Netter

Atlas de EMBRIOLOGÍA HUMANA

Larry R. Cochard



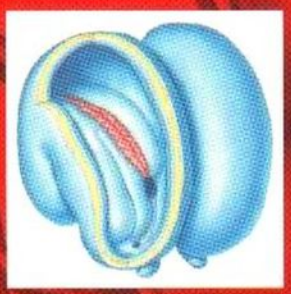
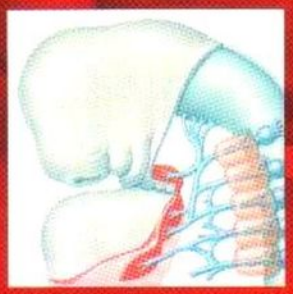


booksmedicos.org

MASSON

Índice de contenidos

Dedicatoria XI
Prefacio XIII
Frank H. Netter, M.D. XV
Acerca del autor XVII
Agradecimientos XIX

Capítulo 1 **Introducción a los sucesos, procesos y anomalías del desarrollo** 1
Primera y segunda semanas 2
Período embrionario
Período embrionario inicial 3
Período embrionario tardío 4
Período fetal 5
Conceptos histológicos
Ejemplos de epitelios y tejido conectivo 6
Piel y tejido conectivo embrionario 7
Inducción 8
Apoptosis 9
Segmentación y formación del patrón inicial
Determinación genética de los ejes y segmentos embrionarios 10
Segmentación y destino de los segmentos 11
Adhesión celular y migración celular 12
Diferenciación celular y destinos celulares 13
Factores de crecimiento 14
Clasificación de procesos anormales 15
Clasificación de anomalías múltiples 16
Normalidad frente a malformaciones mayores y menores 17
Síndrome de Marfan 18
Síndromes de Apert y de De Lange 19
Ejemplos de deformaciones 20
Ejemplo de una secuencia de deformación 21
Embriopatías inducidas por fármacos 22
Terminología 23

Capítulo 2 **Desarrollo inicial del embrión y la placenta** 27
Útero, ovarios y trompas uterinas en la mujer adulta 28
Ovarios, ovocitos y desarrollo del folículo 29
Ciclo menstrual y embarazo 30
Primera semana:
Ovulación, fecundación y migración por la trompa uterina 31
Embarazo ectópico 32
Embarazo tubárico 33
Embarazos intersticial, abdominal y ovárico 34
Segunda semana:
Implantación y formación de membranas extraembrionarias 35
Tercera semana: Gastrulación 36
Sucesos relacionados con la gastrulación: Neurulación y desarrollo inicial de la placenta y del celoma 37
Cuarta semana: Plegamiento de la gástrula 38
Patrón corporal vertebrado 39

Índice de contenidos

Formación de la placenta 40
Endometrio y membranas fetales 41
Estructura de la placenta
Estructura de la placenta 42
Extructura externa de la placenta; barrera hematoplacentaria materno-fetal 43
Variaciones de la placenta 44
Placenta previa 45
Resumen de los derivados ectodérmicos 46
Resumen de los derivados endodérmicos 47
Resumen de los derivados mesodérmicos 48
Terminología 49

Capítulo 3 **Sistema nervioso** 51
Formación de la placa neural 52
Neurulación 53
Tubo neural y cresta neural 54
Defectos del tubo neural
Defectos de la médula espinal y de la columna vertebral 55
Defectos del encéfalo y del cráneo 56
Desarrollo de la neurona 57
Desarrollo de la vaina celular de los axones 58
Desarrollo de las capas de la médula espinal 59
Desarrollo de la médula espinal: placas alar y basal 60
Sistema nervioso periférico
Desarrollo del sistema nervioso periférico 61
Nervios somáticos frente a nervios esplácnicos 62
Crecimiento de la médula espinal y la columna vertebral 63
Dermatomas embrionarios 64
Dermatomas del adulto 65
Desarrollo del encéfalo
Desarrollo inicial del encéfalo 66
Desarrollo ulterior del encéfalo anterior, medio y posterior 67
Desarrollo de las principales estructuras del encéfalo 68
Crecimiento de los hemisferios cerebrales 69
Derivados del encéfalo anterior, encéfalo medio y encéfalo posterior 70
Secciones transversales del encéfalo medio y encéfalo posterior 71
Producción del líquido cefalorraquídeo 72
Desarrollo de los núcleos motores en el tronco del encéfalo 73
Segmentación del encéfalo posterior 74
Desarrollo del encéfalo anterior
Pared y ventrículos del encéfalo anterior 75
Relaciones entre telencéfalo y diencéfalo 76
Desarrollo de la hipófisis 77
Desarrollo de los ventrículos 78
Defectos ventriculares congénitos 79
Terminología 80

Capítulo 4 **Sistema cardiovascular** 83
Sistemas vasculares iniciales 84
Desarrollo venoso
Desarrollo inicial de los sistemas cardinales 85
Transformación en el patrón posnatal 86

Anomalías venosas ... 87
Arterias de los arcos aórticos ... 88
Anomalías arteriales
Anomalías de los arcos aórticos ... 89
Orígenes anómalos de las arterias pulmonares ... 90
Arterias intersegmentarias y coartación de la aorta ... 91
Resumen de los derivados de los vasos sanguíneos embrionarios ... 92
Formación de vasos sanguíneos ... 93
Formación del tubo cardíaco
Formación de los tubos cardíacos izquierdo y derecho ... 94
Formación de un tubo cardíaco único ... 95
Cámaras del tubo cardíaco ... 96
Plegamiento del tubo cardíaco ... 97
Tabicación del tubo cardíaco ... 98
Separación atrial ... 99
Septo espiroideo (aorticopulmonar) ... 100
Desarrollo final del septo espiroideo (aorticopulmonar) ... 101
Separación de los ventrículos y bulbo cardíaco ... 102
Derivados de las cámaras del tubo cardíaco en el adulto ... 103
Circulación fetal ... 104
Transición a la circulación posnatal ... 105
Conceptos sobre los defectos cardíacos congénitos ... 106
Defectos del tabique interventricular ... 107
Defectos del tabique interatrial ... 108
Defectos del septo espiroideo ... 109
Conducto arterioso persistente ... 110
Terminología ... 111

Capítulo 5 **Sistema respiratorio** ... 113
Primordios iniciales ... 114
Formación de las cavidades pleurales ... 115
Relaciones entre pulmones y cavidades pleurales ... 116
Pleuras visceral y parietal ... 117
Desarrollo del diafragma ... 118
Hernia diafragmática congénita ... 119
Ramificación de las vías aéreas
La vía aérea a las 4-7 semanas ... 120
La vía aérea a las 7-10 semanas ... 121
Desarrollo de bronquiolos y alvéolos ... 122
Maduración del epitelio bronquial ... 123
Anomalías congénitas de la vía aérea inferior ... 124
Anomalías en la ramificación de la vía aérea ... 125
Secuestro broncopulmonar ... 126
Formación del paladar en la vía aérea superior ... 127
Vía aérea superior del recién nacido ... 128
Terminología ... 129

Capítulo 6 **Sistema gastrointestinal y pared abdominal** ... 131
Primordios iniciales ... 132
Formación del tubo intestinal y mesenterios ... 133
Intestinos anterior, medio y posterior ... 134
Venas abdominales ... 135
Rotaciones de los intestinos anterior y medio ... 136

Índice de contenidos

Divertículo de Meckel ... 13
Saco peritoneal menor ... 13
Introducción al concepto «retroperitoneal» ... 13
Asa del intestino medio ... 14
Ligamentos abdominales ... 14
Desarrollo de órganos del intestino anterior abdominal ... 14
Desarrollo de ácinos e islotes pancreáticos ... 14
Anomalías pancreáticas congénitas ... 14
Desarrollo del intestino posterior ... 14
Anomalías congénitas
Duplicación, atresia y *situs inversus* ... 14
Megacolon (enfermedad de Hirschsprung) ... 14
Resumen de la organización del intestino ... 14
Desarrollo de la pared abdominal ... 14
Hernia umbilical ... 15
Región inguinal. Descenso del testículo a través de la pared corporal profunda ... 15
Descenso anterior del testículo: Cubiertas del cordón espermático ... 15
Región inguinal en el adulto ... 15
Anomalías del proceso vaginal ... 15
Terminología ... 15

Capítulo 7 **Sistema urogenital** ... 15
Primordios iniciales ... 15
División de la cloaca ... 15
Anomalías congénitas de la cloaca ... 16
Pronefros, mesonefros y metanefros ... 16
Desarrollo del metanefros ... 16
Ascenso y rotación de los riñones metanéfricos ... 16
Anomalías en la rotación y migración del riñón
Anomalías en la rotación del riñón y fusión renal ... 16
Anomalías en la migración del riñón y formación de vasos sanguíneos ... 16
Hipoplasia ... 16
Duplicación de la yema ureteral ... 16
Uréteres ectópicos ... 16
Anomalías vesicales ... 16
Anomalías del alantoides/uraco ... 17
Primordios del sistema genital ... 17
Estadio indiferenciado, 8 semanas ... 17
Visión anterior de los derivados ... 17
Anomalías de los conductos paramesonéfricos ... 17
Estructuras homólogas de los órganos genitales externos ... 17
Hipospadias y epispadias ... 17
Diferenciación gonadal ... 17
Testículo, epidídimo y conducto deferente ... 17
Descenso del testículo ... 17
Ovocitos y folículos ... 18
Resumen de los primordios urogenitales y sus derivados ... 18
Resumen de los primordios genitales y sus derivados ... 18
Terminología ... 18

Capítulo 8 **Sistema musculoesquelético** ... 18
Miotomos, dermatomos y esclerotomos ... 18
Segmentación de los músculos y columna vertebral ... 18
Primordios mesenquimatosos a las 5 y 6 semanas ... 18

Osificación de la columna vertebral 189
Desarrollo del atlas, axis, costillas y esternón 190
Células óseas y depósito de hueso 191
Histología del hueso 192
Huesos membranosos y desarrollo del cráneo 193
Desarrollo óseo en el mesénquima 194
Formación de osteonas 195
Desarrollo y remodelación del hueso compacto 196
Osificación endocondral en un hueso largo 197
Placa de crecimiento epifisaria
Placa de crecimiento epifisaria 198
Función del cartílago periférico en la epífisis 199
Estructura y función de la placa de crecimiento 200
Fisiopatología de la placa de crecimiento 201
Osificación en el esqueleto del recién nacido 202
Desarrollo articular 203
Sistema muscular: primordios 204
Segmentación y división de los miotomos 205
Epímeros, hipómeros y grupos musculares 206
Desarrollo y organización de los esbozos de los miembros 207
Rotaciones de los miembros 208
Rotación de los miembros y dermatomas 209
Esquema del plexo braquial embrionario 210
Divisiones del plexo lumbosacro 211
Desarrollo de músculos esqueléticos 212
Terminología 213

Capítulo 9 **Cabeza y cuello** 215
Ectodermo, endodermo y mesodermo 216
Arcos faríngeos (branquiales) 217
Visiones ventral y sagital media 218
Destino de las bolsas faríngeas 219
Visión sagital media de la faringe 220
Destino de las hendiduras faríngeas 221
Anomalías de hendiduras y bolsas faríngeas 222
Nervios de los arcos faríngeos 223
Territorios de inervación sensitiva 224
Desarrollo de los músculos de los arcos faríngeos
Desarrollo inicial de los músculos de los arcos faríngeos 225
Desarrollo tardío de los músculos de los arcos faríngeos 226
Cartílagos de los arcos faríngeos 227
Osificación del cráneo 228
Cierre prematuro de suturas 230
Osificación cervical 231
Tortícolis 232
Plexo cervical 233
Órbita 234
Desarrollo del oído 235
Organización del oído en el adulto 236
Resumen del desarrollo del oído 237
Primordios de los nervios craneales 238
Componentes neuronales de los nervios craneales 239
Inervación parasimpática y nervios especiales 240
Desarrollo de la cara
Desarrollo de la cara: 3-4 semanas 241

Índice de contenidos

Desarrollo de la cara: 4-6 semanas. 24
Desarrollo de la cara: 6-10 semanas. 24
Formación del paladar
Formación del paladar 24
Visión inferior de la formación del paladar; techo de la cavidad oral 24
Anomalías congénitas de la cavidad oral 24
Suelo de la cavidad oral 24
Secciones coronales del desarrollo 24
Estructura y desarrollo de los dientes. 24
Erupción dental. 25
Terminología 25

Apéndice **Resumen de anomalías congénitas frecuentes y sus causas embrionarias** 25

Índice alfabético de materias 25

booksmedicos.org

CAPÍTULO 1

INTRODUCCIÓN A LOS SUCESOS, PROCESOS Y ANOMALÍAS DEL DESARROLLO

PRIMORDIO

El cigoto es el inicio del desarrollo humano.

INTRODUCCIÓN

El desarrollo prenatal puede dividirse en un período de división celular (semanas 1.ª y 2.ª tras la fecundación), un período embrionario (semanas 2.ª a 8.ª) y un período fetal (semanas 9.ª a 38.ª). En las 2 primeras semanas después de la fecundación, se desarrolla un blastocisto que se introduce en la mucosa de revestimiento del útero durante la implantación. Éste consiste en un disco embrionario de dos capas de células y tres membranas externas (trofoblasto/corion, amnios y saco vitelino). La mayoría de los sistemas orgánicos se desarrollan en el período embrionario principal, hasta la semana 8.ª, adoptando el embrión una apariencia humana. El período fetal comprende los últimos 7 meses. Es un período de crecimiento y desarrollo de órganos ya presentes. Tres categorías de genes (maternos, de segmentación y homeóticos) establecen el patrón y el destino final de los tejidos en el embrión, así como las interacciones dinámicas entre las células que caracterizan la diferenciación y el desarrollo de los órganos. El desarrollo anormal puede clasificarse según la causa (p. ej., causa genética frente a ambiental), la naturaleza del efecto sobre una estructura o tejido, la relación entre los defectos y su gravedad.

CRONOLOGÍA

Escala de tiempo prenatal (meses)

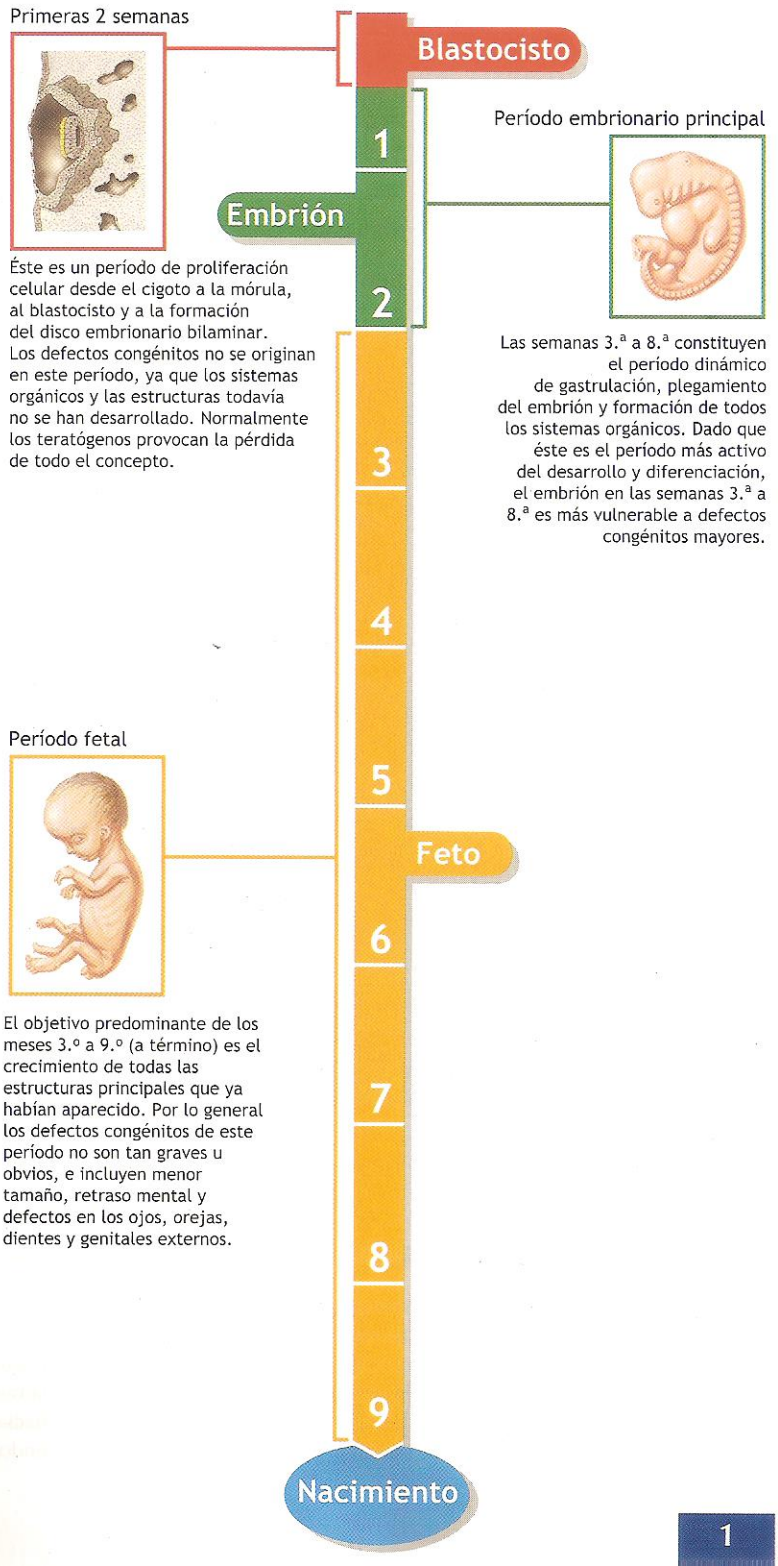

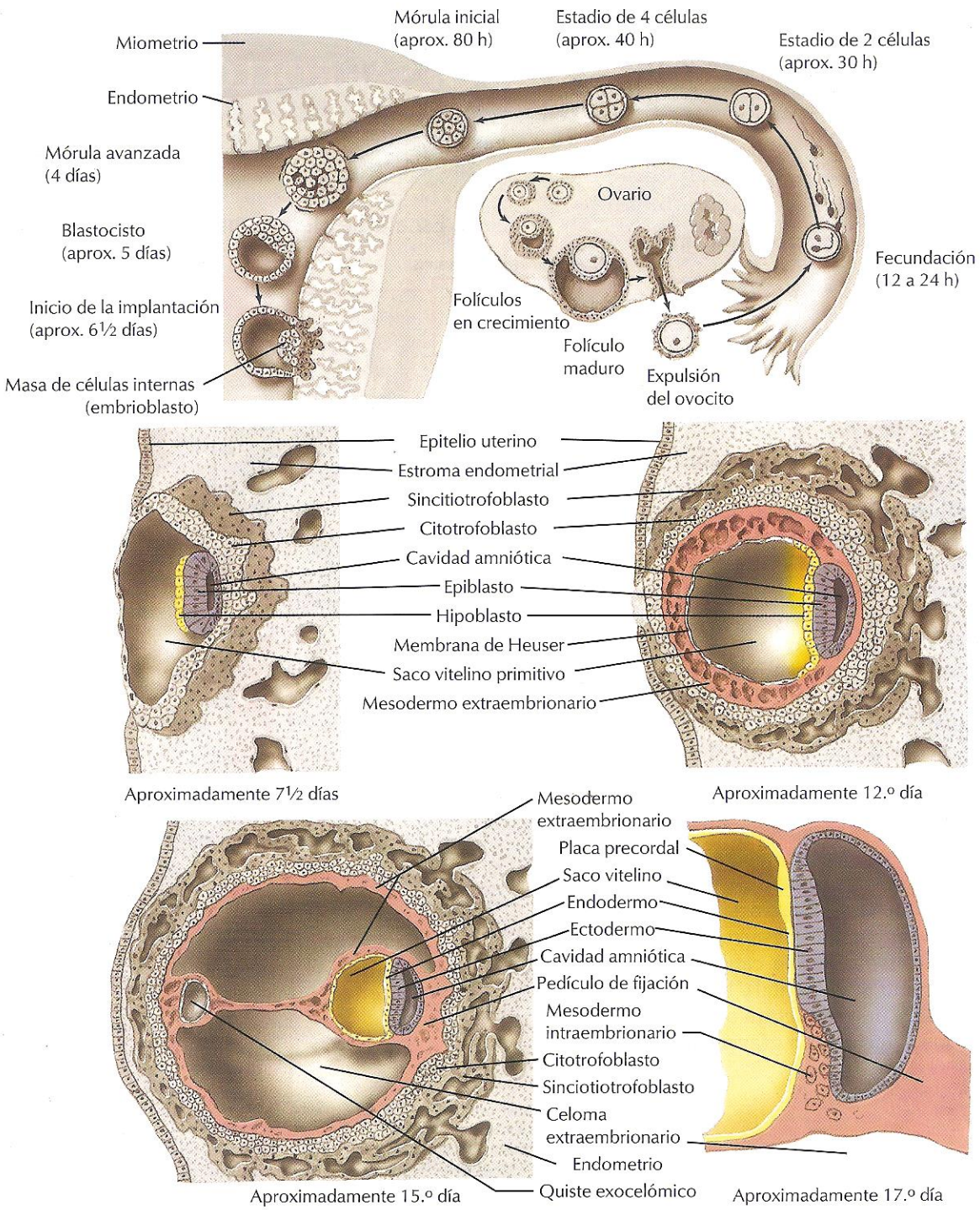

FIGURA 1.1 PRIMERA Y SEGUNDA SEMANAS

Las dos primeras semanas se caracterizan por la división celular y la elaboración de las estructuras que se localizarán externamente al embrión (extraembrionarias). La **mórula,** una masa esférica de células, forma una cavidad en su interior para dar lugar al **blastocisto,** que evoluciona en una placenta y membranas que rodearán el futuro embrión. El embrión es identificable por primera vez a finales de la semana 1.ª como una masa de células dentro del blastocisto. A finales de la semana 2.ª, el embrión será disco con un espesor de dos capas de células. El **concepto** (todos los p ductos de la fecundación, intraembrionarios y extraembrionarios) requie la mayor parte de la semana 1.ª para descender por las trompas uteri hacia la cavidad uterina. En la semana 2.ª, el blastocisto penetra en la pa endometrial del útero (implantación).

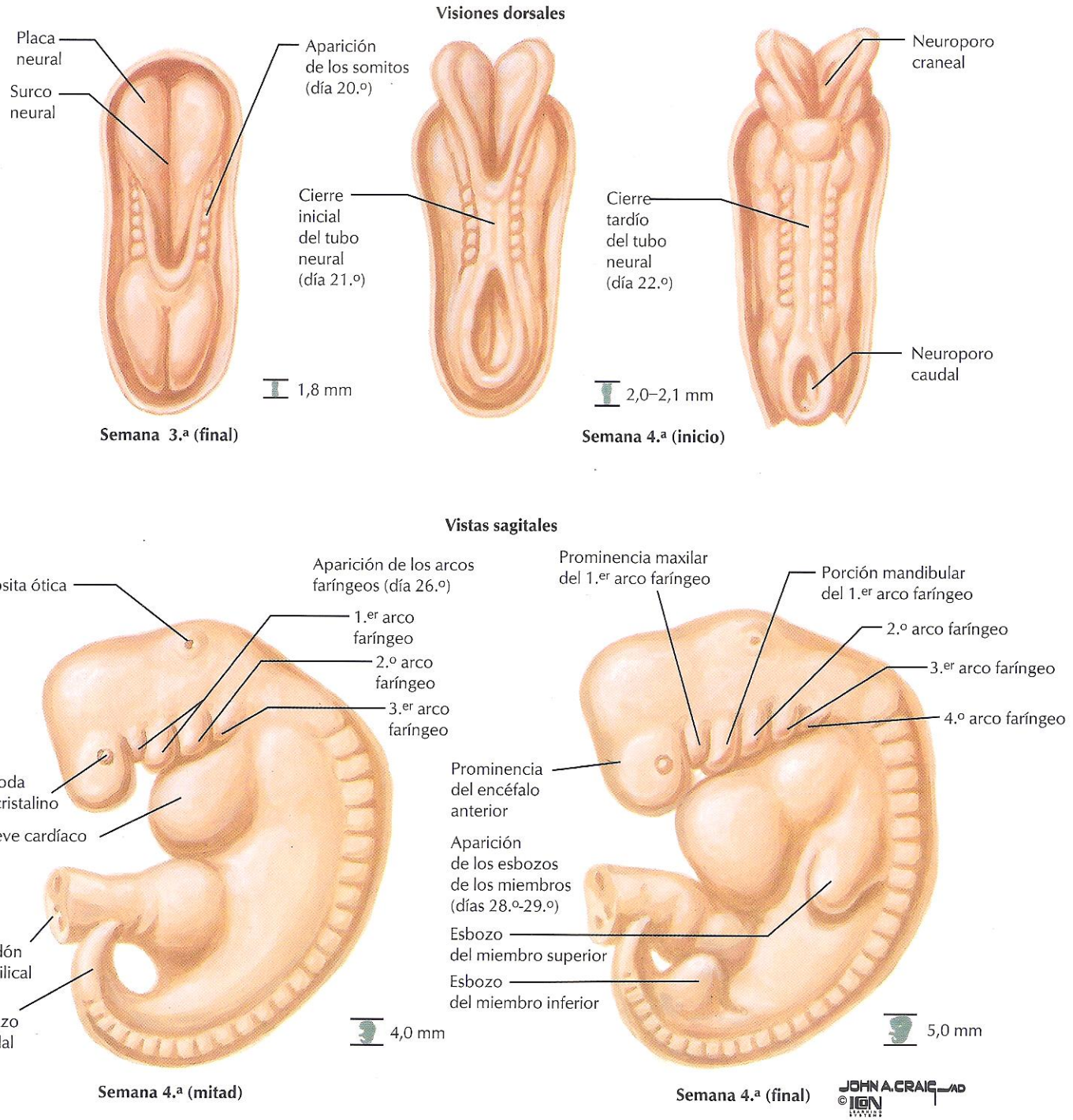

FIGURA 1.2 PERÍODO EMBRIONARIO INICIAL

El período embrionario (semanas 3.ª a 8.ª) empieza con la gastrulación en el disco bilaminar y termina con un embrión de apariencia muy humana. El disco embrionario se pliega en forma de cilindro para establecer las características básicas del plan corporal de los vertebrados y desarrollar todos los primordios de los sistemas orgánicos. Es un período muy dinámico de diferenciación, desarrollo y cambios morfológicos. El sistema cardiovascular es el primer sistema orgánico en iniciar su función (días 21.º-22.º), debido a que el embrión crece demasiado para que la difusión satisfaga las necesidades metabólicas de los tejidos embrionarios.

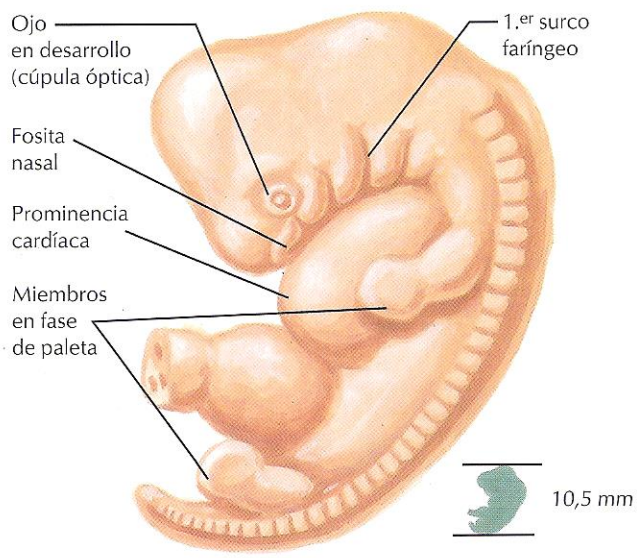

Semana 5.ª (final)

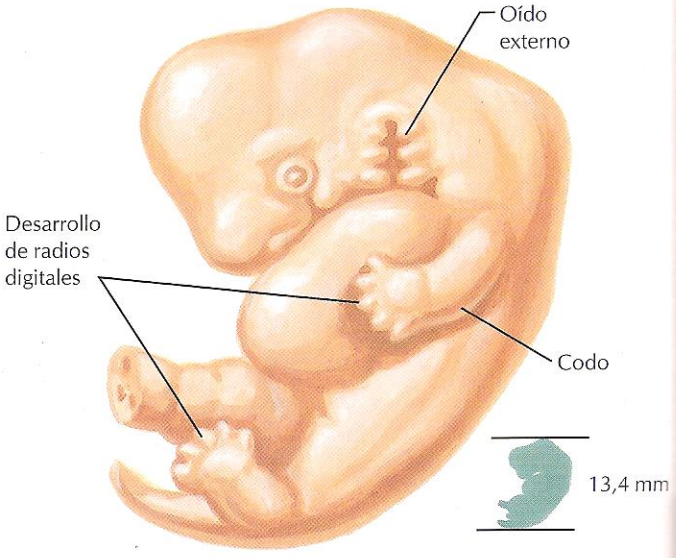

Semana 6.ª (inicio)

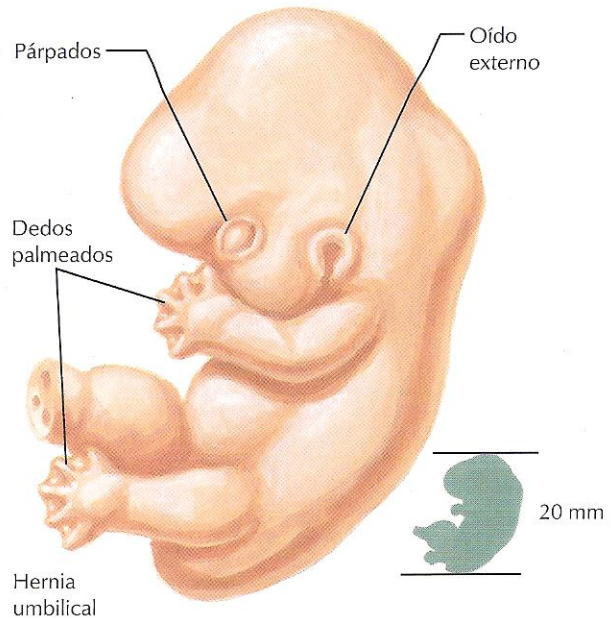

Semana 7.ª

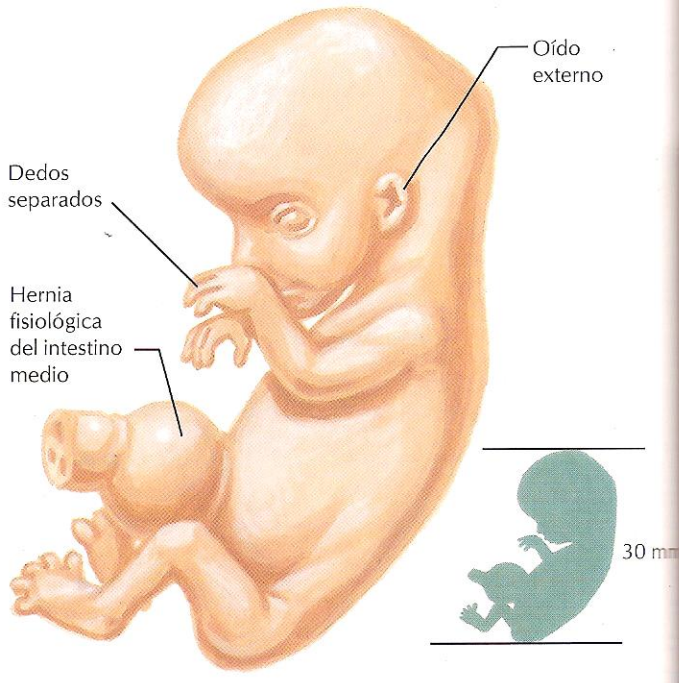

Semana 8.ª

FIGURA 1.3 PERÍODO EMBRIONARIO TARDÍO

En la segunda mitad del período embrionario, el embrión adquiere apariencia humana. Los neuroporos se han cerrado, ya no es visible la segmentación de los somitos y los arcos faríngeos se fusionan a una cabeza que parece humana. Los miembros superiores e inferiores se prolongan a partir del cuerpo, desarrollándose los dedos de las manos y de los pies. Los ojos, orejas y nariz se hacen visibles y la cola embrionaria desaparece, como un crecimiento relativo del tronco.

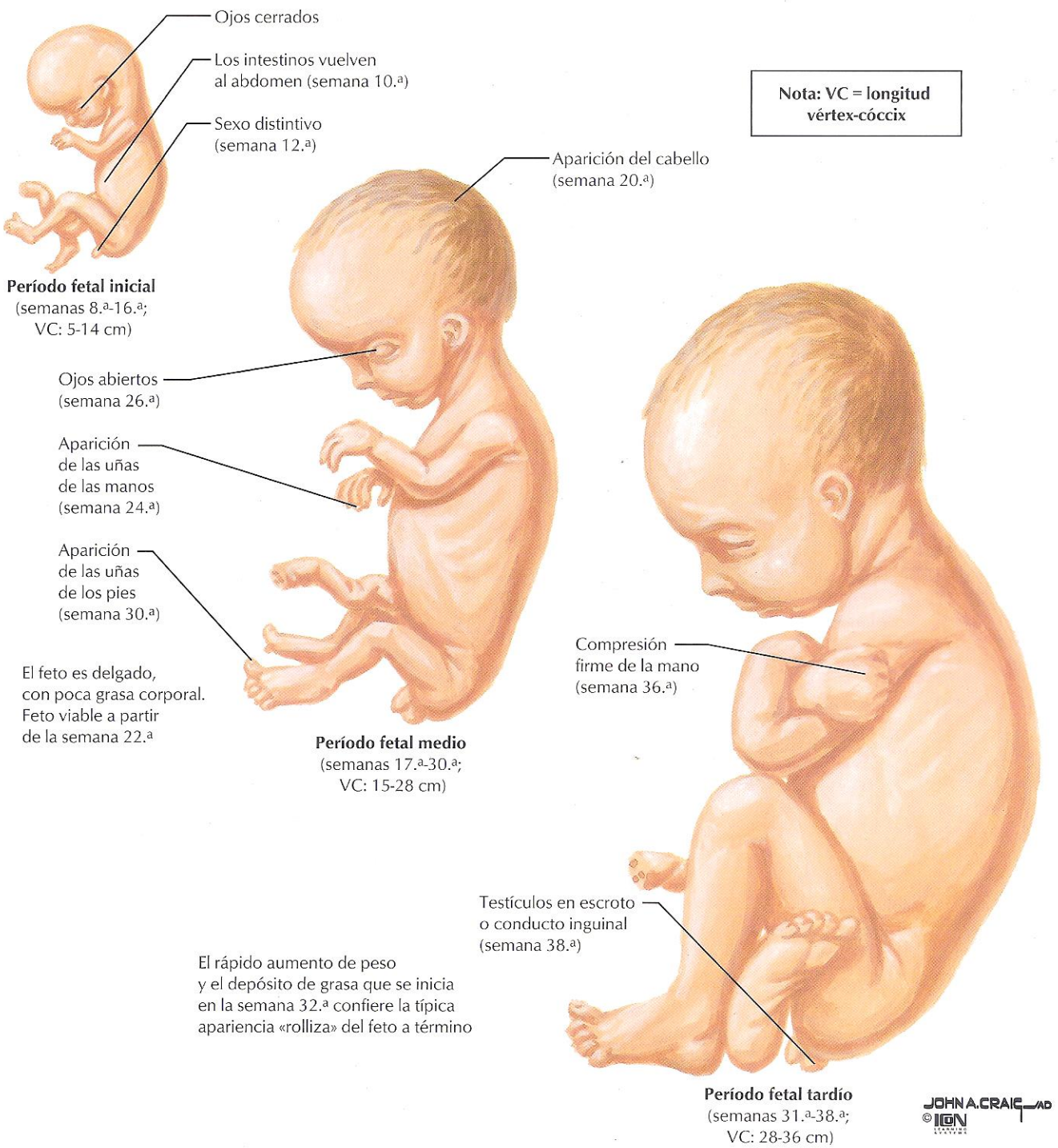

FIGURA 1.4 PERÍODO FETAL

El objetivo de los 7 meses del período fetal es el crecimiento y la preparación de estructuras ya existentes. Una parte crucial del proceso es el movimiento del feto en el líquido amniótico. Éste es líquido tisular materno que atraviesa el corion y el amnios. Además se suplementa con la orina fetal, más parecida al plasma sanguíneo que a la orina porque los productos metabólicos de desecho de la sangre se eliminan por la placenta. El feto deglute hasta 400 ml de líquido amniótico cada día para el desarrollo normal de las estructuras orales y faciales y para proporcionar un ambiente favorable al desarrollo del epitelio que tapiza la vía aérea y el tracto gastrointestinal. Los tejidos fetales absorben el líquido a través del tracto gastrointestinal.

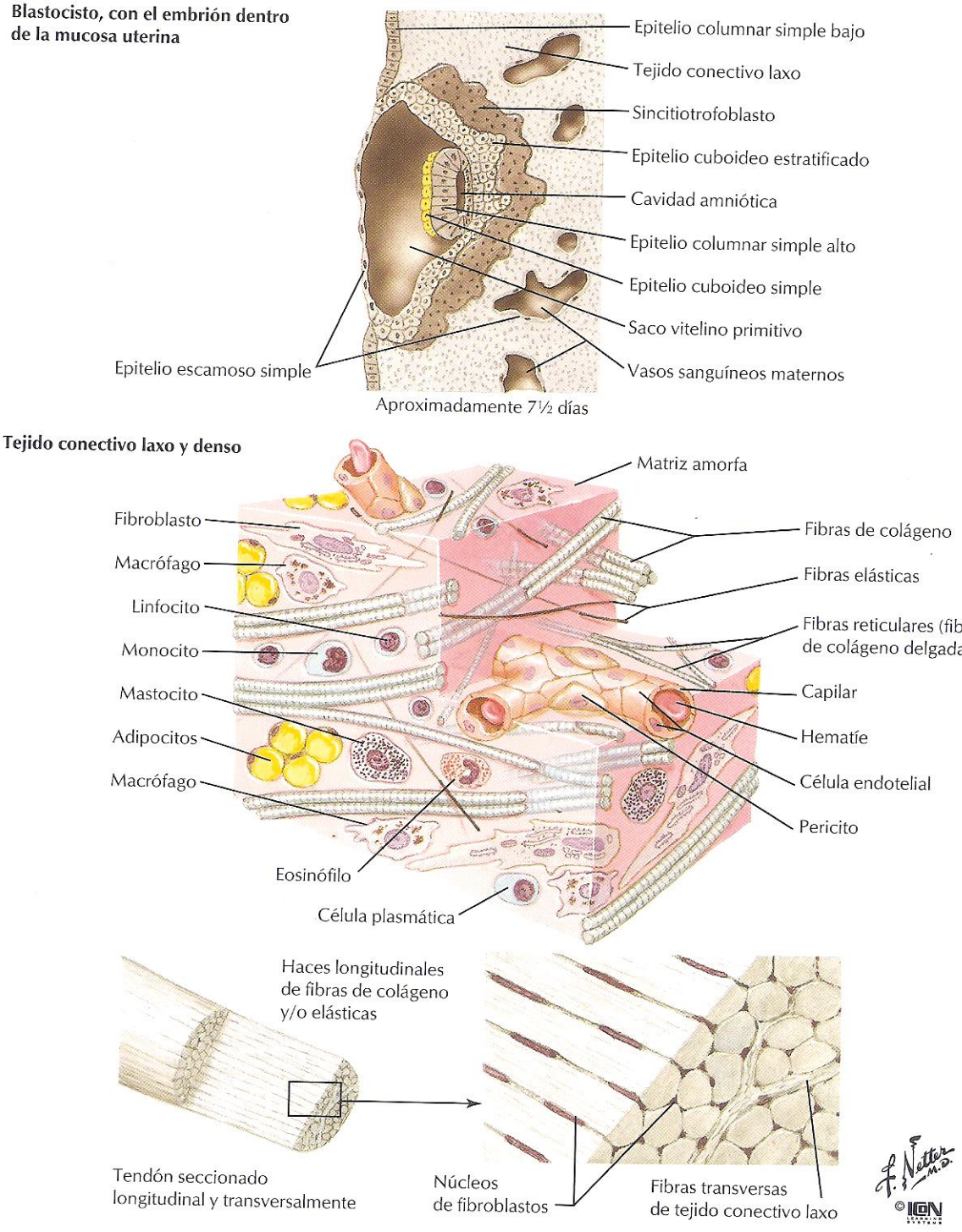

FIGURA 1.5 EJEMPLOS DE EPITELIOS Y TEJIDO CONECTIVO

La histología es el estudio microscópico de células, tejidos y órganos. Cada tejido en el organismo se clasifica como nervio, músculo, epitelio o tejido conectivo. Los epitelios tapizan las superficies corporales y poseen células en estrecho contacto entre sí. Los epitelios se clasifican en simples (una gruesa capa de células) o estratificados, y también según la forma de las células de su superficie (p. ej., escamoso [plano], cuboideo, columnar). Las células del tejido conectivo están dispersas en algún tipo de matriz ex celular. El **tejido conectivo denso** es denso en fibras y contiene una e vada proporción de matriz con respecto a los **fibroblastos,** las células q secretan y mantienen la matriz. El **tejido conectivo laxo** tiene relati mente más células que el tejido conectivo denso y una mayor variedad fibras, células y moléculas de la matriz.

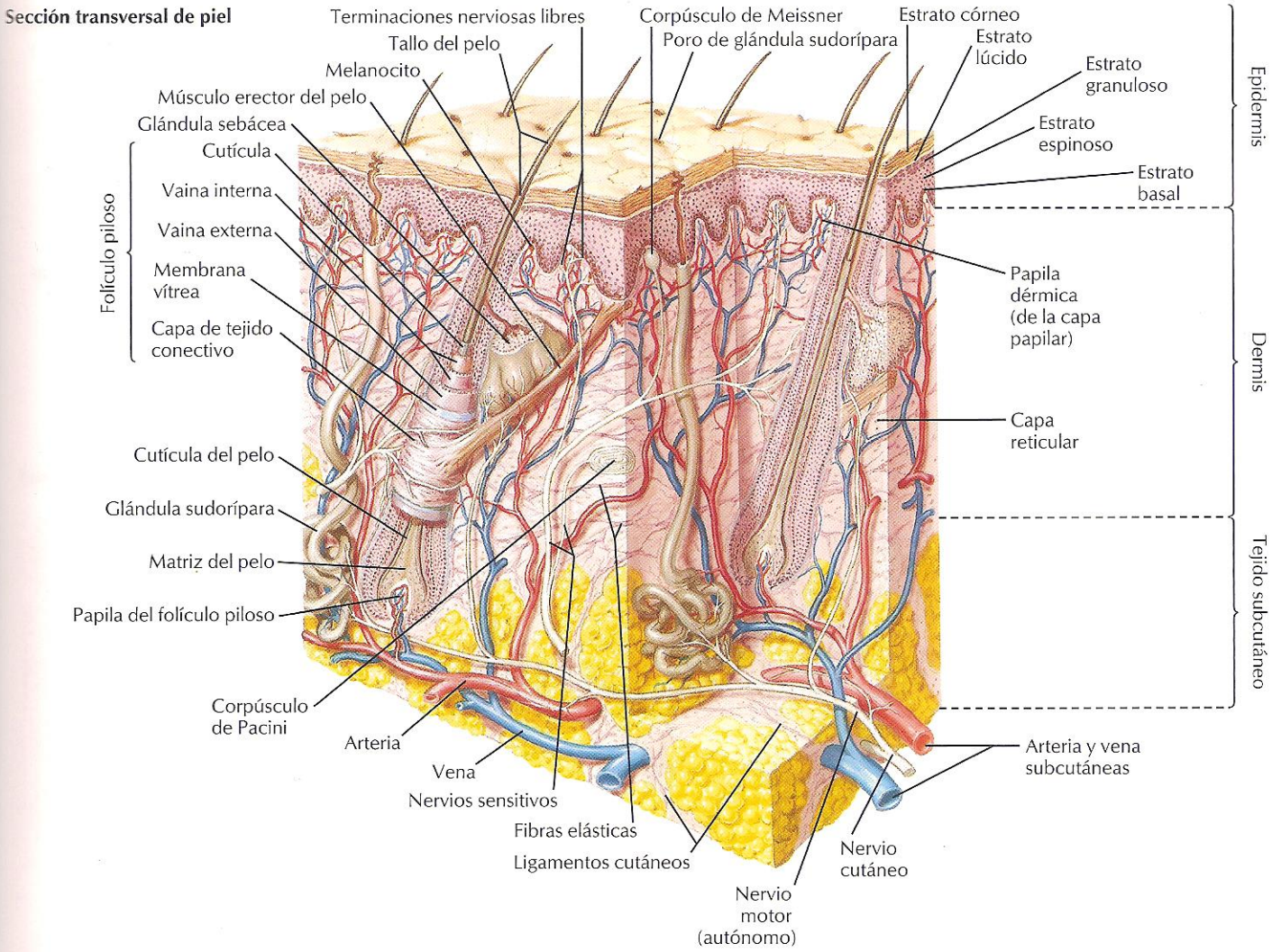

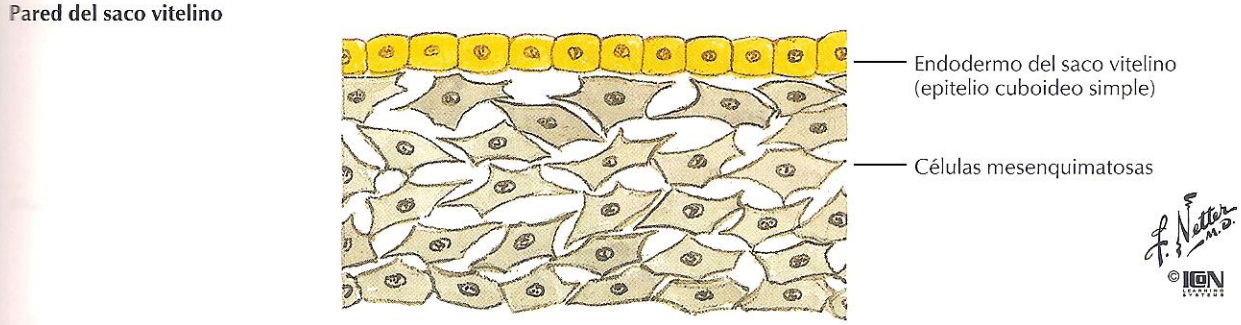

FIGURA 1.6 PIEL Y TEJIDO CONECTIVO EMBRIONARIO

La epidermis de la piel es un epitelio escamoso estratificado con una capa protectora queratinizada de células muertas en su superficie. La dermis es tejido conectivo denso irregular donde las fibras de colágeno se disponen en haces «irregulares». La fascia por debajo de la piel (subcutánea) es tejido conectivo laxo con alto contenido en grasa. La epidermis se desarrolla a partir del ectodermo de superficie del embrión; las capas de tejido conectivo derivan de tejido conectivo embrionario laxo indiferenciado denominado *mesénquima* (mostrado en B, la pared del saco vitelino). El mesénquima es un tejido conectivo muy celular con células en forma de estrella.

A. Neurulación. El ejemplo clásico de inducción y quizás el más estudiado es la formación del tubo neural, donde el ectodermo de superficie (placa neural) es inducido por la notocorda y las columnas paraaxiales.

B. Inducción compleja: desarrollo ocular. El ojo requiere como mínir ocho interacciones inductivas, la mayoría de las cuales son específicas precisan la participación de ambos tejidos de una forma determinada.

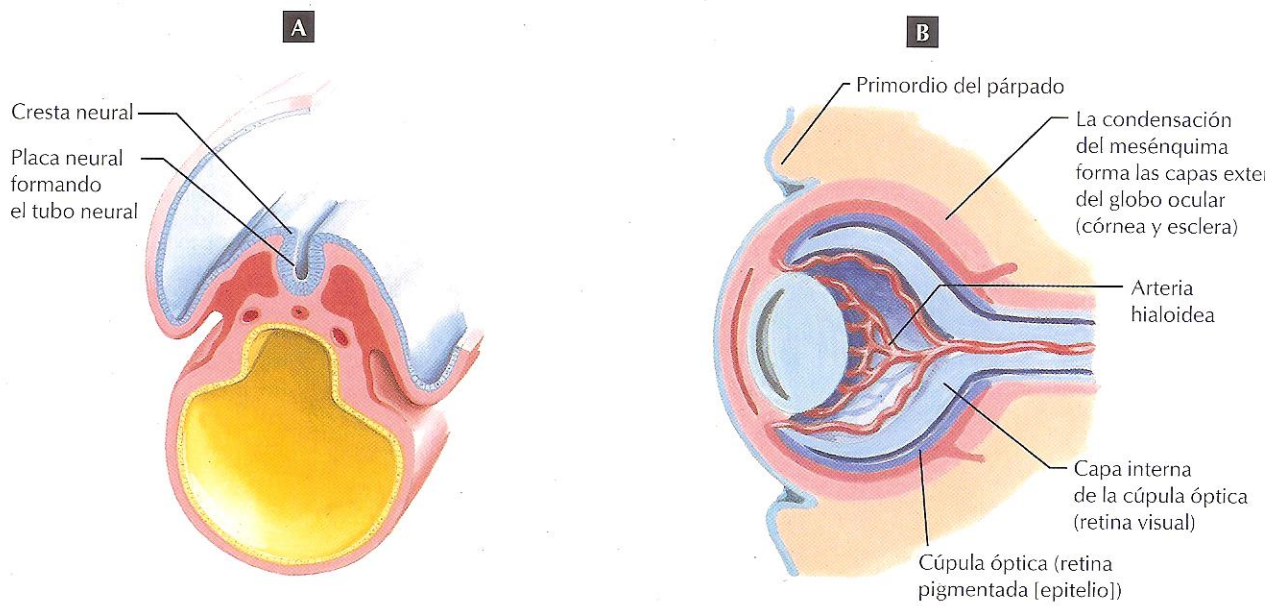

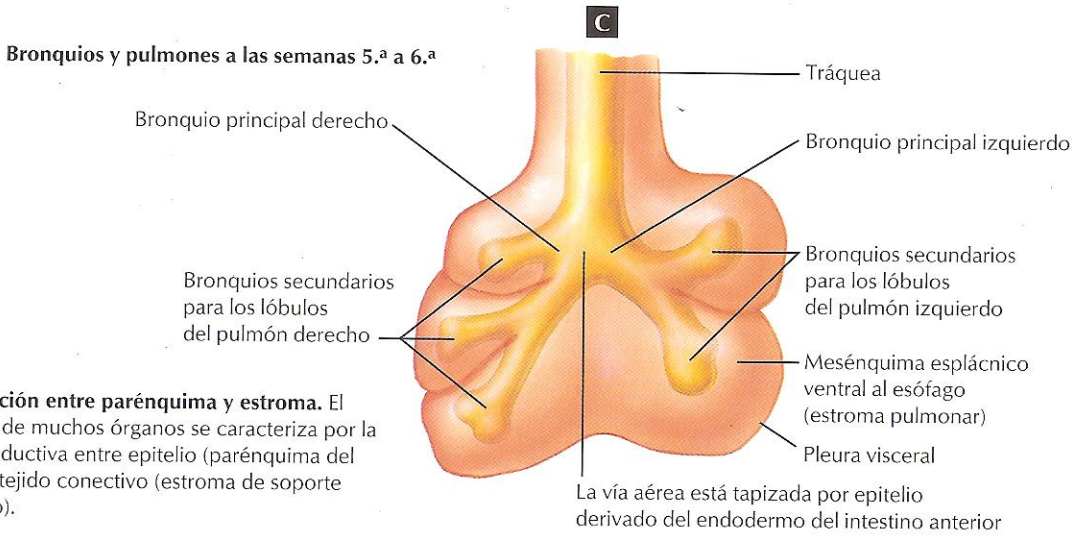

C. Interacción entre parénquima y estroma. El desarrollo de muchos órganos se caracteriza por la relación inductiva entre epitelio (parénquima del órgano) y tejido conectivo (estroma de soporte del órgano).

F. Netter M.D. JOHN A. CRAIG C. Machado M.D. © ICON

FIGURA 1.7 INDUCCIÓN

La **inducción** es la interacción entre dos tejidos o primordios del embrión, histológicamente diferentes, que produce una diferenciación morfológica. Normalmente un tejido induce al otro, pero uno o ambos pueden participar en la organogénesis posterior. Las señales varían. Puede ser una molécula, una matriz extracelular secretada por uno de los tejidos y captada por el otro, o puede ser necesario el contacto celular directo e los dos rudimentos embrionarios. Algunas inducciones (p. ej., forma del tubo neural) son inespecíficas. Varios factores pueden provocar la puesta; el tejido inductor no tiene una única función.

A

Esbozos de los miembros superiores e inferiores a las semanas 5.ª y 6.ª

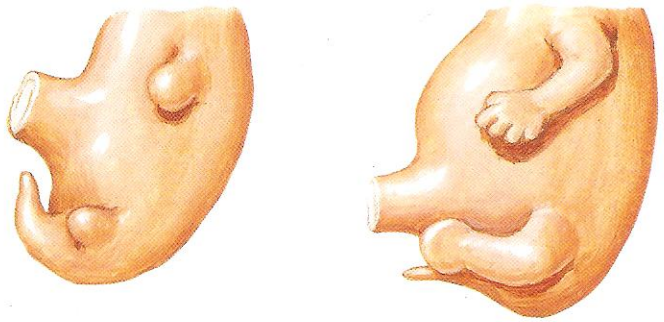

A. Una función obvia de la apoptosis es la desaparición de un gran número de tejidos y estructuras durante el desarrollo. Los dedos de las manos y de los pies se forman por la eliminación del tejido existente entre ellos.

B

Formación de la cavidad articular entre dos huesos en desarrollo

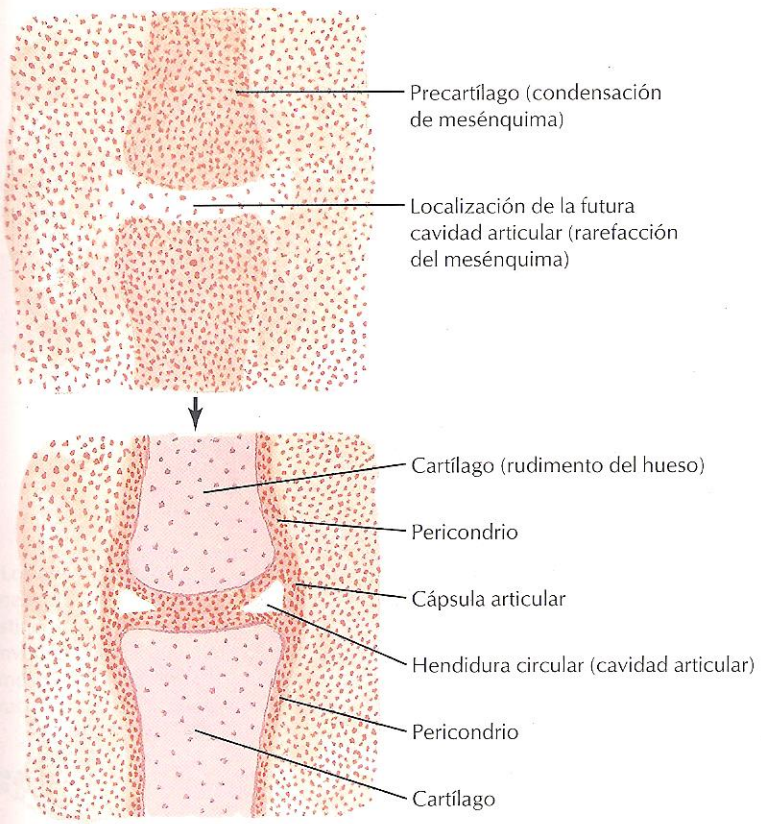

B. La apoptosis tiene una función importante en la cavitación y adquisición de forma de las estructuras. La luz de los vasos, conductos, órganos huecos y otros espacios se forma mediante apoptosis.

C

Nervios craneales y espinales a los 36 días

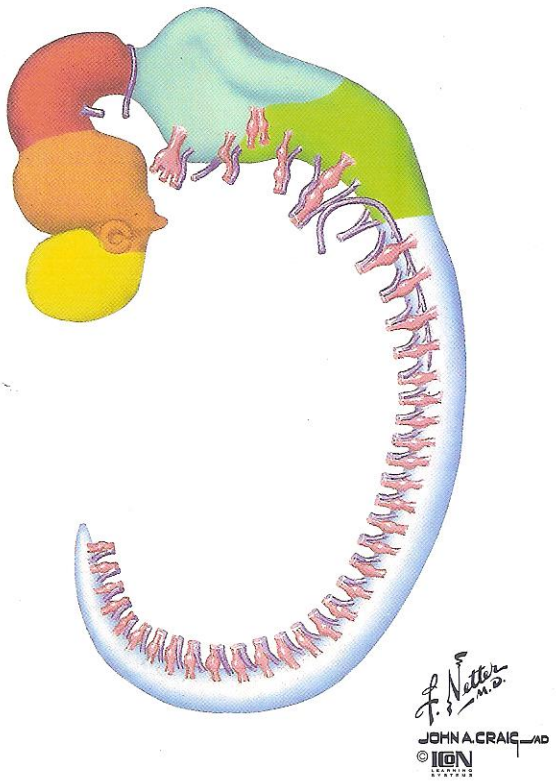

C. Otra función importante de la apoptosis es el proceso de selección celular que se produce en el desarrollo de muchos órganos. Es especialmente significativa en el sistema nervioso, donde mueren un gran número de neuronas para permitir las conexiones y funciones adecuadas de las células supervivientes.

FIGURA 1.8 APOPTOSIS

La **apoptosis** es la muerte celular programada, un proceso de extrema importancia en el desarrollo normal. Se inicia en las mitocondrias en respuesta a diferentes estímulos. El citocromo C y otras moléculas son liberados al citoplasma y desencadenan una cascada de reacciones que implican a varias proteasas de cisteína denominadas ***caspasas.*** El resultado es la condensación de cromatina en el núcleo y la degradación del ADN. En la apoptosis también pueden intervenir mecanismos independientes de las caspasas que actúen en fases muy iniciales del desarrollo.

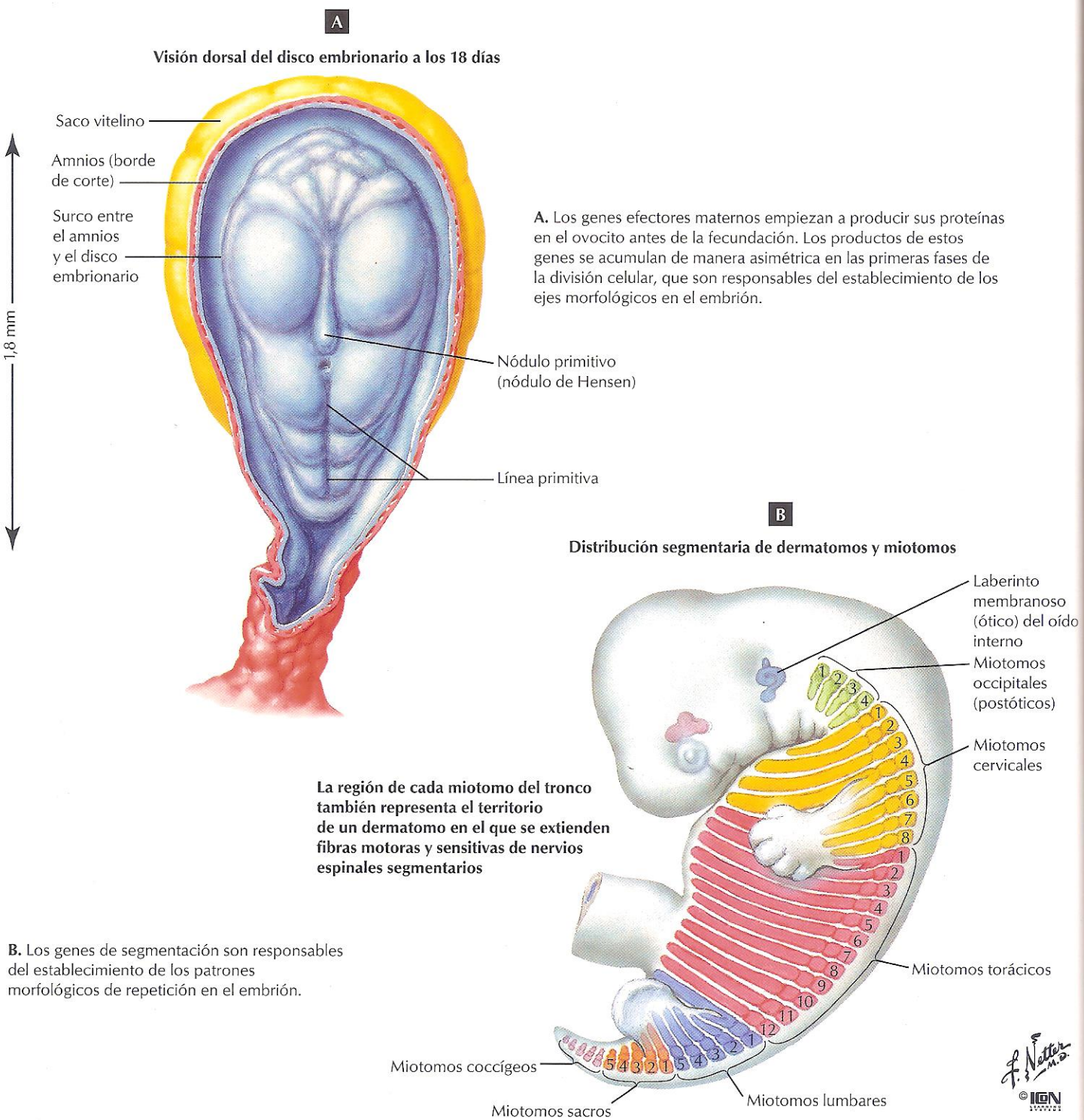

FIGURA 1.9 DETERMINACIÓN GENÉTICA DE LOS EJES Y SEGMENTOS EMBRIONARIOS

El signo característico del desarrollo de los cordados (y vertebrados) es establecer un plan corporal bilateralmente simétrico y segmentado, con ejes craneocaudal y dorsoventral. Estas características son el resultado de tres categorías de genes: **efectores maternos, de segmentación** y **homeóticos.** Sus productos son mayoritariamente factores de transcripción que regulan la expresión de otros genes. Muchos de estos genes contienen una **homeobox** de 183 pares de bases, un segmento filogenéticamente conservado cuyo producto es el componente de unión al ADN del factor de transcripción. Estos tres grupos de genes actúan en secuencia en una compleja cascada que implica interacciones entre genes reguladores dentro de cada grupo, de un grupo con el siguiente y con genes estructurales.

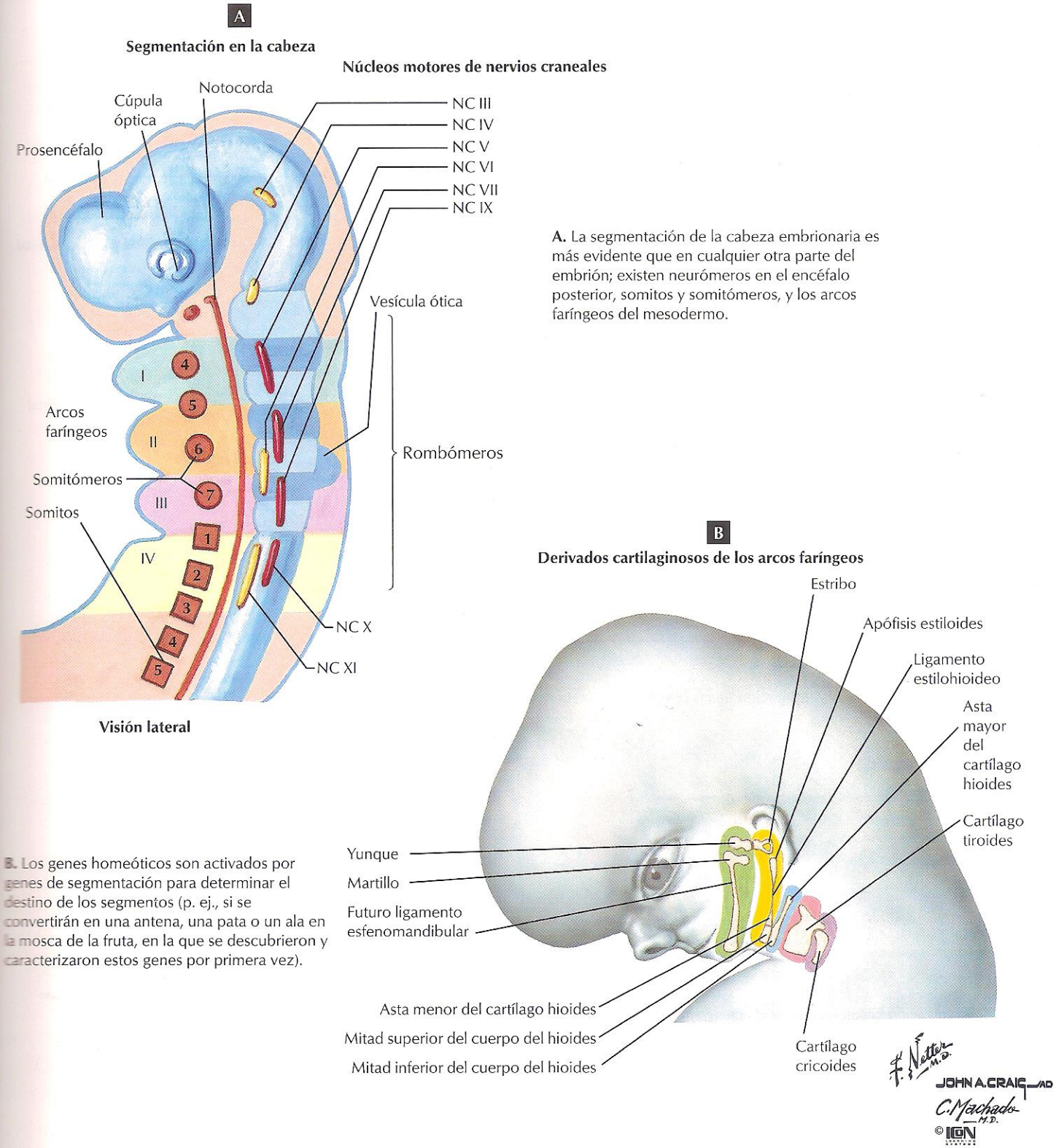

A. La segmentación de la cabeza embrionaria es más evidente que en cualquier otra parte del embrión; existen neurómeros en el encéfalo posterior, somitos y somitómeros, y los arcos faríngeos del mesodermo.

B. Los genes homeóticos son activados por genes de segmentación para determinar el destino de los segmentos (p. ej., si se convertirán en una antena, una pata o un ala en la mosca de la fruta, en la que se descubrieron y caracterizaron estos genes por primera vez).

FIGURA 1.10 SEGMENTACIÓN Y DESTINO DE LOS SEGMENTOS

La segmentación se expresa en todo el embrión mediante la formación de los nervios craneales y espinales, la columna vertebral y las costillas, el desarrollo inicial de los músculos y los patrones de formación de los vasos sanguíneos. Los segmentos más visibles externamente son los arcos faríngeos de mesodermo en la cabeza embrionaria. Los genes de segmentación de la familia de genes *Hox* (y otros) desempeñan un papel importante en el desarrollo de los arcos, y sus efectos se extienden a los somitos craneales y a los segmentos del encéfalo posterior (rombómeros). Los genes homeóticos son necesarios para determinar el destino de los segmentos. En la figura B se muestran ejemplos del desarrollo de los huesecillos del oído, hueso hioides, cartílagos de la laringe, etc., a partir del mesodermo de cada arco faríngeo.

A

Células del esclerotomo del somito dispersándose para rodear el tubo neural en la formación de la columna vertebral

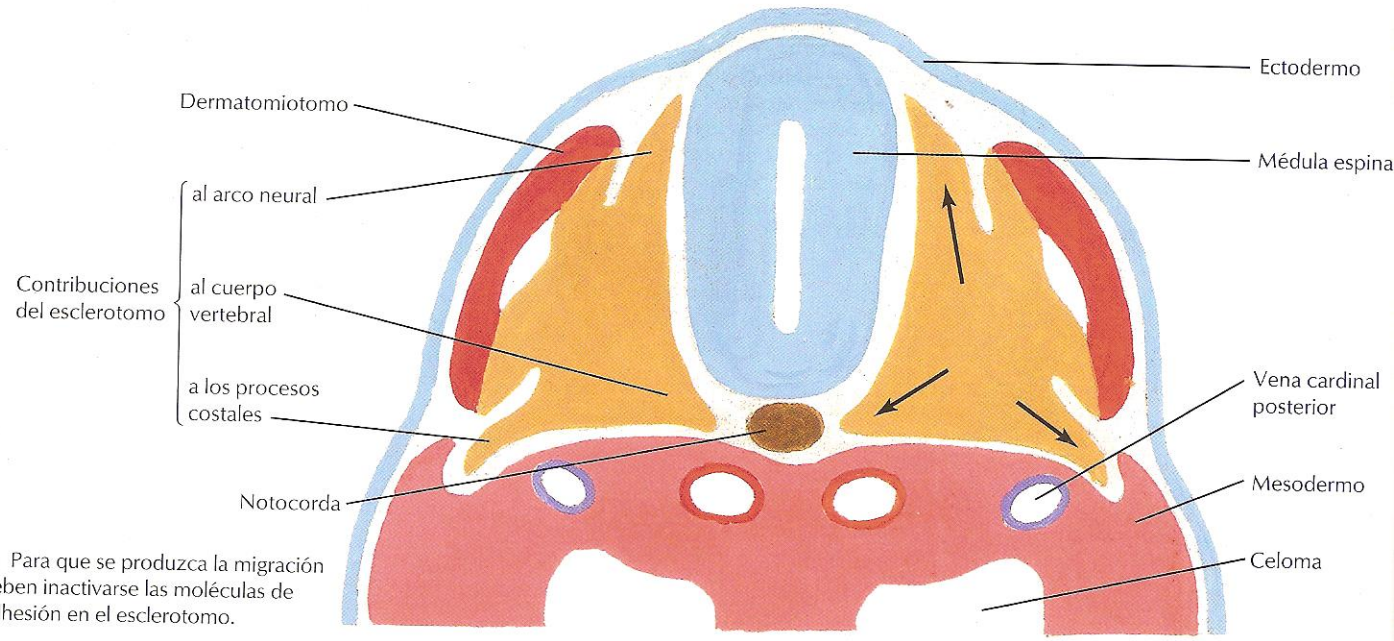

A. Para que se produzca la migración deben inactivarse las moléculas de adhesión en el esclerotomo.

B

Migración de las células de la cresta neural para formar ganglios autónomos

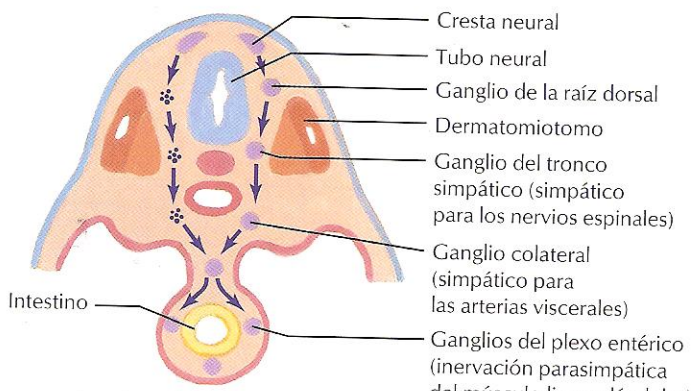

B. El depósito de ácido hialurónico en la vía de migración es uno de los primeros pasos en un suceso migratorio.

La migración de las células de la cresta neural forma los ganglios periféricos del sistema nervioso autónomo

F. Netter M.D. JOHN A. CRAIG AD ©IGN

FIGURA 1.11 ADHESIÓN CELULAR Y MIGRACIÓN CELULAR

La mayoría de sucesos en la embriogénesis implican la asociación, disociación y migración de células. Los procesos interrelacionados implican cambios dinámicos en las moléculas que se expresan en las membranas celulares. Las **moléculas de adhesión celular** (MAC) producen agregación celular. Su inactivación es necesaria para iniciar la migración celular, pero el control de la vía de migración es muy complejo. A menudo el rastro de fibras de tejido conectivo ayuda a guiar a las células; este proceso se denomina ***guía por contacto.*** Las señales químicas pueden atraer a las células, pero también es importante el efecto inhibidor de las células que limitan la vía. El depósito de **ácido hialurónico,** una proteína hidrófila del tejido conectivo, crea un entorno favorable para la migración celular.

A

Primera semana del desarrollo

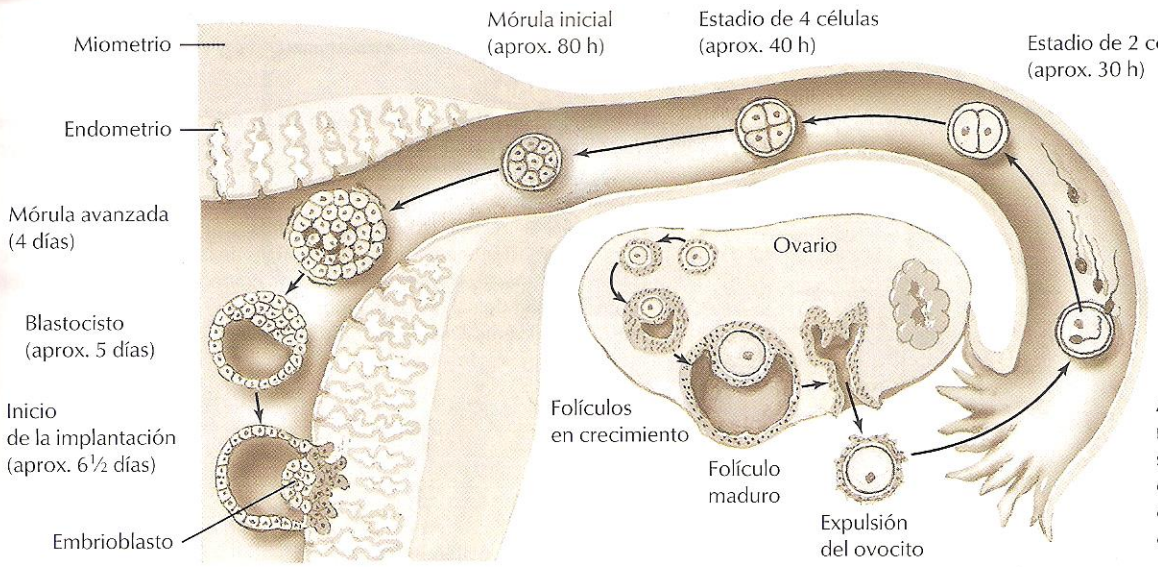

A. Las células tienen menor flexibilidad en su potencial de desarrollo a medida que progresan en su diferenciación.

B

Mapa del destino celular en el disco embrionario que muestra las contribuciones ectodérmicas al futuro sistema nervioso

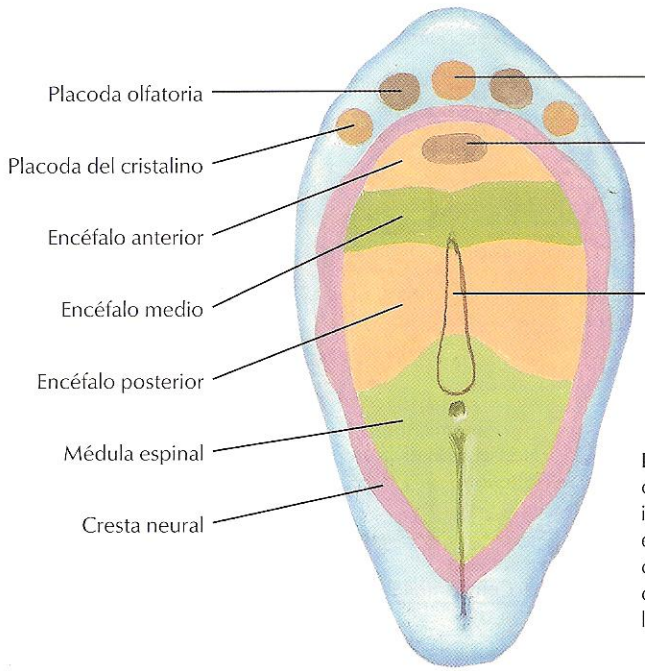

B. A menudo las poblaciones celulares locales de los tejidos iniciales más indiferenciados del embrión están destinadas a convertirse en estructuras muy diferenciadas y en localizaciones muy alejadas.

F. Netter M.D. ©IGN

FIGURA 1.12 DIFERENCIACIÓN CELULAR Y DESTINOS CELULARES

En los primeros días, antes de que el embrión se desarrolle, las células son **totipotenciales.** Cada una de ellas es capaz de formar un embrión normal o de desarrollarse en cualquiera de los más de 200 tipos celulares del organismo. Las células del blastocisto, incluido el embrión inicial, son **pluripotenciales,** esto es, capaces de dar lugar a muchos tipos celulares, pero no a un individuo completo. Están genéticamente programadas para seguir itinerarios del desarrollo más específicos. Algunas **células madre** no diferenciadas persisten como fuente de nuevas células en órganos adultos. Estas células **multipotenciales** pueden cultivarse para formar tejidos completamente diferentes a los de su órgano de origen, pero se considera que tienen menor flexibilidad de diferenciación que las células madre embrionarias; además son menos atractivas para la investigación terapéutica y embrionaria.

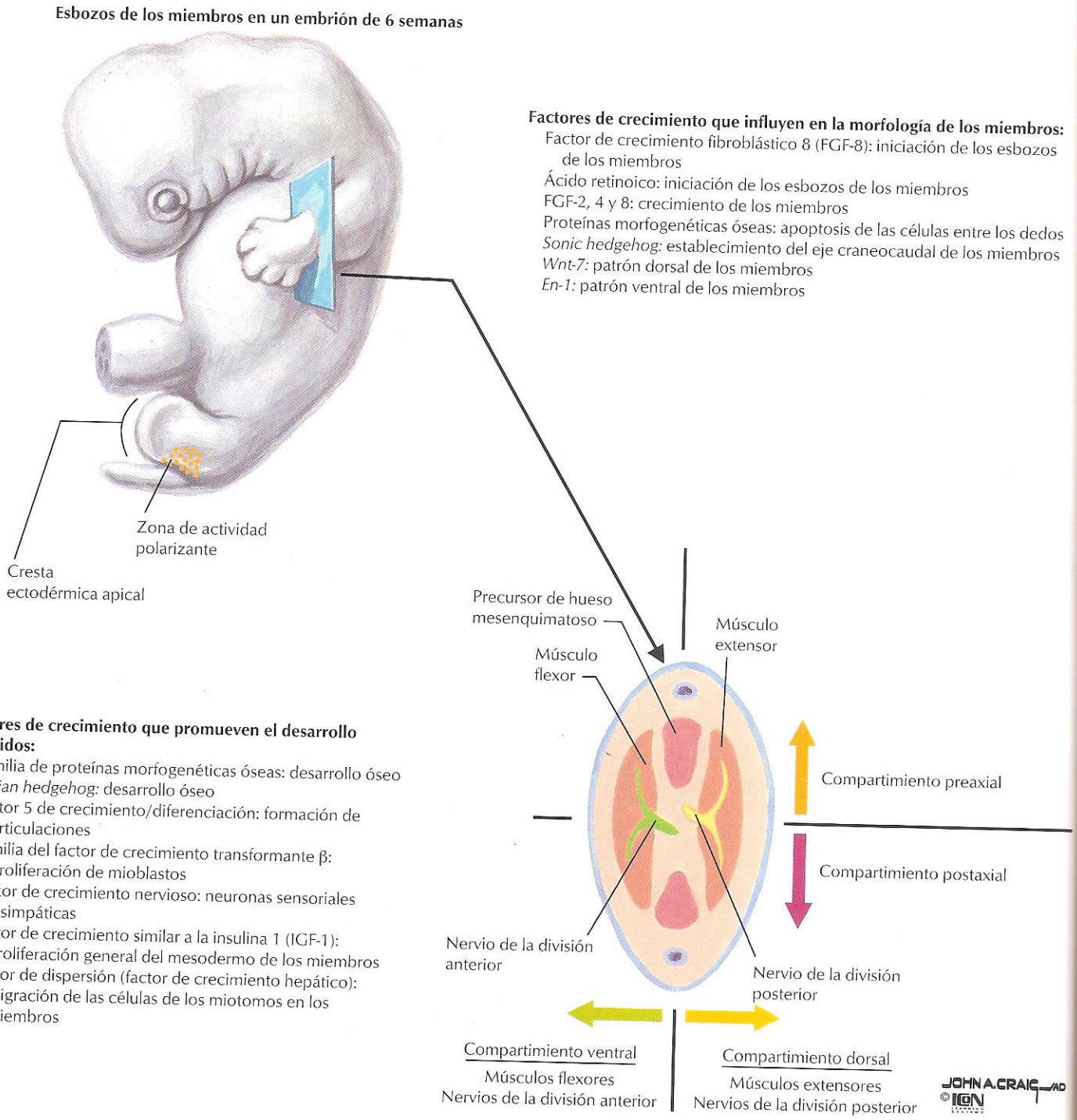

FIGURA 1.13 FACTORES DE CRECIMIENTO

Los **factores de crecimiento** son un grupo de más de 50 proteínas que se unen a receptores celulares específicos para estimular la división celular, la diferenciación celular y otras funciones relacionadas con el control de la proliferación del tejido. Son inductores que pueden actuar solos o en combinación, pero sólo pueden afectar a células que expresen sus receptores. Algunos pueden estimular sólo a un tipo celular (p. ej., el factor de crecimiento nervioso), mientras que otros tienen una amplia especificidad. Otras funciones incluyen diversos papeles en la función, migración, supervivencia e inhibición de la proliferación celular. Otros tipos de moléculas, como las hormonas esteroideas, pueden tener efectos parecidos a los factores de crecimiento.

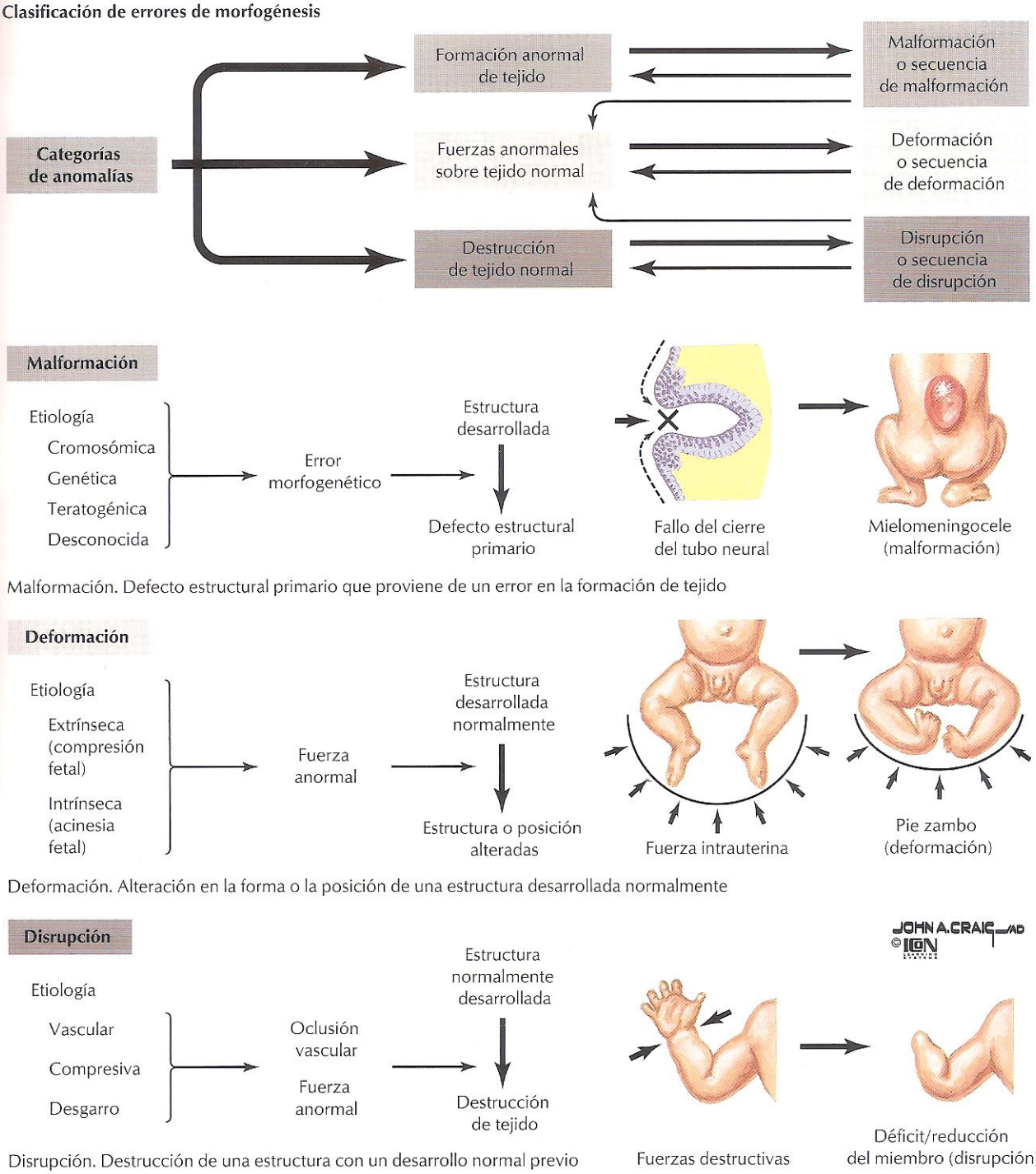

FIGURA 1.14 CLASIFICACIÓN DE PROCESOS ANORMALES

Existen dos grandes categorías en la clasificación de los defectos del desarrollo. Las anomalías se pueden producir por el desarrollo anormal de un tejido o una estructura, o por la deformación o disrupción secundaria de una estructura normal. El primer tipo de malformación puede ser genética o producida por teratógenos externos. La segunda categoría incluye fuerzas anormales de cualquier origen, interno o externo, aplicadas sobre una estructura.

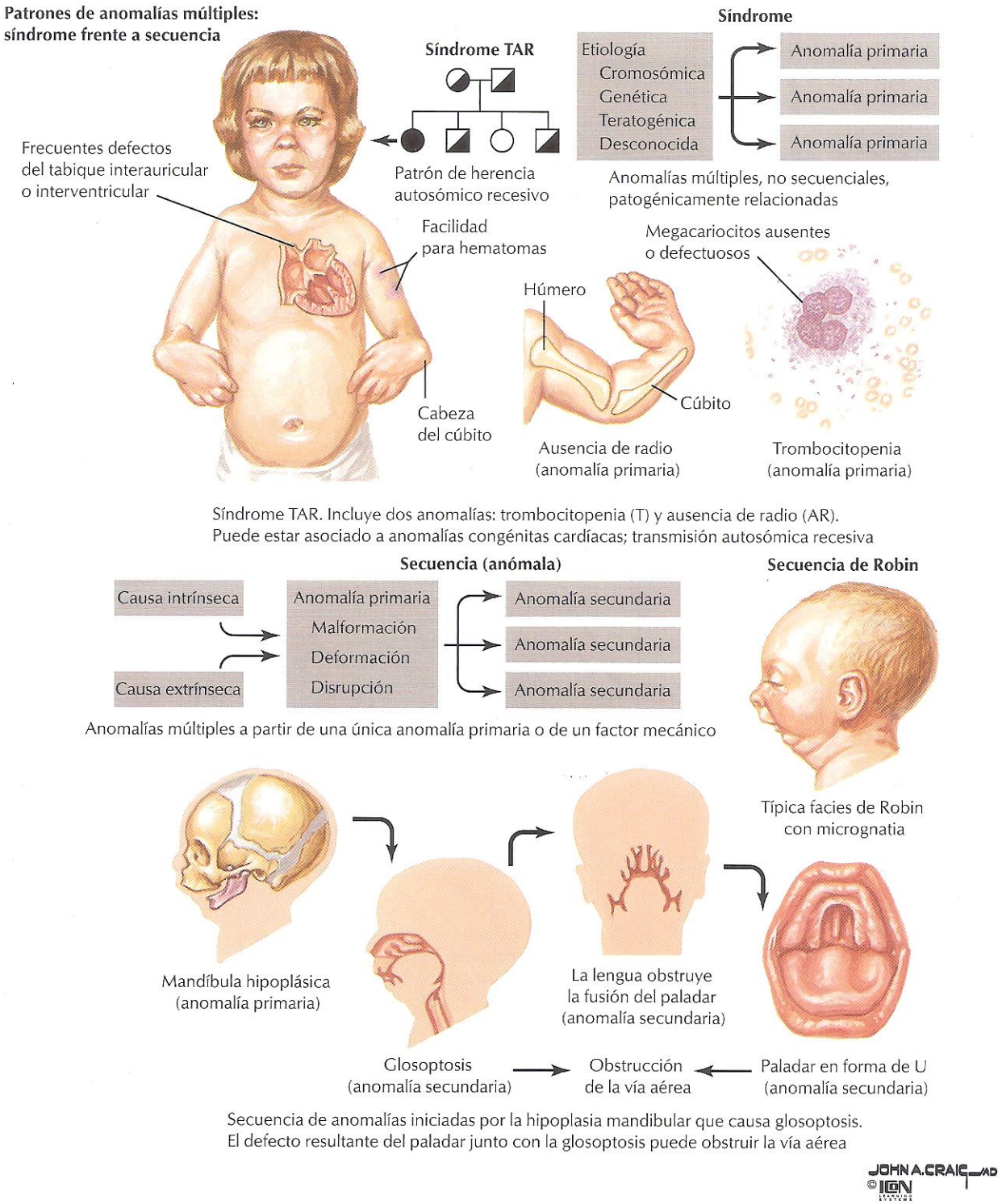

FIGURA 1.15 CLASIFICACIÓN DE ANOMALÍAS MÚLTIPLES

Un síndrome es un conjunto de anomalías primarias, relacionadas patogenéticamente y con una causa única. Una secuencia tiene una causa primaria que conduce a una cascada de efectos secundarios. Se habla de enfermedad en vez de síndrome cuando se conoce la causa.

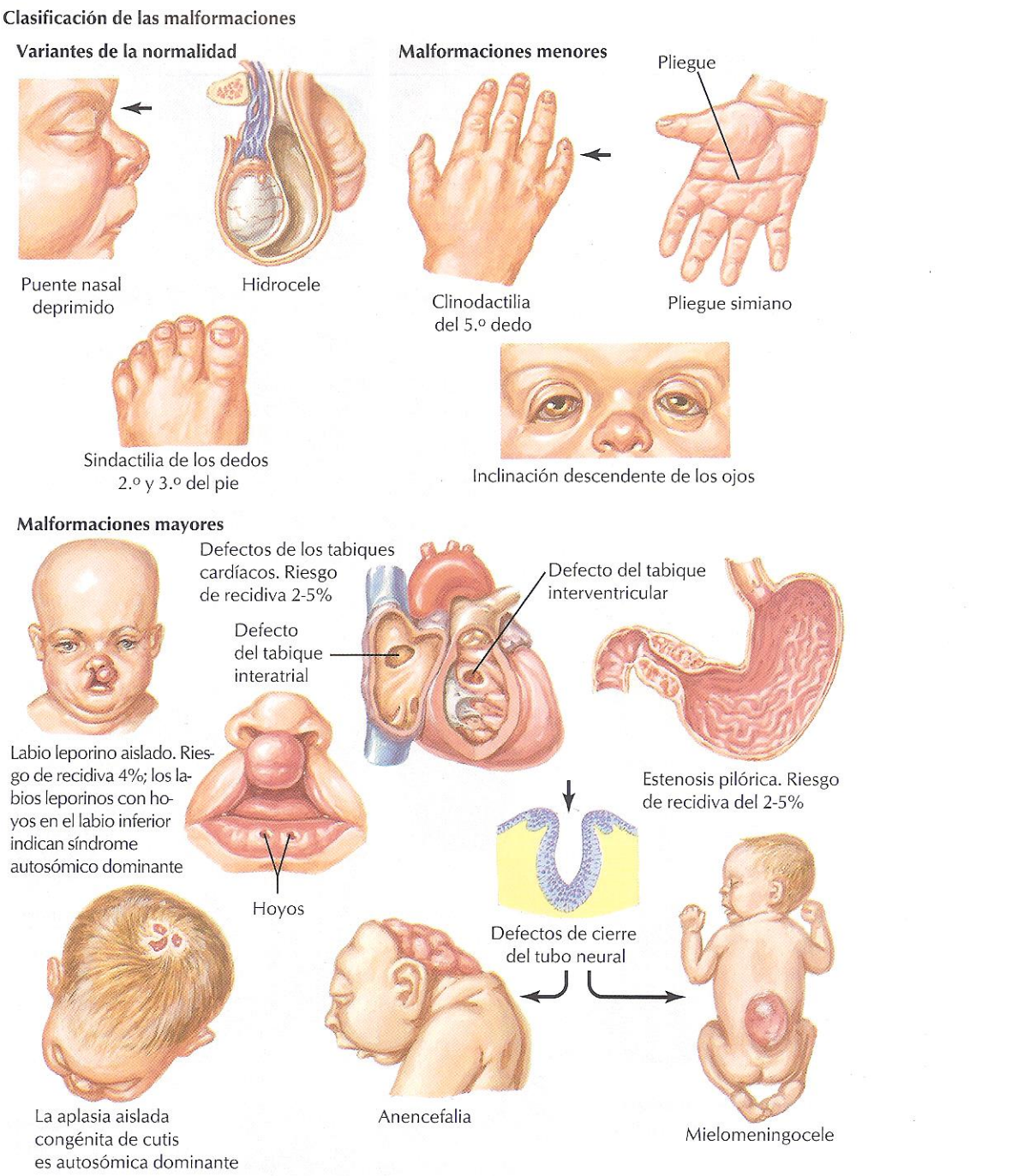

FIGURA 1.16 NORMALIDAD FRENTE A MALFORMACIONES MAYORES Y MENORES

Los defectos presentes en más del 4% de la población se consideran variantes de la normalidad. Las malformaciones menores y mayores ocurren en menos del 4% de la población y se distinguen unas de otras mediante criterios funcionales y/o estéticos. Las malformaciones mayores y menores pueden aparecer como entidades aisladas o como componentes de un síndrome polimalformativo. La presencia de dos o más anomalías menores en un recién nacido puede indicar una anomalía mayor no detectada.

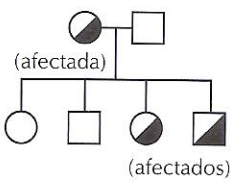

Patrón de herencia autosómica dominante

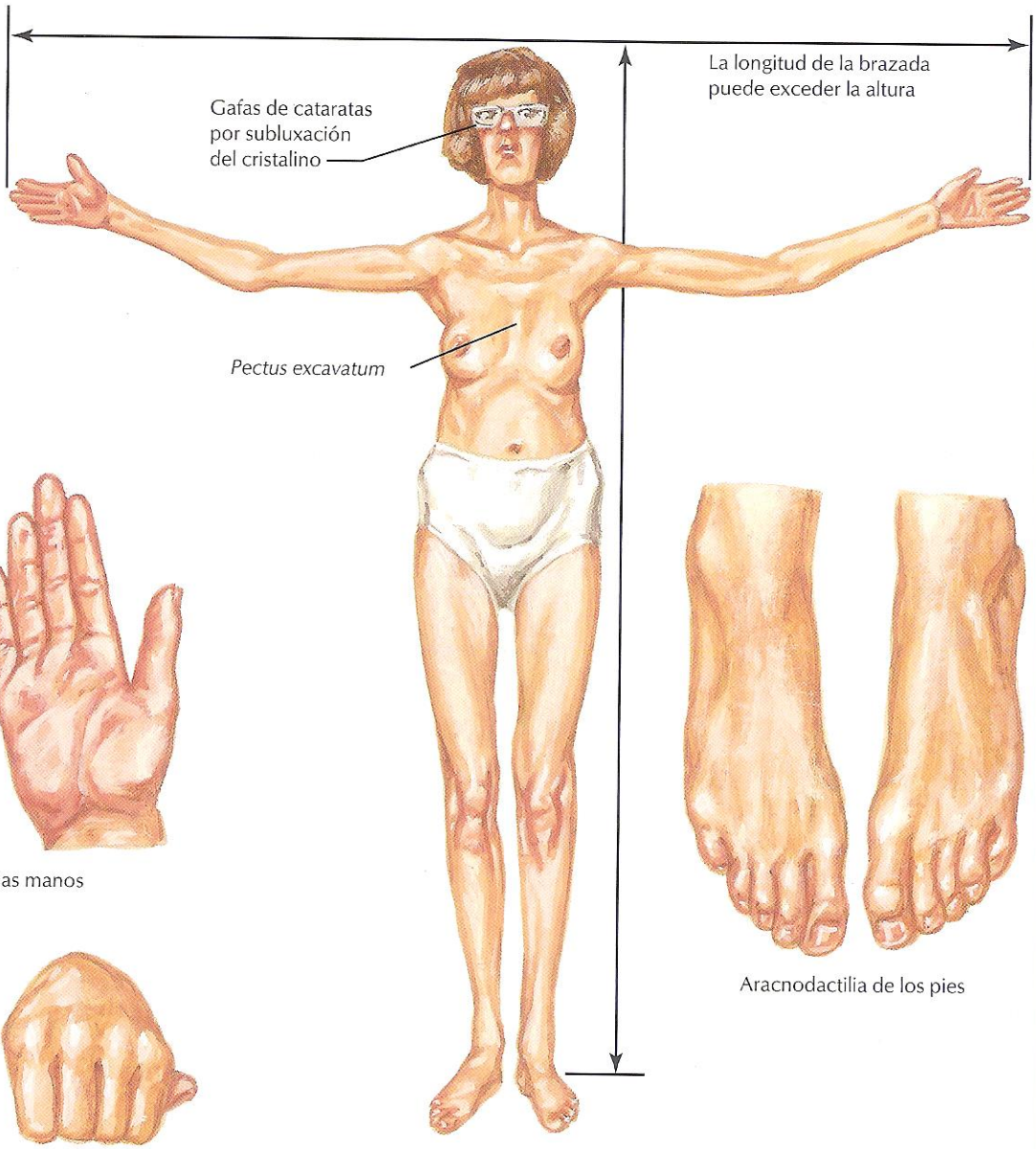

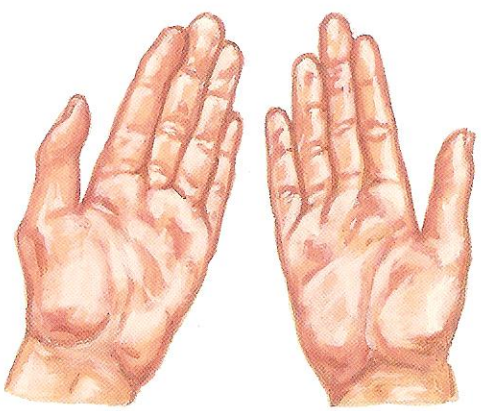

Aracnodactilia de las manos

Aracnodactilia de los pies

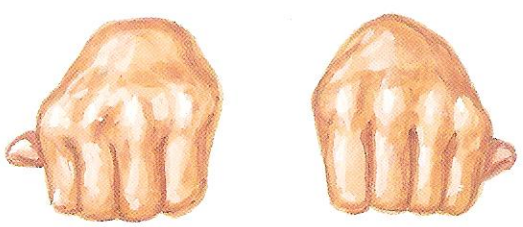

Signo de Steinberg. El extremo del pulgar sobresale cuando se dobla dentro del puño. El pulgar y el índice se sobrepasan

JOHN A. CRAIG AD ©ION

FIGURA 1.17 SÍNDROME DE MARFAN

El síndrome de **Marfan** es un **síndrome polimalformativo de inicio posnatal,** que se hereda siguiendo un patrón autosómico dominante. Muchos casos están relacionados con edad paterna avanzada. Aunque se caracteriza por dimensiones corporales considerables, subluxación del cristalino y un esternón hundido o evertido, el síndrome de Marfan es un trastorno progresivo del tejido conectivo. Las consecuencias más graves se encuentran a menudo en el aparato cardiovascular, donde pueden producirse aneurismas de aorta y de otras arterias.

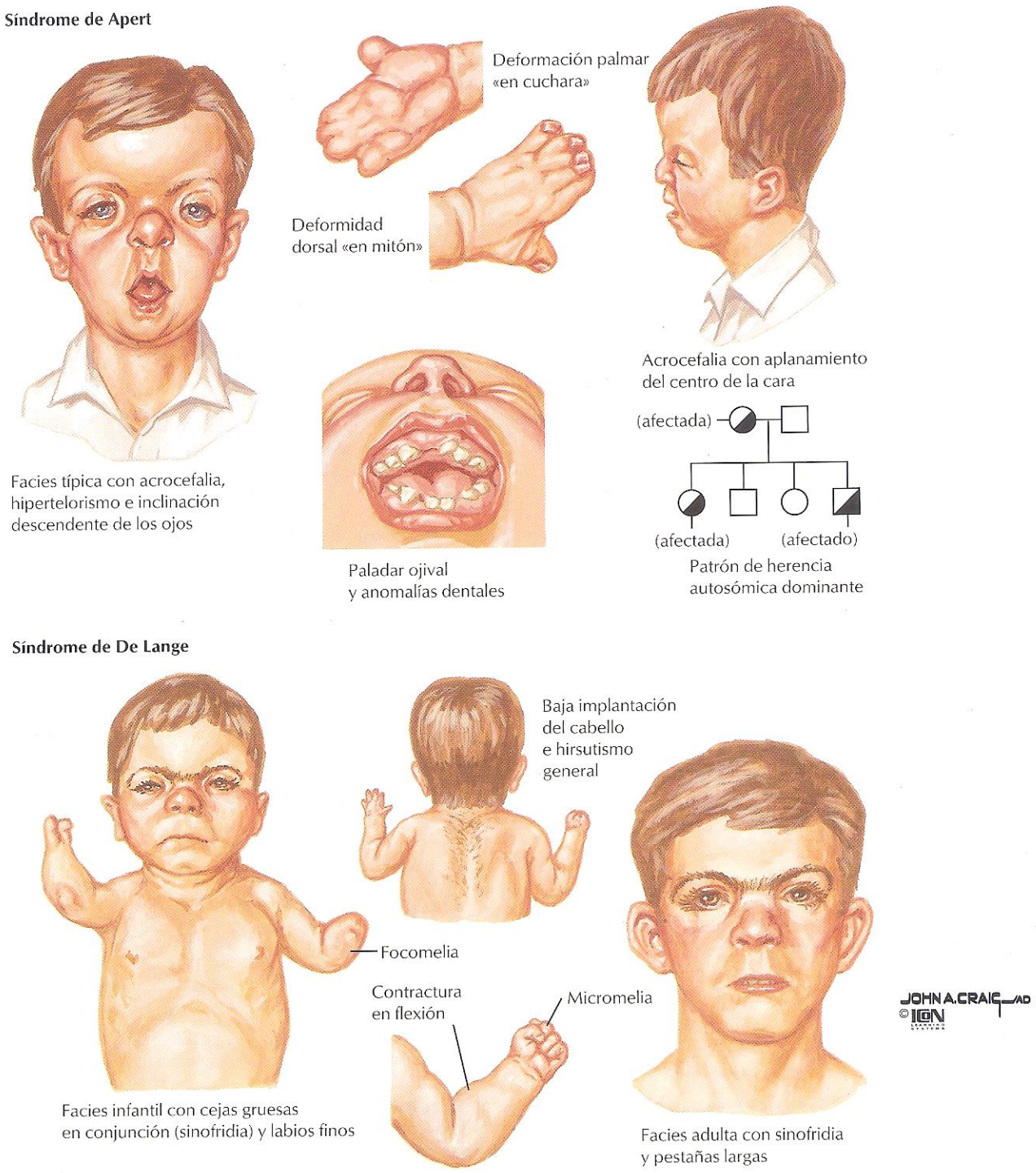

FIGURA 1.18 SÍNDROMES DE APERT Y DE DE LANGE

Los síndromes de Apert y de De Lange son **síndromes polimalformativos de inicio prenatal.** Al igual que el síndrome de Marfan, se heredan como mutaciones autosómicas dominantes, aunque en el síndrome de De Lange pueden existir aberraciones cromosómicas. En los síndromes de inicio prenatal con defectos importantes, generalmente los individuos afectados no se reproducen y dichos síndromes surgen como nuevas mutaciones. Las malformaciones de los miembros, el retraso mental y las características faciales que se muestran en las imágenes tipifican el síndrome de De Lange. La fusión prematura de la sutura coronal es un defecto primario del síndrome de Apert. El cráneo es ancho y aplanado, con defectos palatinos y dentales. Los dedos de manos y pies también están fusionados, con posible afectación de los huesos. A menudo, la inteligencia es normal.

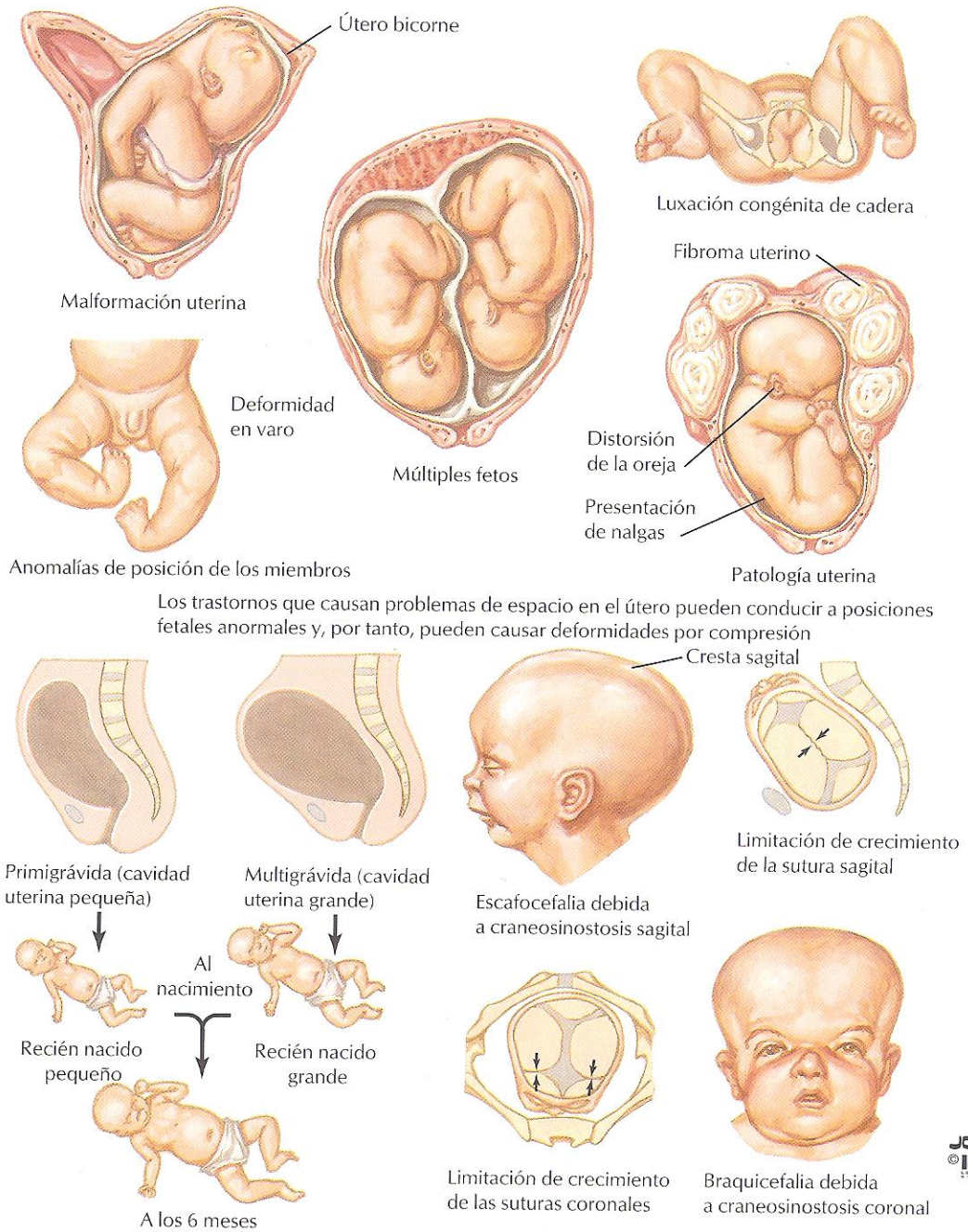

FIGURA 1.19 EJEMPLOS DE DEFORMACIONES

Las deformaciones extrínsecas suelen estar relacionadas con algún tipo de compresión debida a patología uterina o a múltiples fetos. Las deformaciones intrínsecas derivan de un defecto en el feto (p. ej., malformaciones óseas causadas por patología neurológica o muscular, como en el pie zambo). Las compresiones extrínsecas pueden tener un únic o una secuencia de defectos. Normalmente el pronóstico de las c ciones es excelente. Por lo general, una vez el feto está libre de sión, recupera el crecimiento y la morfología.

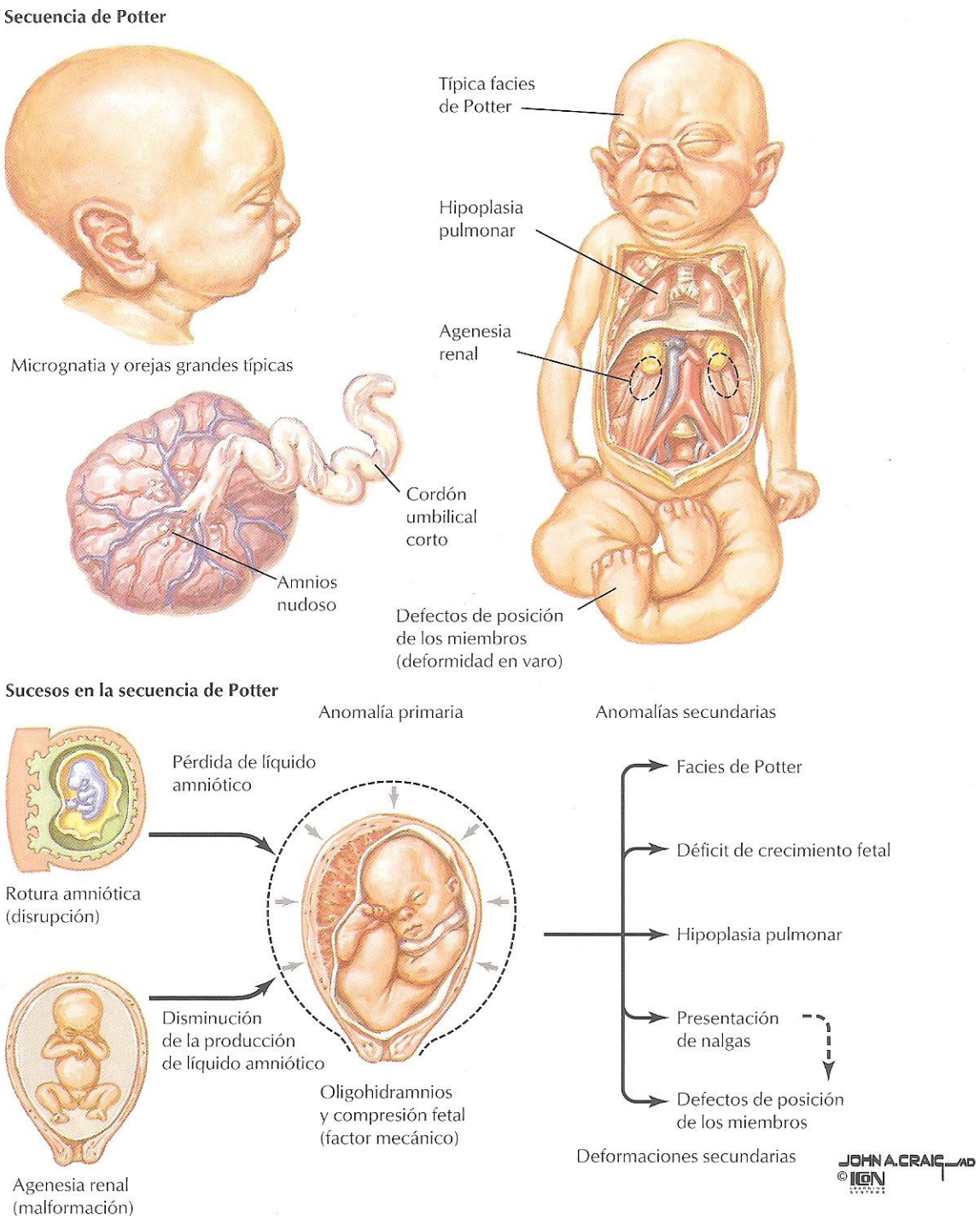

FIGURA 1.20 EJEMPLO DE UNA SECUENCIA DE DEFORMACIÓN

Este es un ejemplo de una causa primaria, una disminución de la cantidad de líquido amniótico (oligohidramnios), que provoca una serie de defectos secundarios. Los defectos en la secuencia están causados por una deformación. Las malformaciones y las disrupciones también pueden producir secuencias de anomalías. La causa primaria puede desencadenarse por varios factores, iniciando esta secuencia una malformación (agenesia renal) junto con una disrupción (rotura del amnios).

Talidomida

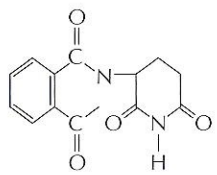

(α[*N*-ftalimido]glutarimida)



Embrión de 27 a 33 días

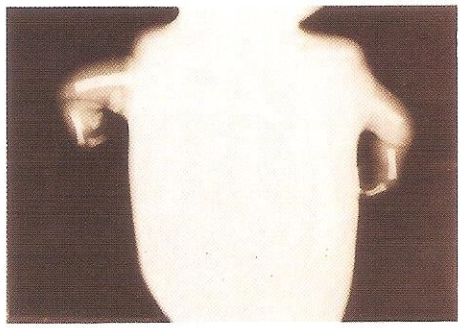

Defectos de los miembros. Desde hipoplasia hasta ausencia completa del radio, cúbito y húmero; el peroné y la tibia se ven afectados con menos frecuencia



Características clínicas de la embriopatía por talidomida

Ácido retinoico





Características faciales. Hipertelorismo ocular con hendiduras palpebrales hacia fuera y hacia abajo, micrognatia y paladar en U

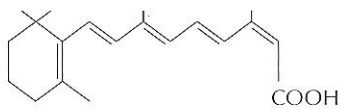

(Ácido 13-*cis*-retinoico)

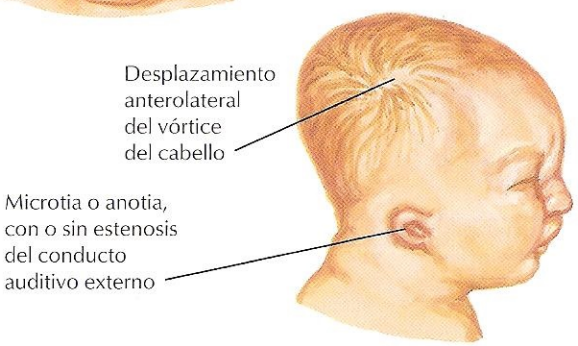

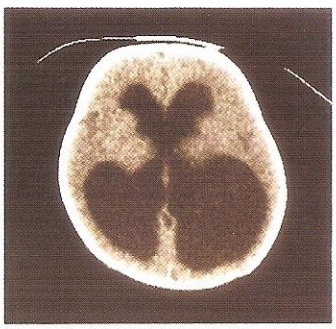

Puede existir hidrocefalia

JOHN A. CRAI
© ICON

FIGURA 1.21 EMBRIOPATÍAS INDUCIDAS POR FÁRMACOS

Aunque el alcohol es el teratógeno más frecuente en seres humanos, la talidomida tiene uno de los mecanismos de acción más específicos (disrupción de los vasos sanguíneos de los esbozos de los miembros en el embrión). Entre 1959 y 1962 se produjo una epidemia de defectos que condujo a la investigación que abrió el campo del estudio de fármacos y efectos de agentes químicos sobre la morfogénesis. Se descubrió que la talidomida, un somnífero, afecta al desarrollo del embrión en dosis peq durante un período de tiempo muy específico, provocando an características. El ácido retinoico era un tratamiento frecuente en l 80 para el acné y la psoriasis. El ácido retinoico y la vitamina A, u puesto relacionado, eran teratógenos ya conocidos, pero muchas en tratamiento no sabían que estaban embarazadas.

TERMINOLOGÍA

Anomalía	(Del griego, «irregularidad».) En embriología y anatomía, estructura infrecuente que es el resultado de un desarrollo anormal.
Apoptosis	Muerte celular programada iniciada en las mitocondrias y que normalmente implica cambios en el número de las proteínas caspasas. El resultado es la degradación del ADN y la lisis de la célula.
Blastocisto	(Del griego, «germen» + «vejiga».) Esfera de células, llena de líquido, que consiste en una masa de células interna, destinada a convertirse en el embrión, y en un trofoblasto externo, que formará una membrana que la rodea (corion) y será la contribución embrionaria/fetal a la placenta.
Célula madre	Célula indiferenciada en el embrión o en el adulto que es capaz de dar lugar a muchos tipos celulares. Cuanto más temprana es la fase de desarrollo, mayor es la flexibilidad de diferenciación.
Cigoto	(Del griego, «unión».) Célula producto de la fecundación, unión del espermatozoide y del ovocito. Es el inicio del desarrollo.
Concepto	Todos los productos de la fecundación, incluyendo el embrión, amnios, corion, saco vitelino, alantoides y cordón umbilical.
Embrión	Ser humano en desarrollo a lo largo de los dos primeros meses, cuando todos los sistemas orgánicos se están formando.
Estadios Carnegie	Sistema numérico para caracterizar los estadios del desarrollo. Los estadios van del 1 al 23 y abarcan del día 1.° al 56.°.
Estroma	Armazón de tejido conectivo, soporte de un órgano.
Etiología	(Del griego, «causa» + «discurso».) Estudio de las causas de las enfermedades o defectos. Patogénesis.
Facies	(Del latín, «cara, superficie o expresión».) En el desarrollo, es la apariencia característica de un recién nacido en relación con anomalías congénitas.
Factor de crecimiento	Término histórico poco adecuado, derivado de la identificación de unas series de proteínas que promueven el crecimiento de tejidos específicos en cultivos. «Crecimiento» no abarca toda la variedad de procesos y mecanismos moleculares en el desarrollo. No todos los «factores de crecimiento» son proteínas (p. ej., ácido retinoico), y han sido identificados y nombrados factores más recientes a partir de estudios de expresión génica.
Fascia	Capa de tejido conectivo que rodea músculos, nervios y vasos o que separa capas de tejido. Puede ser densa y semejante a una lámina, o tejido conectivo laxo grueso, como la fascia superficial llena de grasa subcutánea.
Feto	Ser humano en desarrollo desde el mes 3.° al 9.° (a término).
Fibras reticulares	Fibras de colágeno de pequeño calibre con grupos glucídicos, que predominan en la estroma de órganos linfáticos. También están presentes en la matriz del tejido conectivo general junto con fibras de colágeno gruesas y fibras elásticas.
Fibroblastos	Células que secretan y mantienen la matriz del tejido conectivo denso y laxo que incluye todas las fibras.
FUR	Fecha de la última regla. La edad gestacional se calcula a partir del momento estimado de la fecundación o a partir de la última regla, 14 días antes de la fecundación.
Gemelos monocigóticos	Gemelos «idénticos» resultado de la separación de las células en dos poblaciones diferentes después de la fecundación. Los gemelos heterocigóticos provienen de la fecundación de dos ovocitos diferentes.

(Continúa)

TERMINOLOGÍA (CONT.)

Genes homeóticos	Familia de genes, normalmente factores de transcripción, que desempeñan un papel imp tante para determinar el destino de los segmentos corporales en el embrión. Se identifica por mutaciones que provocan que un segmento se convierta en otro (p. ej., en una mosc una pata se convertirá en una antena).
Hiperplasia	(Del griego, hiper- «formación».) Aumento anormal de un órgano o estructura debido al incremento del número de células.
Hipertrofia	(Del griego, hiper- «nutrición».) Aumento anormal de un órgano o estructura debido al incremento del tamaño de sus células.
Hipoplasia	Subdesarrollo de un órgano o estructura.
Homeobox	Segmento génico filogenéticamente conservado en muchos genes de segmentación y hom ticos que consta de 183 pares de bases (su nombre deriva del descubrimiento en los gene homeóticos). Su producto, el homeodominio, es un segmento proteico que se une al AD como parte de la función de factores de transcripción de estos genes reguladores.
Lámina propia	Capa histológica de tejido conectivo laxo por debajo del epitelio que tapiza la luz de un órgano hueco.
Lanugo	(Del latín, «lanoso».) Vello fetal fino y suave, que aparece alrededor de la semana 12.ª.
Longitud vértex-cóccix (V-C)	Medida práctica del tamaño del embrión y el feto, con diferentes grados de curvatura. Se toma como la distancia máxima, en línea recta, desde el extremo de la cabeza al cóccix.
Lumen/luz	(Del latín, «luz».) Espacio en el interior de un vaso sanguíneo o un órgano hueco.
Malformación	Defecto causado por un error intrínseco en un primordio o proceso.
Mesénquima	Generalmente considerado tejido conectivo indiferenciado derivado del mesodermo de la líne primitiva o de la cresta neural. Las definiciones varían dependiendo del punto de vista: histológico, embriológico o anatómico.
Mesodermo	(Del griego, «piel de enmedio».) Primeras células interiores del disco embrionario que son producto de la gastrulación. Se encuentran inicialmente en forma de mesénquima, pero a nas células se condensan rápidamente en columnas epiteliales longitudinales, un segundo tipo de mesodermo.
Mórula	(Del latín, «pequeña mora».) Masa de células producto de la división celular inicial despu de la fecundación.
Multipotencial	Capacidad de algunas células adultas o de células madre para diferenciarse hacia diferent tipos celulares, pero con menos flexibilidad que las células madre embrionarias totipotenciales o multipotenciales.
Oligohidramnios	(Del griego, «poca agua en el amnios».) Disminución de la cantidad de líquido amniótico que rodea y protege al feto. Es orina producida por los riñones fetales.

(Co

CAPÍTULO 2

DESARROLLO INICIAL DEL EMBRIÓN Y LA PLACENTA

CRONOLOGÍA

Escala de tiempo prenatal (meses)

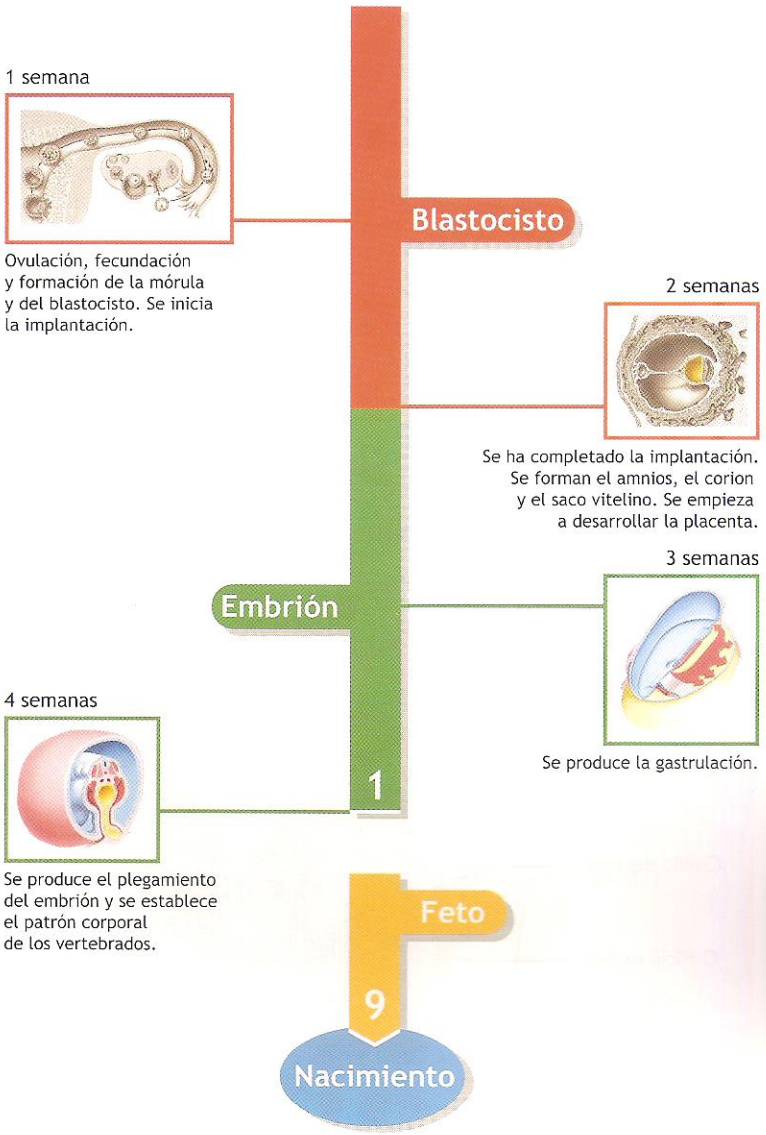

PRIMORDIOS INICIALES DEL EMBRIÓN

Masa de células internas, ectodermo, endodermo, línea primitiva y nódulo del ectodermo y el mesodermo derivado de estas dos últimas estructuras ectodérmicas.

PRIMORDIOS DE LA GÁSTRULA Y DEL EMBRIÓN CILÍNDRICO

Notocorda, somitos (de las columnas paraaxiales), mesodermo intermedio, placa lateral que encierra el celoma intraembrionario, somatopleura, esplacnopleura, tubo intestinal y mesenterios, mesodermo cardiogénico, crestas neurales y tubo neural.

RESUMEN

La gástrula embrionaria, un disco trilaminar de ectodermo, endodermo y mesodermo, se continúa por encima con el amnios y por debajo con el saco vitelino. Los celomas se forman en la placa lateral del mesodermo, que se divide en un componente somático junto al ectodermo (somatopleura) y un componente esplácnico junto al endodermo (esplacnopleura). A medida que el disco embrionario trilaminar se repliega formando un cilindro, el endodermo se dobla formando el tubo intestinal, que se extiende a lo largo de todo el embrión, con un celoma que lo rodea y que lo separa de la pared de somatopleura corporal. El proceso de segmentación se establece en las columnas paraaxiales y el sistema nervioso en desarrollo. A finales del 1.er mes ya se han consolidado todos los órganos básicos y las relaciones entre tejidos que se encuentran en el adulto.

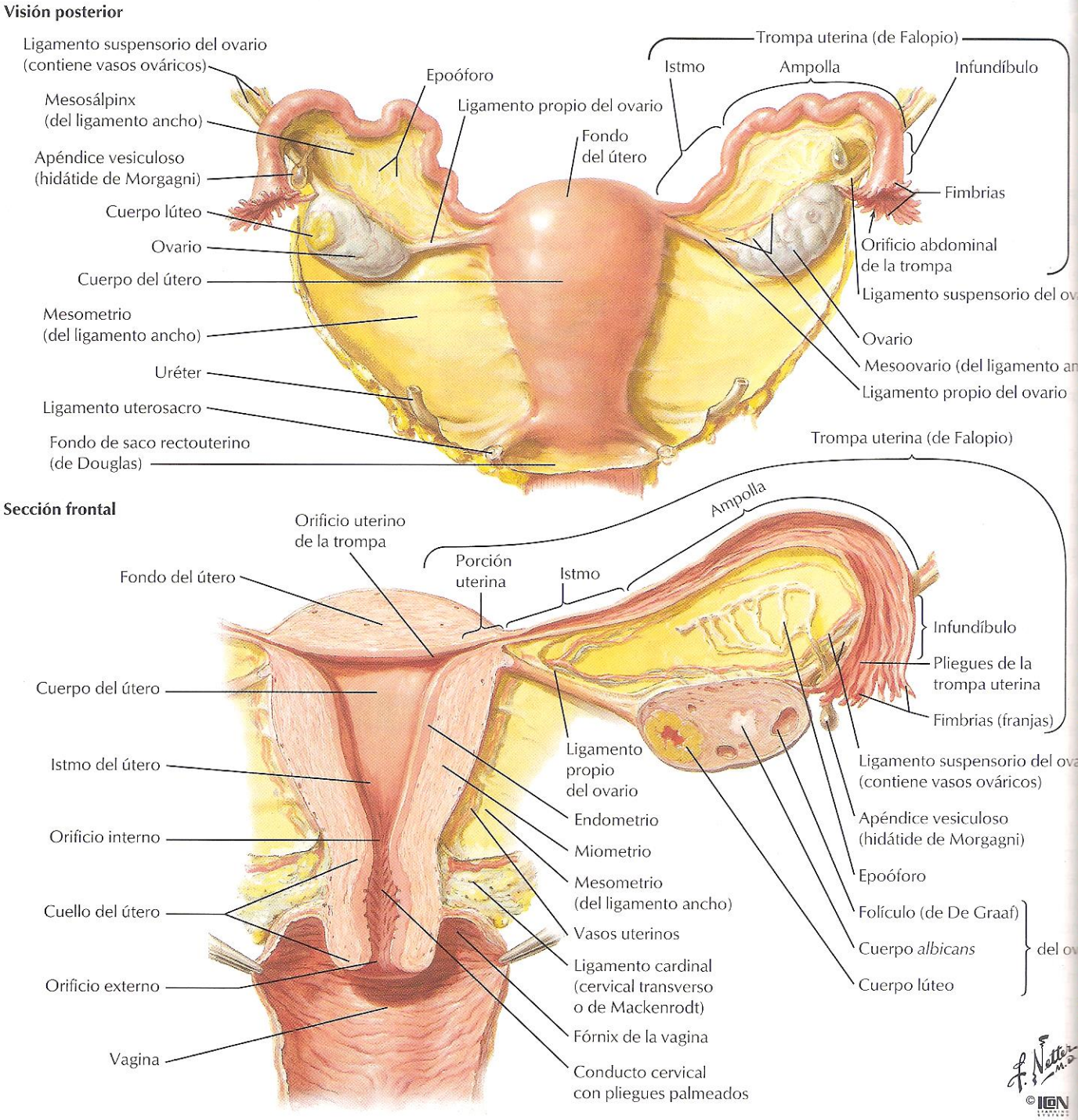

FIGURA 2.1 ÚTERO, OVARIOS Y TROMPAS UTERINAS EN LA MUJER ADULTA

El útero, las trompas uterinas y los ovarios están rodeados por el **ligamento ancho (mesometrio),** un pliegue transverso de peritoneo visceral a través del suelo pélvico. La parte superior de este mesenterio es el **mesosálpinx,** el mesenterio de las trompas uterinas. El **mesoovario** es una extensión posterior del ligamento ancho que recubre cada ovario y el fibroso ligamento propio del ovario. Las trompas uterinas terminan en prolongaciones a modo de dedos, las **fimbrias,** que envuelven el ovario momento de la ovulación. Como la mayoría de órganos huecos, el tiene una pared gruesa de músculo liso, el **miometrio,** y una m interna de revestimiento de tejido conectivo laxo y epitelio, el **end trio,** donde tiene lugar el desarrollo.

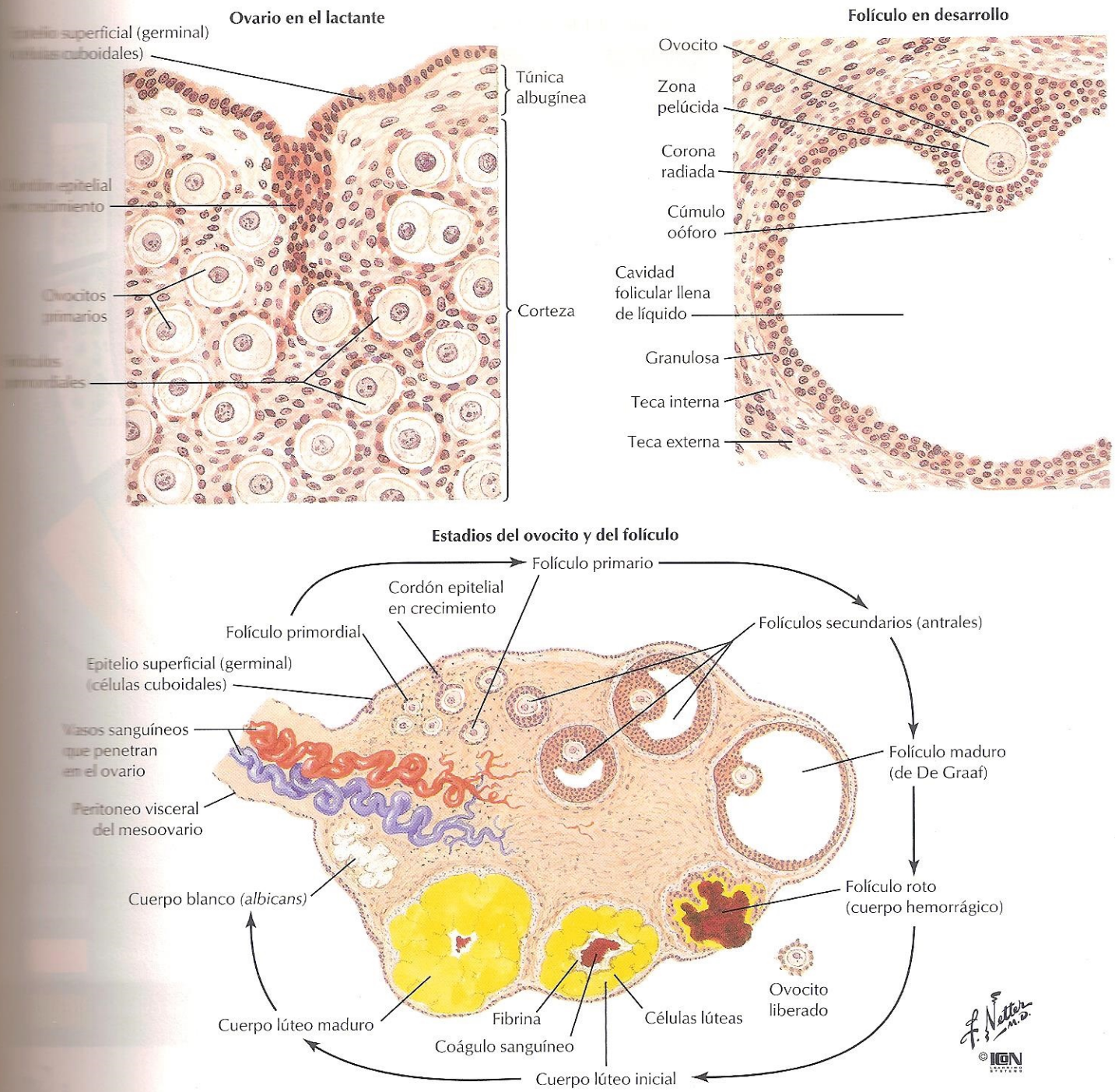

FIGURA 2.2 OVARIOS, OVOCITOS Y DESARROLLO DEL FOLÍCULO

El ovario es un órgano exocrino y endocrino, compuesto por tejido conectivo, una cápsula fibrosa y un **epitelio germinal** que se continúa con el peritoneo del mesoovario. Su proceso exocrino es la ovulación. Cada ovario contiene aproximadamente 400.000 ovocitos en el nacimiento; cada mes, durante los años fértiles, unos pocos empiezan a desarrollarse para convertirse en **folículos** secretores de hormonas. Típicamente, sólo uno de los folículos alcanza la madurez y se rompe para liberar el ovocito del ovario. Tras la ovulación, el folículo se convierte en **cuerpo lúteo.** Las hormonas foliculares controlan el momento de la ovulación, mientras el cuerpo lúteo prepara el útero para el embarazo. Si se produce el embarazo, el cuerpo lúteo aumenta mucho su tamaño para mantener la gestación y desarrollar las glándulas mamarias (actúa junto con las hormonas placentarias).

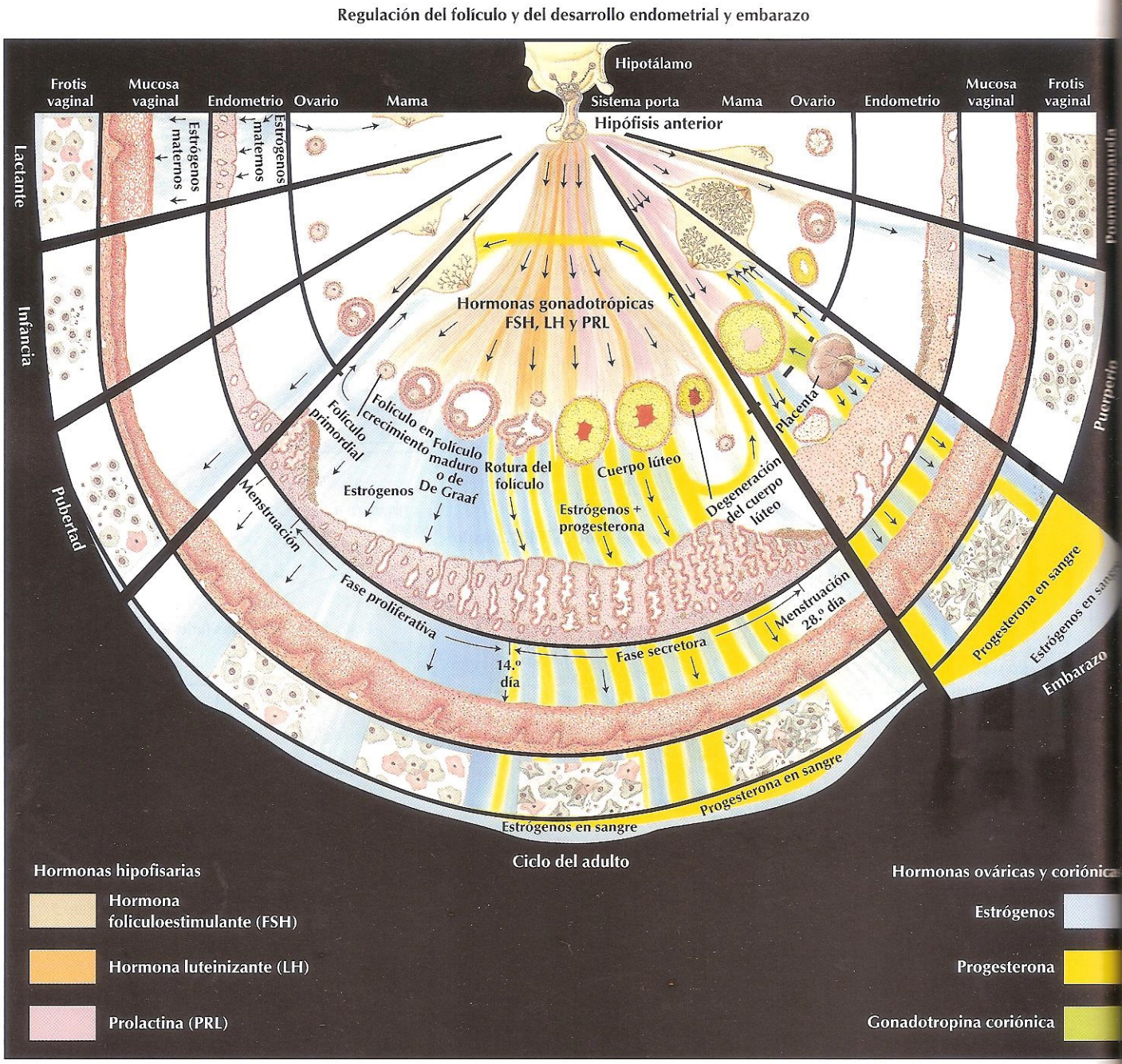

FIGURA 2.3 CICLO MENSTRUAL Y EMBARAZO

Las hormonas gonadotrópicas hipotalámicas provocan que el lóbulo anterior de la hipófisis (porción distal) libere **hormona foliculostimulante** (FSH) y **hormona luteinizante** (LH). Estas hormonas estimulan el desarrollo de los folículos ováricos, que a su vez secretan **estrógenos.** La elevación del nivel de estrógenos desencadena un pico de LH. Como resultado, tiene lugar la ovulación y el desarrollo del cuerpo lúteo, que empieza a secretar **progesterona** y estrógenos. La progesterona desarrolla la pared endometrial a fin de pre rarla para la implantación (embarazo). La progesterona también inhibe la así que, si no hay embarazo, el cuerpo lúteo causa su propia destrucción hay embarazo, la placenta produce **gonadotropina coriónica hum** (hCG) para mantener el cuerpo lúteo y el embarazo.

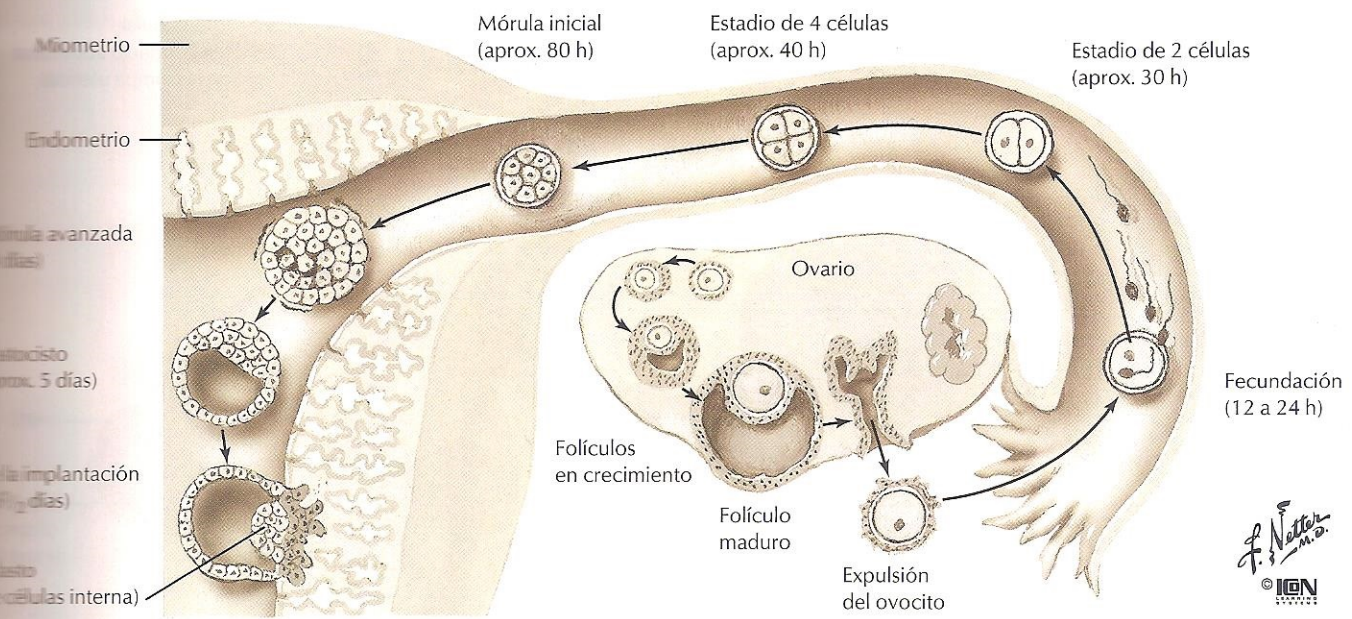

FIGURA 2.4 OVULACIÓN, FECUNDACIÓN Y MIGRACIÓN POR LA TROMPA UTERINA

Ovulación se produce cuando un huevo maduro **(ovocito)** se libera de un **folículo ovárico** en la superficie del ovario. Las **fimbrias** de la trompa uterina envuelven el ovario y guían el ovocito hacia el interior de la trompa uterina. La **concepción** o **fecundación** se produce en el tercio distal de la trompa uterina. Cuando se unen los núcleos del espermatozoide y del ovocito se forma un **cigoto.** La división celular produce estadios de 2, 4 y 8 células en la trompa uterina. A los 3 o 4 días una masa de células denominada ***mórula*** está preparada para entrar en la cavidad uterina. Cerca del final de la 1.ª semana, la mórula se convierte en un **blastocisto** lleno de líquido con una **masa de células internas** (embrioblasto) y un **trofoblasto** externo. El blastocisto se adhiere a la mucosa uterina (normalmente en la parte alta de la pared posterior) y se sumerge en ella durante la **implantación.**

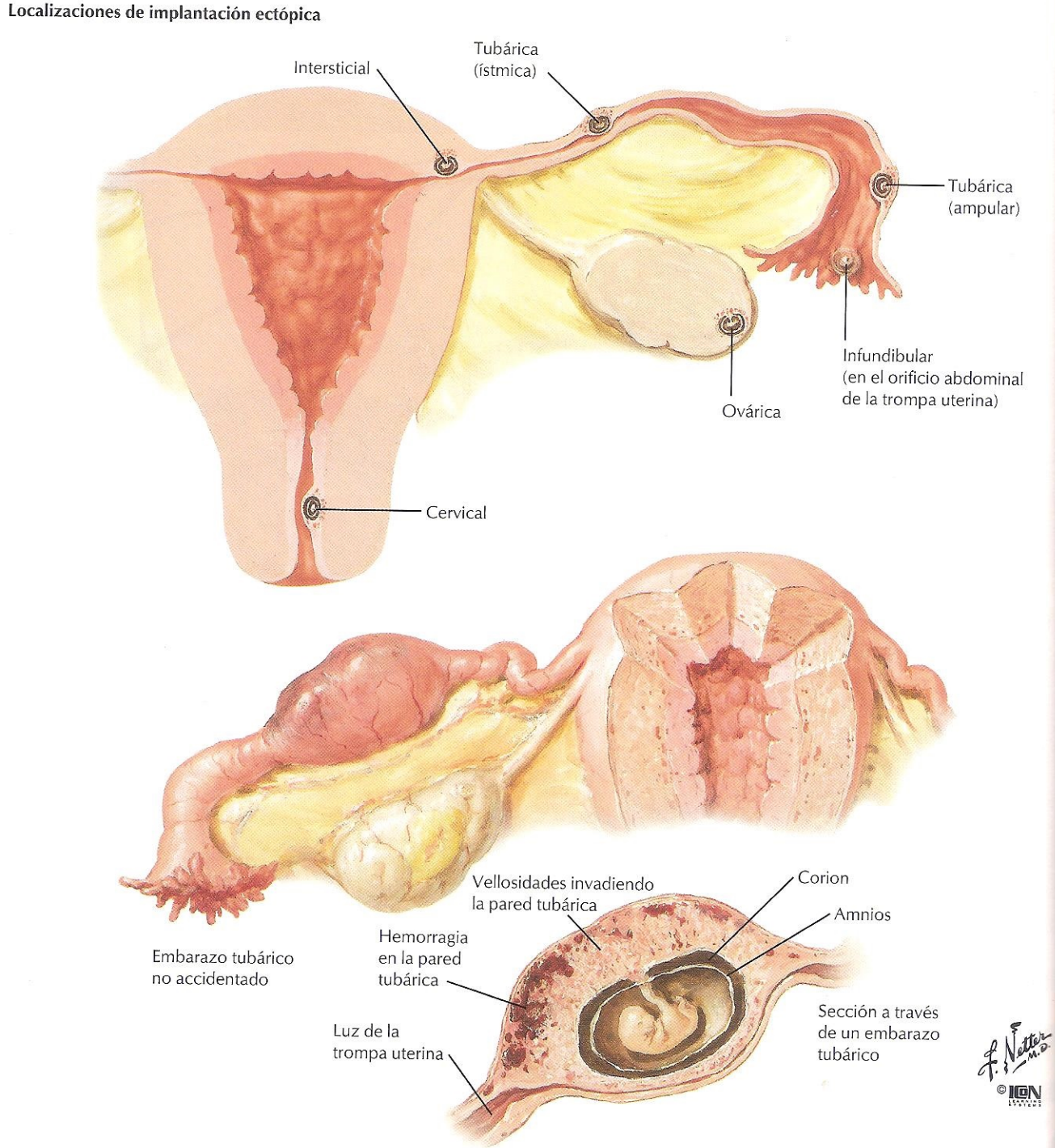

FIGURA 2.5 EMBARAZO ECTÓPICO

Un embarazo ectópico es el resultado de la implantación del blastocisto en una localización anormal. Puede suceder en la superficie del ovario o en cualquier localización a lo largo de la vía de migración hacia la cavidad uterina. La implantación puede producirse en cualquier localización dentro del útero, incluido el cérvix, aunque esto último es extremadamente raro. La localización más frecuente de la implantación ectópica (95%) es el interior de la trompa uterina.

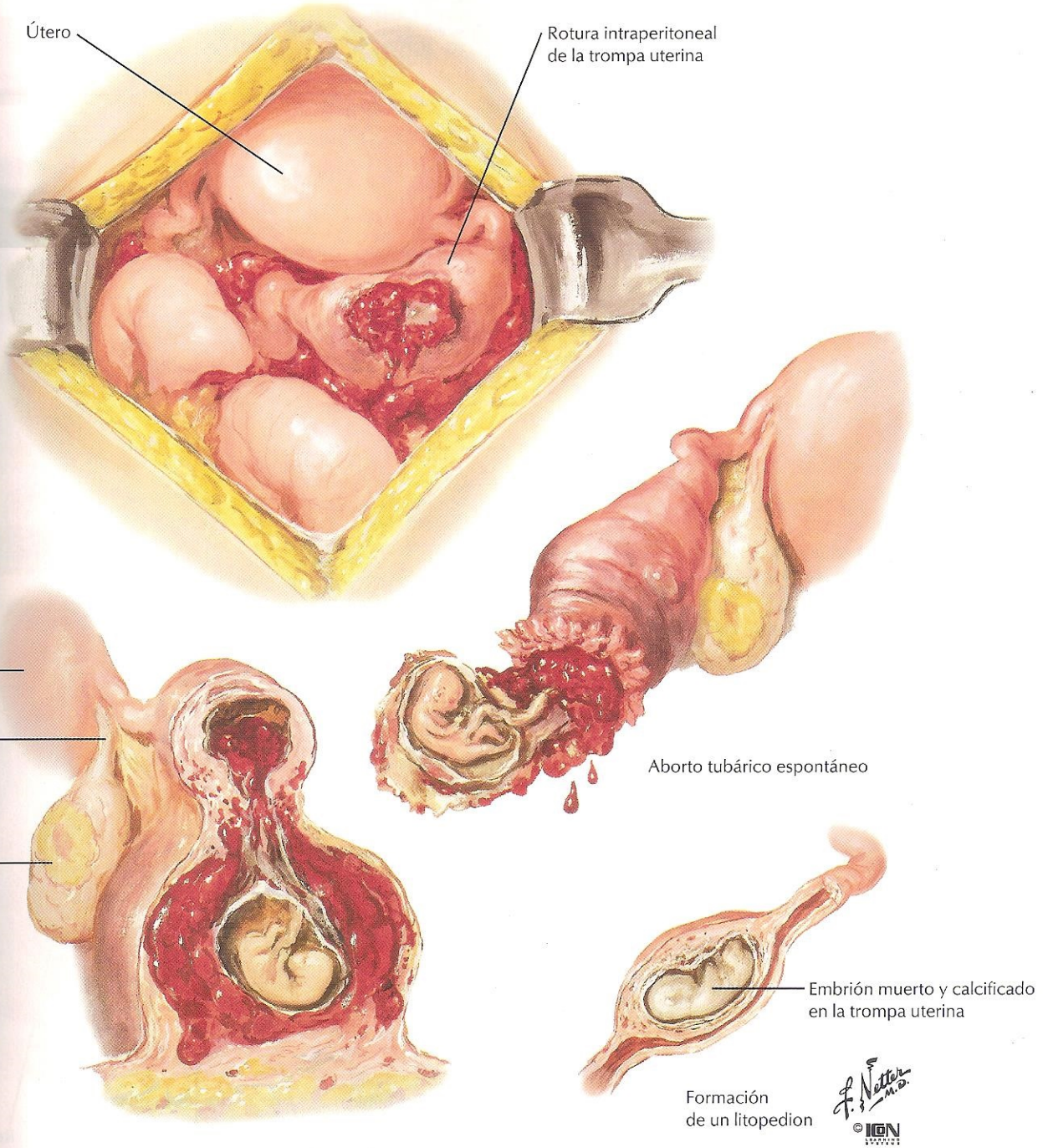

Sección 2.6 Embarazo tubárico

Los embarazos tubáricos son localizaciones ectópicas frecuentes que pueden conducir a mortalidad materna si no se diagnostican. Al revés del útero, las trompas uterinas no son capaces de distenderse, de modo que aumenta la probabilidad de rotura tubárica y hemorragia del 2.° al 5.° mes.

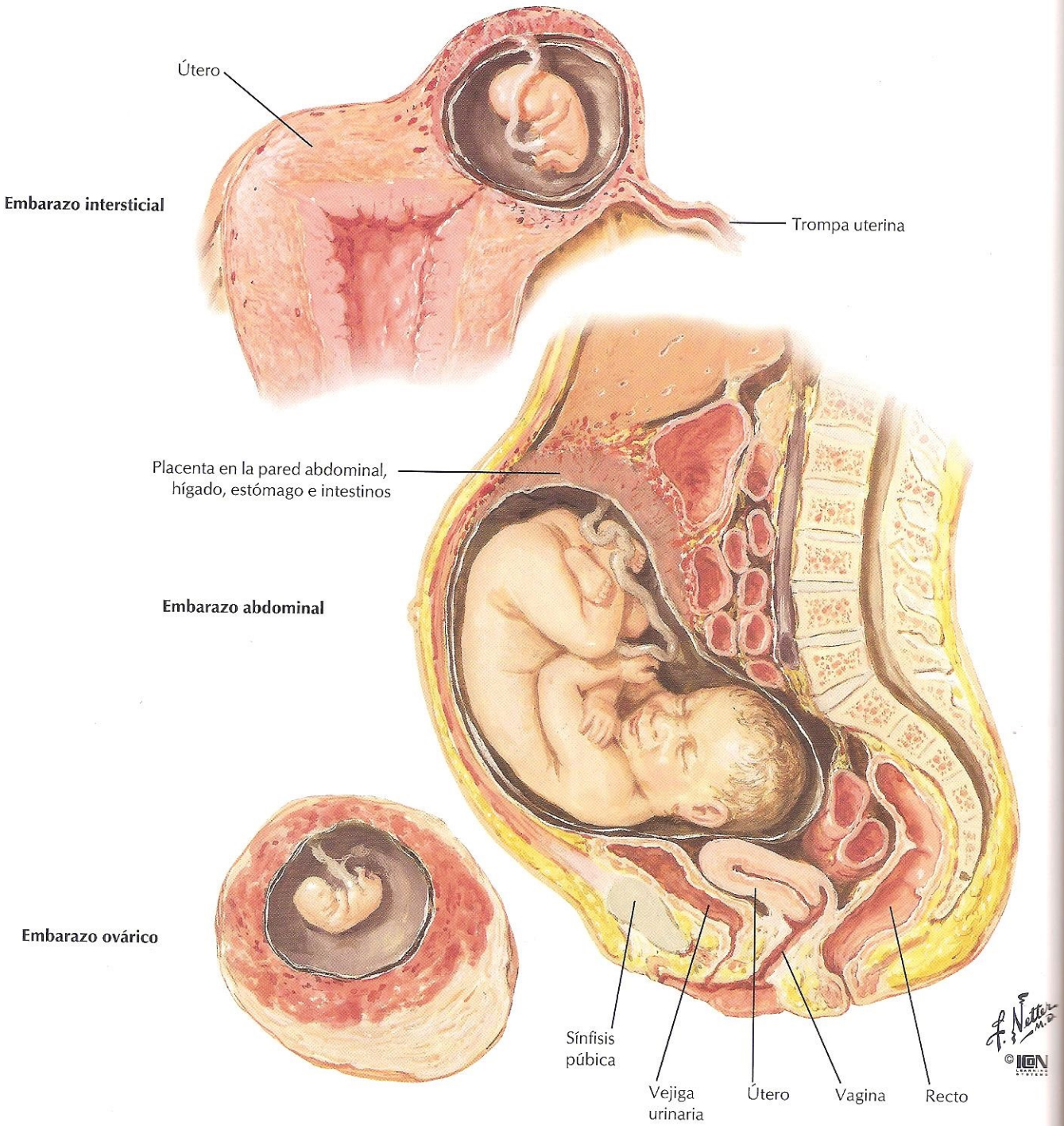

FIGURA 2.7 EMBARAZOS INTERSTICIAL, ABDOMINAL Y OVÁRICO

En la ilustración superior se muestra un embarazo ectópico en la porción intersticial o uterina de la trompa uterina. Dado que las trompas uterinas no están físicamente conectadas al ovario, es posible que un ovocito fecundado o un concepto abortado espontáneamente en la porción distal de la trompa uterina caiga en la cavidad pélvica o abdominal con implantación en el ovario (ilustración inferior), útero, vejiga urinaria o cualquier órgano abdominal o mesenterio (ilustración central). Puede formarse una placenta sobre muchos tejidos o estructuras, y el desarrollo del feto puede progresar hasta llegar a término fuera del útero. Esto es extremadamente raro, pues por lo general los embarazos abdominales conllevan sangrado importante debido al movimiento de los órganos gastrointestinales y al entorno inestable de la placenta.

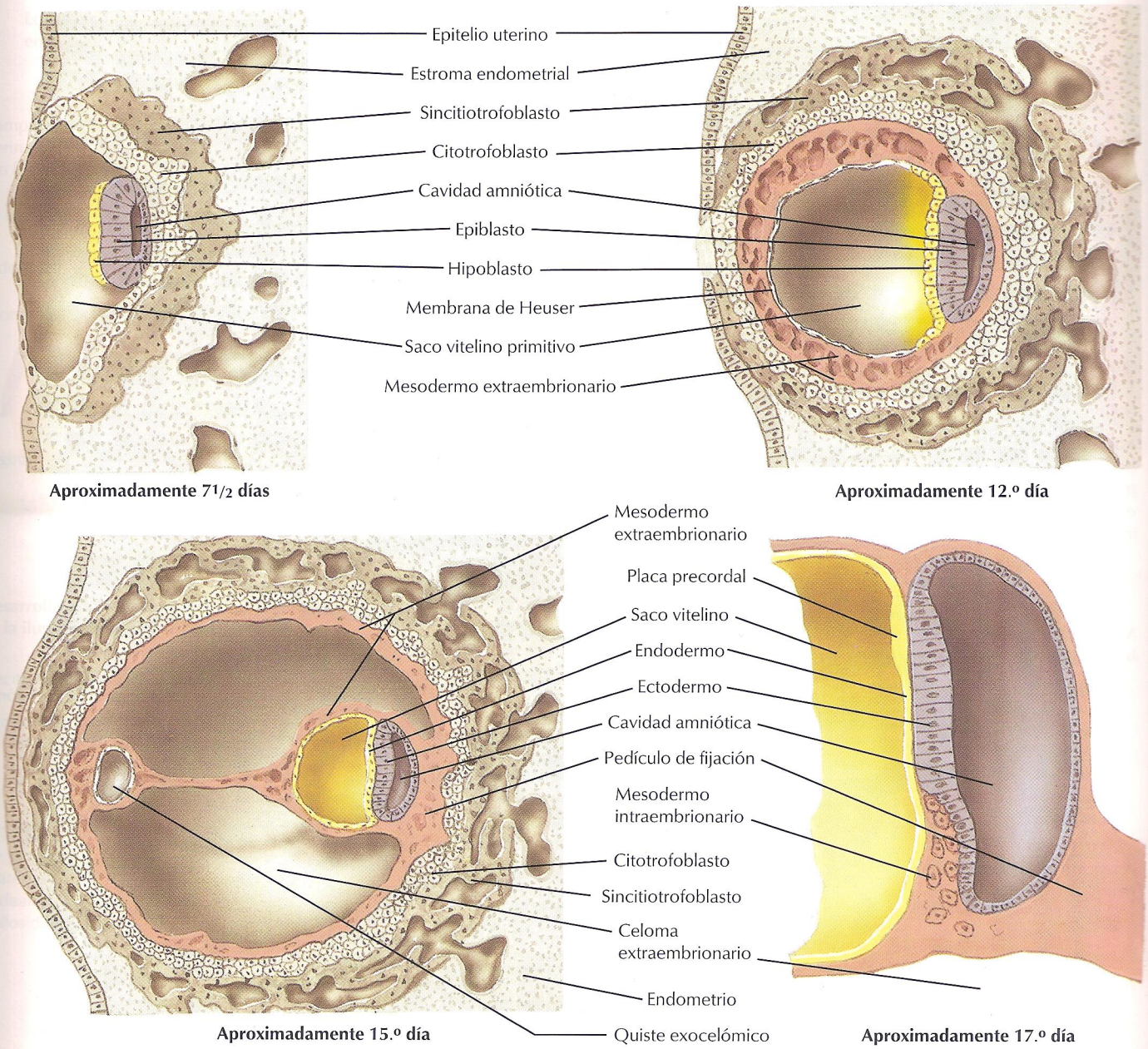

FIGURA 2.8 IMPLANTACIÓN Y FORMACIÓN DE MEMBRANAS EXTRAEMBRIONARIAS

El trofoblasto desarrolla dos capas: un **sincitiotrofoblasto** externo (o sintrofoblasto) y un **citotrofoblasto** interno. La masa de células internas desarrolla dos tipos de células: un **epiblasto** epitelial columnar y un **hipoblasto** cuboideo. La masa celular del epiblasto se ahueca para formar la cavidad amniótica primitiva, llena de líquido. Las células del hipoblasto forman un saco vitelino primitivo escamoso simple (membrana de Heuser). Una segunda oleada migratoria de células del hipoblasto desplaza el saco vitelino primitivo. El mesodermo extraembrionario recubre la antigua cavidad del blastocisto para completar las membranas extraembrionarias. El trofoblasto se ha convertido ahora en el **corion** de tres capas. El mesodermo y el endodermo (antiguas células del hipoblasto) forman el saco vitelino definitivo. El mesodermo y el ectodermo (antes células del epiblasto) forman el amnios definitivo.

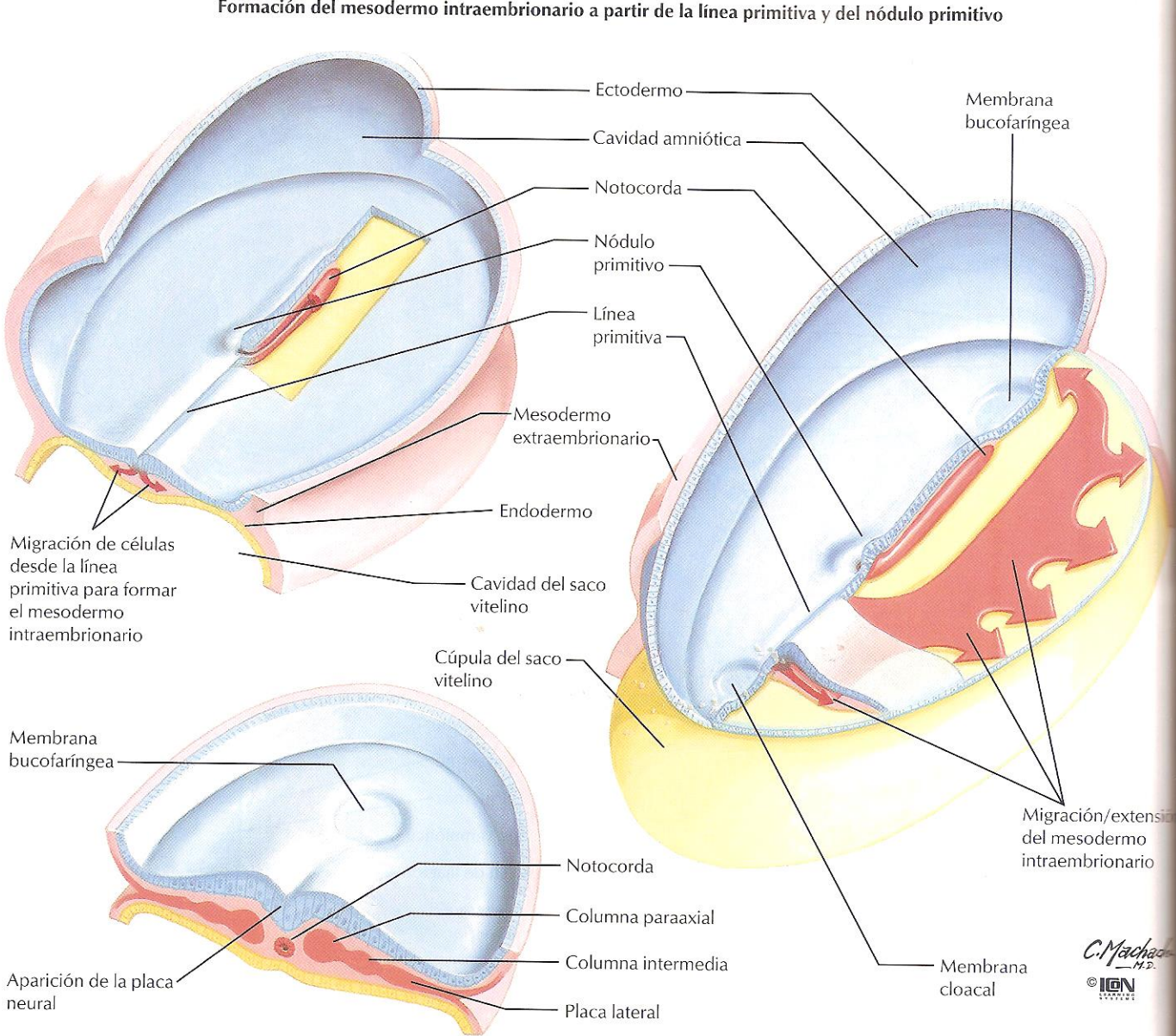

FIGURA 2.9 GASTRULACIÓN

La gastrulación es la producción de mesodermo intraembrionario a partir del engrosamiento del ectodermo, la línea primitiva y el nódulo primitivo. Este último forma un cordón de mesodermo en la línea media, la notocorda. La línea primitiva da origen al resto del mesodermo intraembrionario, incluido el mesodermo cardiogénico por delante de la membrana bucofaríngea. La gastrulación se completa cuando el mesodermo intraembrionario se condensa en columnas que flanquean la notocorda: columnas paraaxiales (futuros somitos), mesodermo intermedio y placas laterales. El mesodermo entre las columnas se encuentra en forma de mesénquima, el tejido conectivo laxo embrionario que rodea estructuras en el embrión. La línea primitiva y el nódulo primitivo retroceden hacia el extremo caudal del embrión y desaparecen.

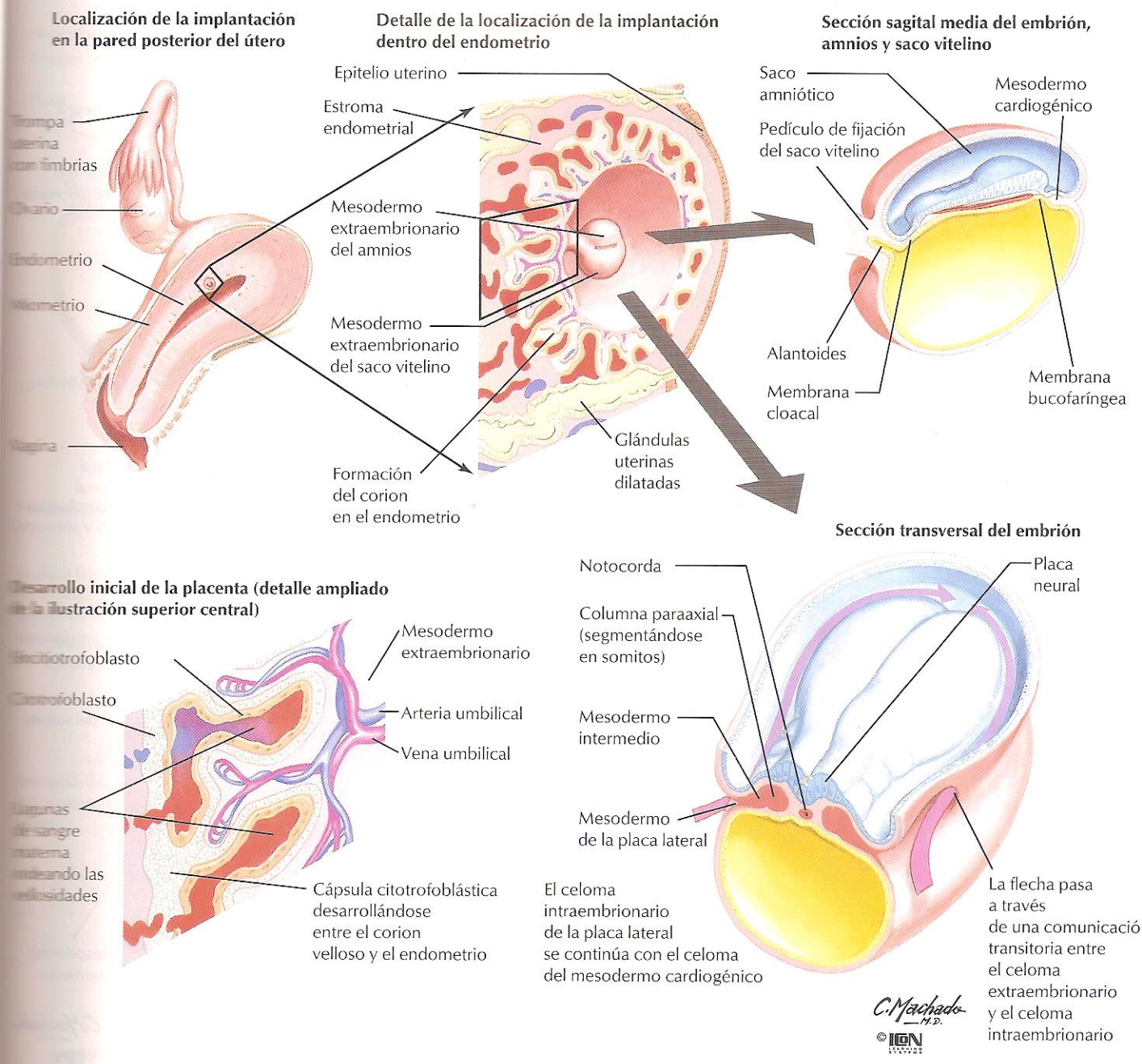

FIGURA 2.10 NEURULACIÓN Y DESARROLLO INICIAL DE LA PLACENTA Y DEL CELOMA

Simultáneamente a la gastrulación se producen las primeras fases de la formación del sistema nervioso, corazón, placenta, cordón umbilical y celoma intraembrionario (cavidades corporales). Los primordios incluyen el ectodermo de la placa neural anterior a la línea primitiva, el mesodermo cardiogénico anterior a la membrana bucofaríngea y un ahuecamiento de la placa lateral para formar el celoma intraembrionario. La placenta se desarrolla a partir del corion. El pedículo de fijación entre el embrión y la placenta se desplaza hacia el extremo caudal del embrión para formar el cordón umbilical. Las membranas bucofaríngea y cloacal son la localización de la futura boca y el futuro ano, respectivamente. El alantoides es el vestigio de una membrana extraembrionaria en la especie humana, consistente en una evaginación endodérmica del saco vitelino hacia el mesodermo del pedículo de fijación.

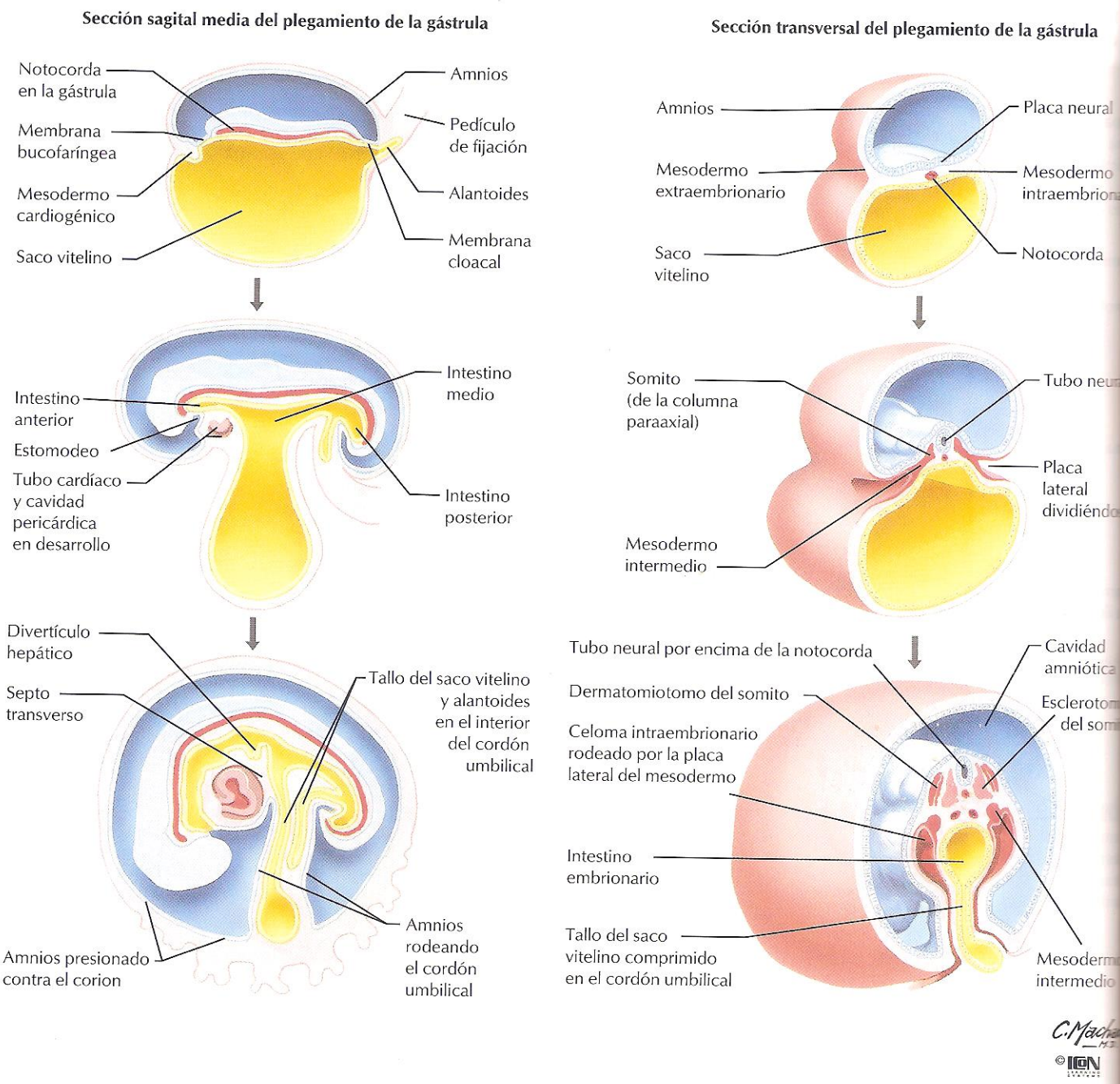

FIGURA 2.11 PLEGAMIENTO DE LA GÁSTRULA

El desarrollo de la gástrula se produce a medida que el amnios envuelve por todos lados el embrión alargado. El endodermo del embrión (techo del saco vitelino) es comprimido hasta que alcanza forma tubular. El resto del saco vitelino se extiende ventralmente por fuera del embrión y es desplazado por el amnios contra el pedículo de fijación. La mayor parte del plegamiento transversal implica una extensión de la placa lateral y un a gamiento del celoma, que divide la parte ventral del embrión en intes y componentes de la pared corporal. El amnios también envuelve los ex mos craneal y caudal del embrión.

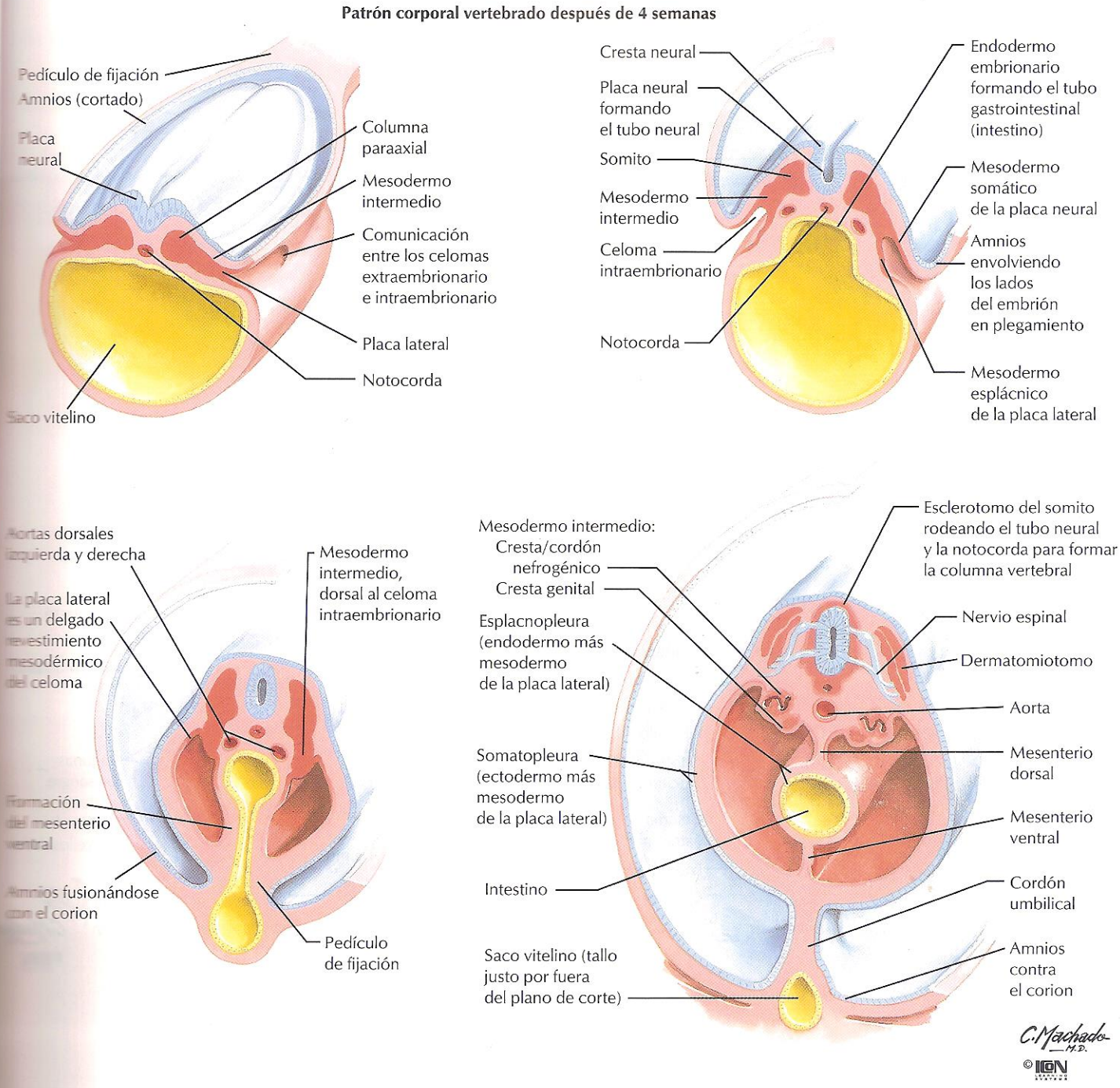

FIGURA 2.12 PATRÓN CORPORAL VERTEBRADO

El patrón corporal vertebrado se establece después del plegamiento de la gástrula. La placa lateral se convierte ahora en un delgado recubrimiento de las cavidades celómicas. Con el ectodermo de superficie forma la **somatopleura,** la base de las paredes corporales lateral y ventral. El endodermo y el mesodermo de la placa lateral forman la **esplacnopleura,** el primordio del intestino y de los órganos viscerales que se desarrollan a partir de él. Cada somito se diferencia en un **miotomo** que formará músculo, un **dermatomo** relacionado con el ectodermo de superficie, y un **esclerotomo** formador de hueso que se condensa alrededor del tubo neural. Los miotomos de los somitos se conectan con los nervios espinales, y la parte ventral (hipómero) migrará hacia la somatopleura.

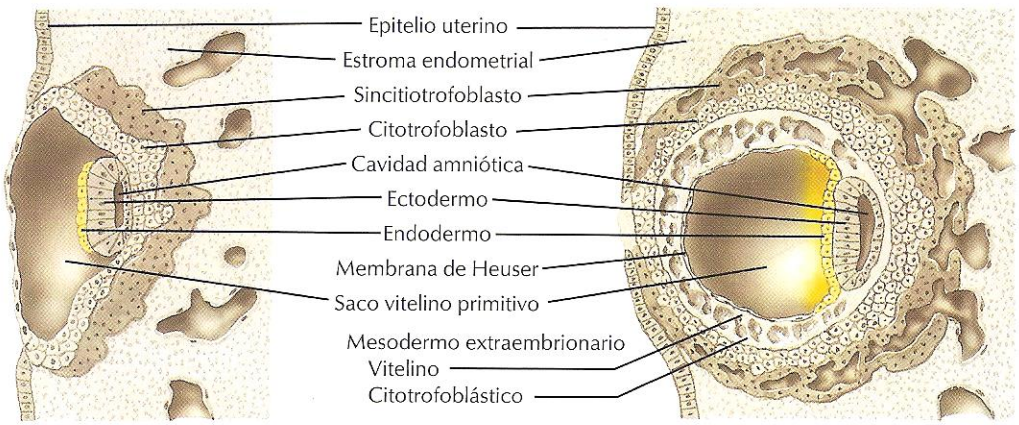

Aproximadamente 7½ días

Aproximadamente 12.º día

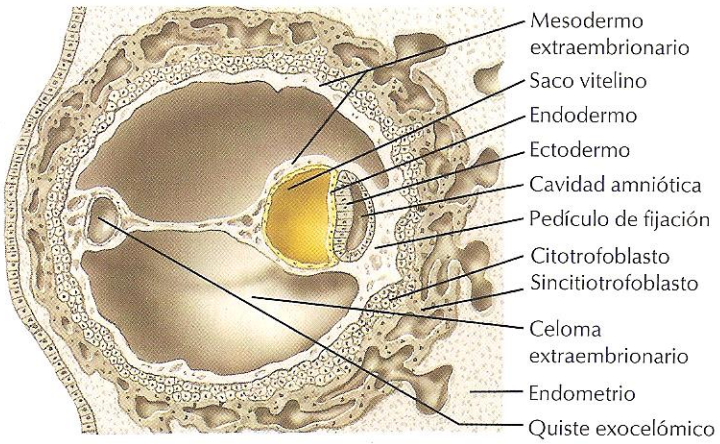

Aproximadamente 15.º día

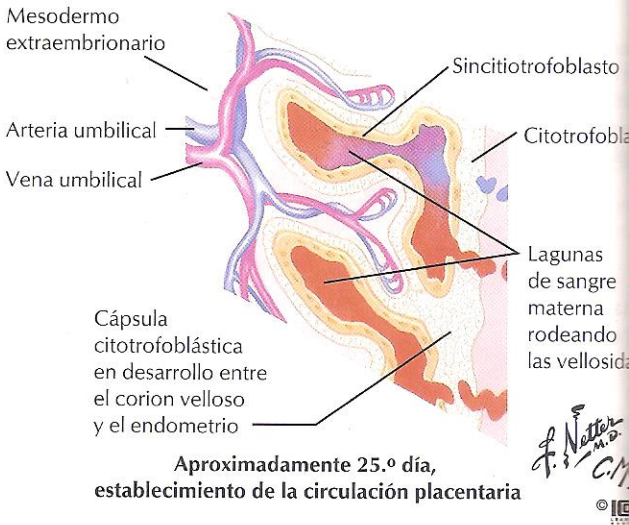

Aproximadamente 25.º día, establecimiento de la circulación placentaria

FIGURA 2.13 FORMACIÓN DE LA PLACENTA

Las tres capas del corion invaden el endometrio para formar **vellosidades** ramificadas a modo de dedos. El **sincitiotrofoblasto** está en contacto directo con la sangre materna, y el mesodermo forma el núcleo de tejido conectivo de las vellosidades y sus vasos sanguíneos. El **citotrofoblasto** desaparece hacia la mitad del embarazo para ayudar a reducir la barrera hematoplacentaria materno-fetal. El sincitiotrofoblasto sintetiza hormonas a partir de precursores fetales y maternos. Las **hormonas proteicas** incluyen **gonad pina coriónica humana (hCG),** lactógeno placentario humano, tirotr coriónica humana y corticotropina coriónica humana. La hCG previe menstruación manteniendo el cuerpo lúteo. Las **hormonas esteroidea** centarias incluyen **progesterona** y **estrógenos** que ayudan a que el cu lúteo se mantenga en estadios más avanzados del embarazo.

Desarrollo fetal inicial y formación de las membranas en relación con el conjunto del útero (esquemático)

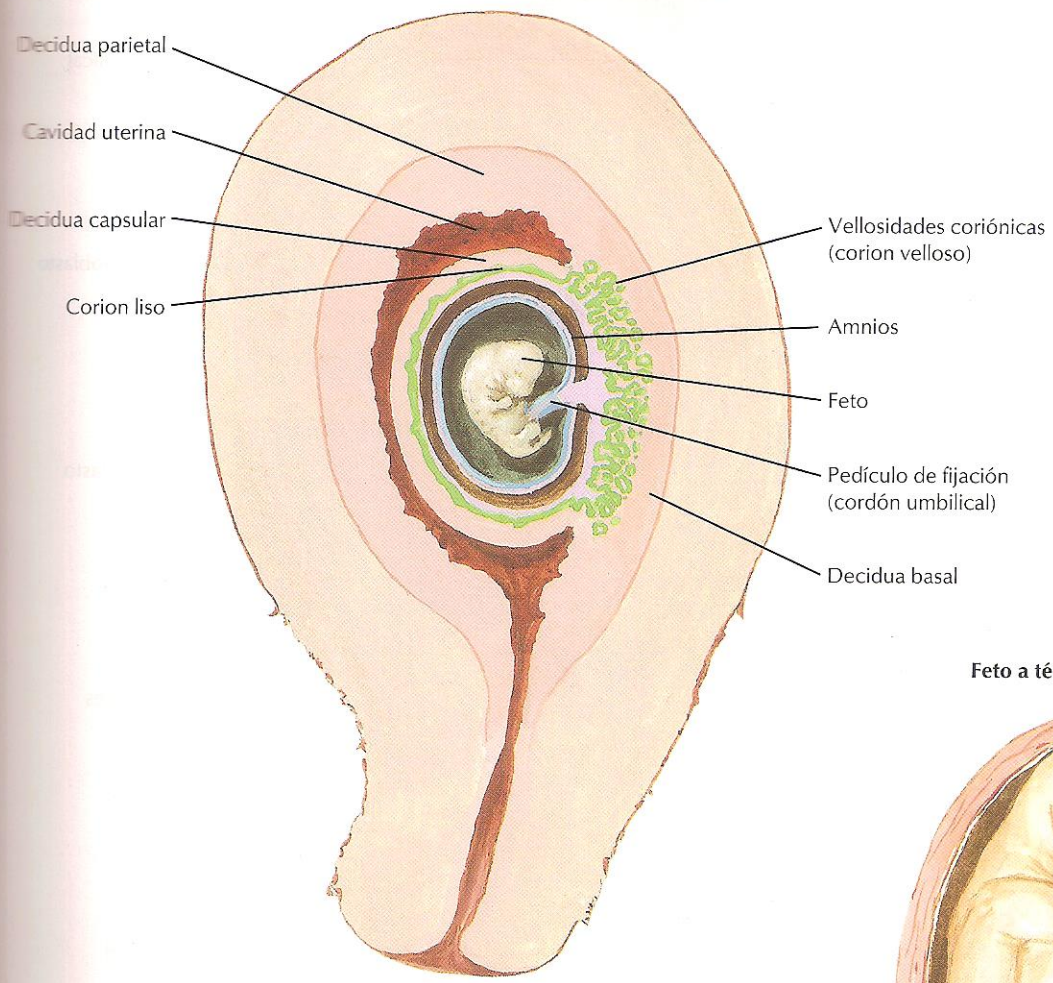

Feto a término en el interior del útero

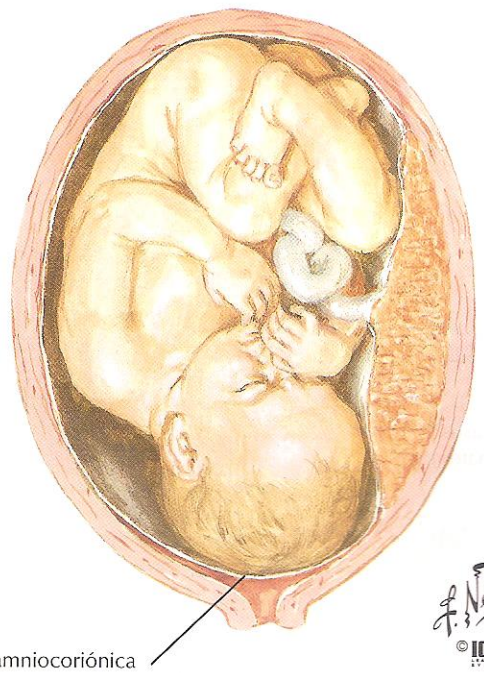

FIGURA 2.14 ENDOMETRIO Y MEMBRANAS FETALES

El desarrollo fetal tiene lugar íntegramente dentro de la decidua (pared mucosa del útero o endometrio). La decidua recibe diferentes denominaciones según su relación con la placenta y las membranas fetales. La **decidua parietal** se sitúa en la pared anterior de la pared uterina y no está en relación con el feto ni con la placenta. La **decidua capsular** es la capa fina o «cápsula» de endometrio por encima del **corion liso** y el amnios. La **decidua basal** es la contribución materna a la placenta. El **corion velloso** es el componente fetal de la placenta. La decidua capsular desaparece y la **membrana amniocoriónica,** fusionada, se ve presionada contra la decidua parietal, obliterando la cavidad uterina. Esta membrana se rompe durante el parto o puede causar trabajo de parto si la rotura es prematura.

Desarrollo de la placenta: vellosidades coriónicas

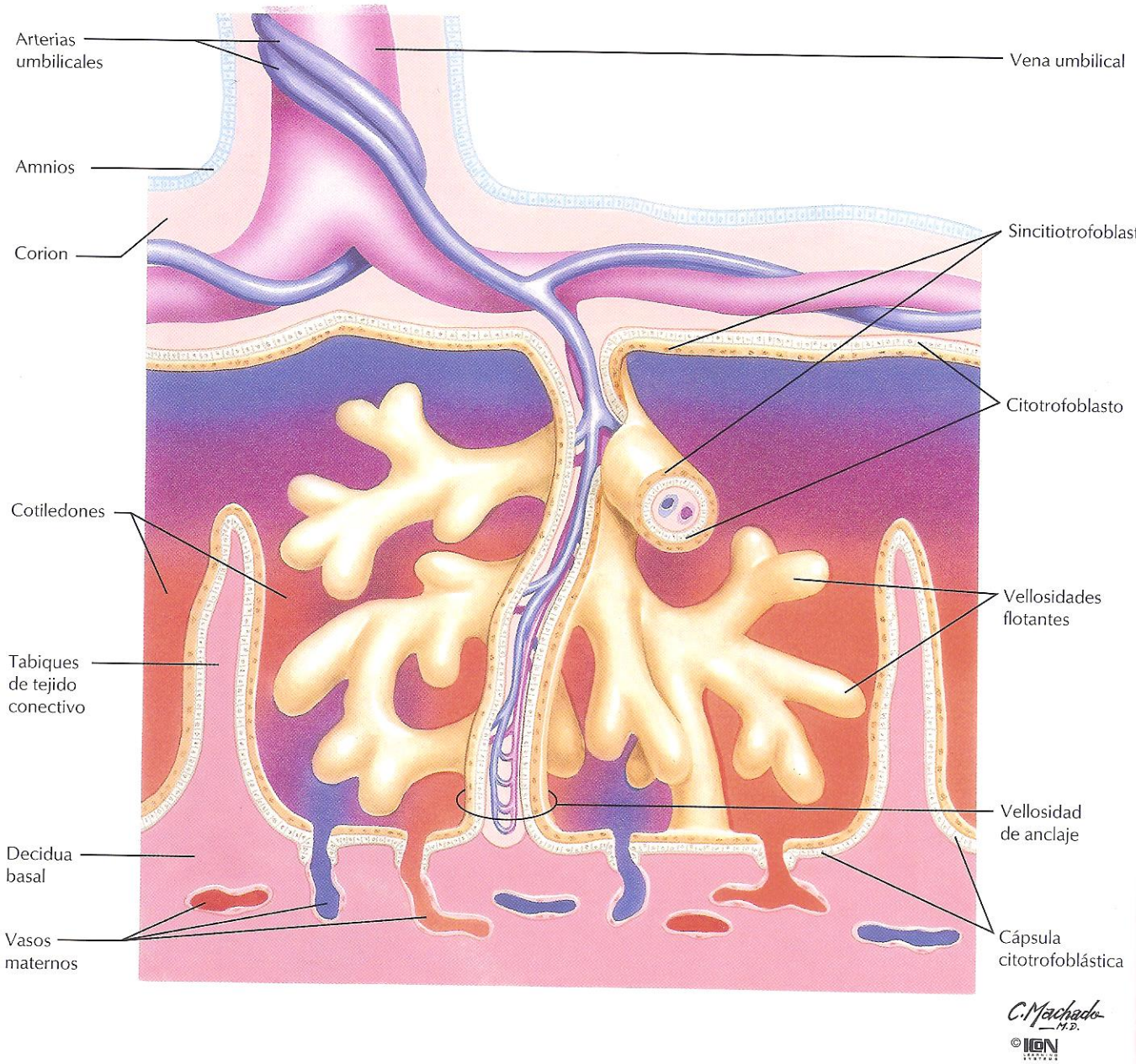

FIGURA 2.15 ESTRUCTURA DE LA PLACENTA

La **placa coriónica** se encuentra en la superficie fetal de la placenta. Extendiéndose a partir de ella, con ramas de los vasos umbilicales en su interior, se encuentran las **vellosidades primarias** que se ramifican ampliamente para formar vellosidades flotantes o libres en las que se produce el intercambio metabólico. El sincitiotrofoblasto es la capa más externa de las vellosidades, excepto en los extremos de las **vellosidades de anclaje** que conectan el corion velloso con la decidua basal. Aquí capa de citotrofoblasto se extiende a través del sincitiotrofoblasto p formar la **cápsula citotrofoblástica,** situada entre los componentes fet y maternos de la placenta. Las arterias deciduales espirales se abren a vés de esta cápsula para irrigar directamente las vellosidades coriónic con sangre materna.

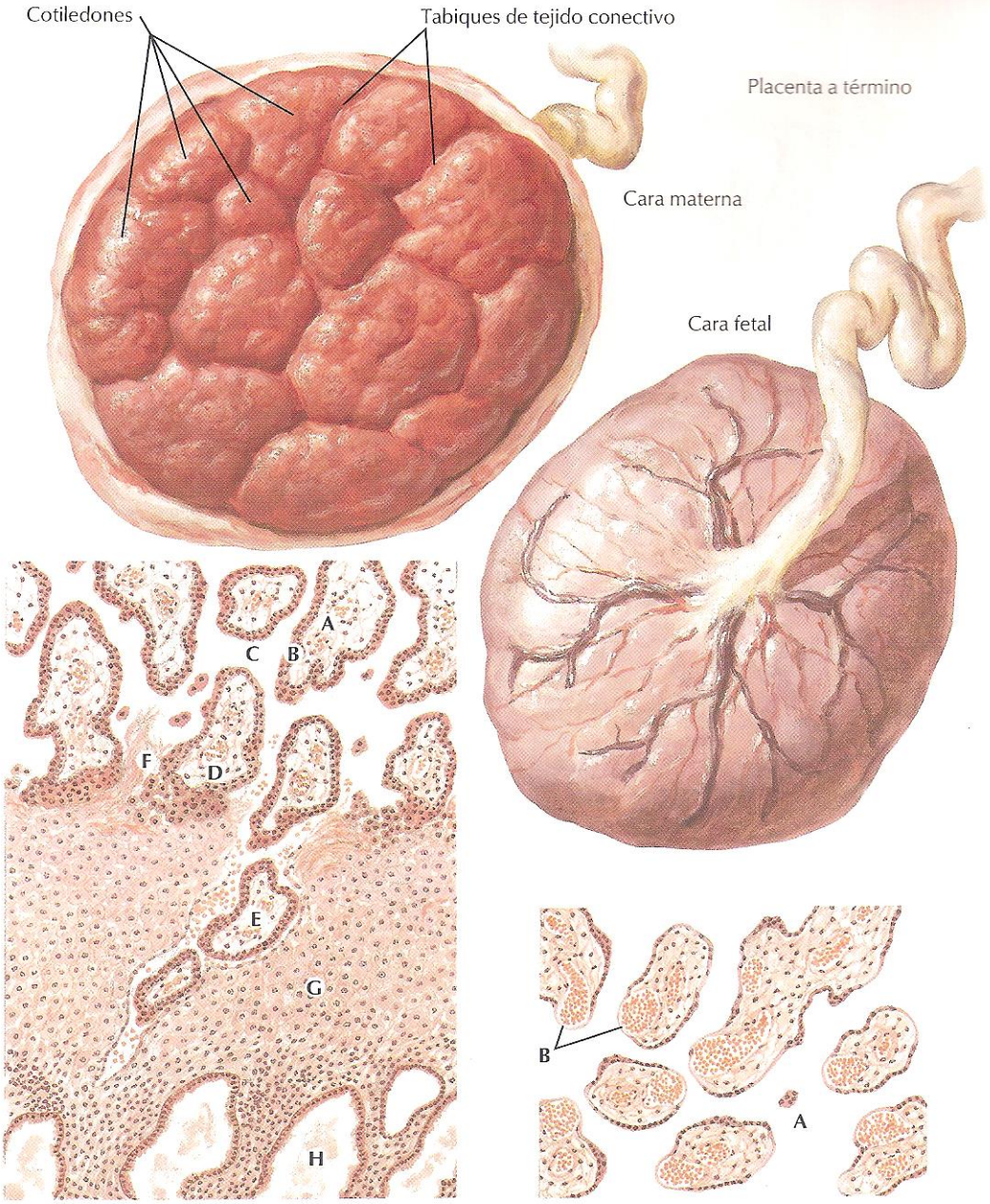

Sección a través de una porción profunda de placenta, inicios de la gestación
A, vellosidad; B, trofoblasto; C, espacio intervelloso; D, vellosidad de anclaje; E, vellosidad invadiendo un vaso sanguíneo; F, degeneración fibrinoide; G, decidua basal; H, glándula

Apariencia de las vellosidades placentarias a término
A, masa de células sincitiales transformándose en émbolos trofoblásticos; B, endotelio de vasos sanguíneos fetales en contacto con un sincitiotrofoblasto adelgazado, donde comparten la lámina basal. El citotrofoblasto ha desaparecido

© ION

FIGURA 2.16 ESTRUCTURA EXTERNA DE LA PLACENTA; BARRERA HEMATOPLACENTARIA MATERNO-FETAL

Sustancias que atraviesan la barrera hematoplacentaria materno-fetal:

Beneficiosas
- Gases metabólicos (O_2, CO_2)
- Urea, ácido úrico y bilirrubina fetales
- Agua y electrólitos
- Hormonas, glucosa, aminoácidos, ácidos grasos libres
- Vitaminas fetales y maternas
- (últimos meses)
- Hormonas esteroideas
- Inmunoglobulinas IgG

Perjudiciales
- Monóxido de carbono
- La mayoría de virus (incluyendo VIH, polio, sarampión)
- La mayoría de drogas (incluyendo alcohol, cocaína, nicotina, cafeína, anestésicos, fármacos anticancerosos)
- *Treponema pallidum* (sífilis) y *Toxoplasma gondii* (parásito)
- Anticuerpos anti-Rh (IgG)

Sustancias que no cruzan la barrera hematoplacentaria materno-fetal:
- La mayoría de bacterias
- La mayoría de proteínas (atraviesan muy lentamente), hormonas proteicas, insulina
- Inmunoglobulinas IgM
- Triglicéridos, colesterol y fosfolípidos maternos
- Algunos fármacos (p. ej., heparina, curare, metildopa)

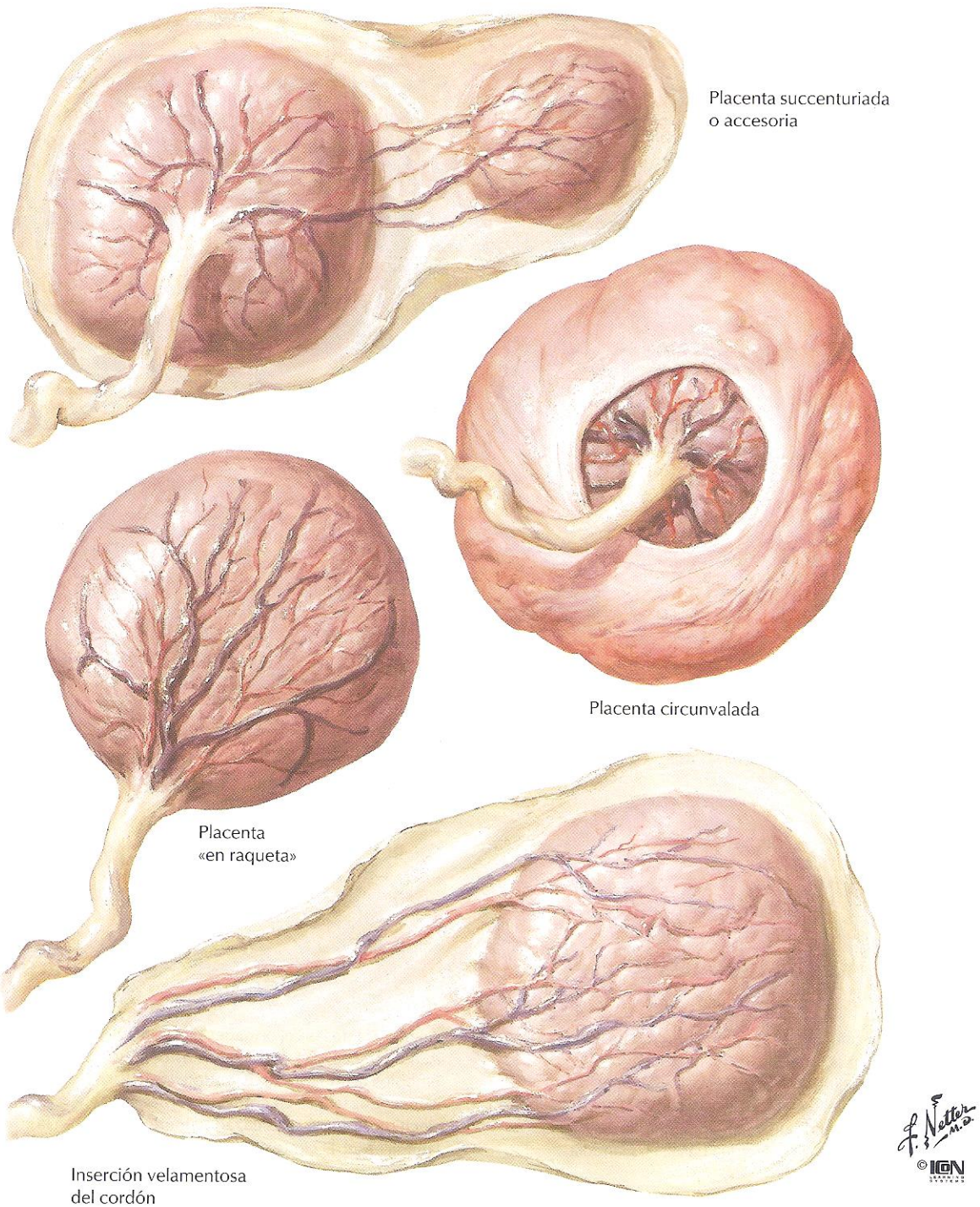

FIGURA 2.17 VARIACIONES DE LA PLACENTA

La placenta puede tener lóbulos accesorios con conexiones vasculares entre sí (placenta succenturiada) o sin conexiones (placenta espuria; no se muestra en la ilustración). El cordón umbilical puede insertarse en el margen de la placenta y darle una apariencia «en raqueta». En un tipo extremo de inserción marginal, el cordón umbilical se encuentra unido al corion y al amnios en vez de a la placenta (inserción velamentosa del cordón), y los vasos se ramifican antes de extenderse sobre la placenta. En una placenta circunvalada membranas se extienden sobre la placenta para formar un anillo an doblarse hacia atrás, hacia el margen. Muchas variaciones no tienen nin consecuencia, aunque la inserción velamentosa del cordón puede pro una hemorragia importante.

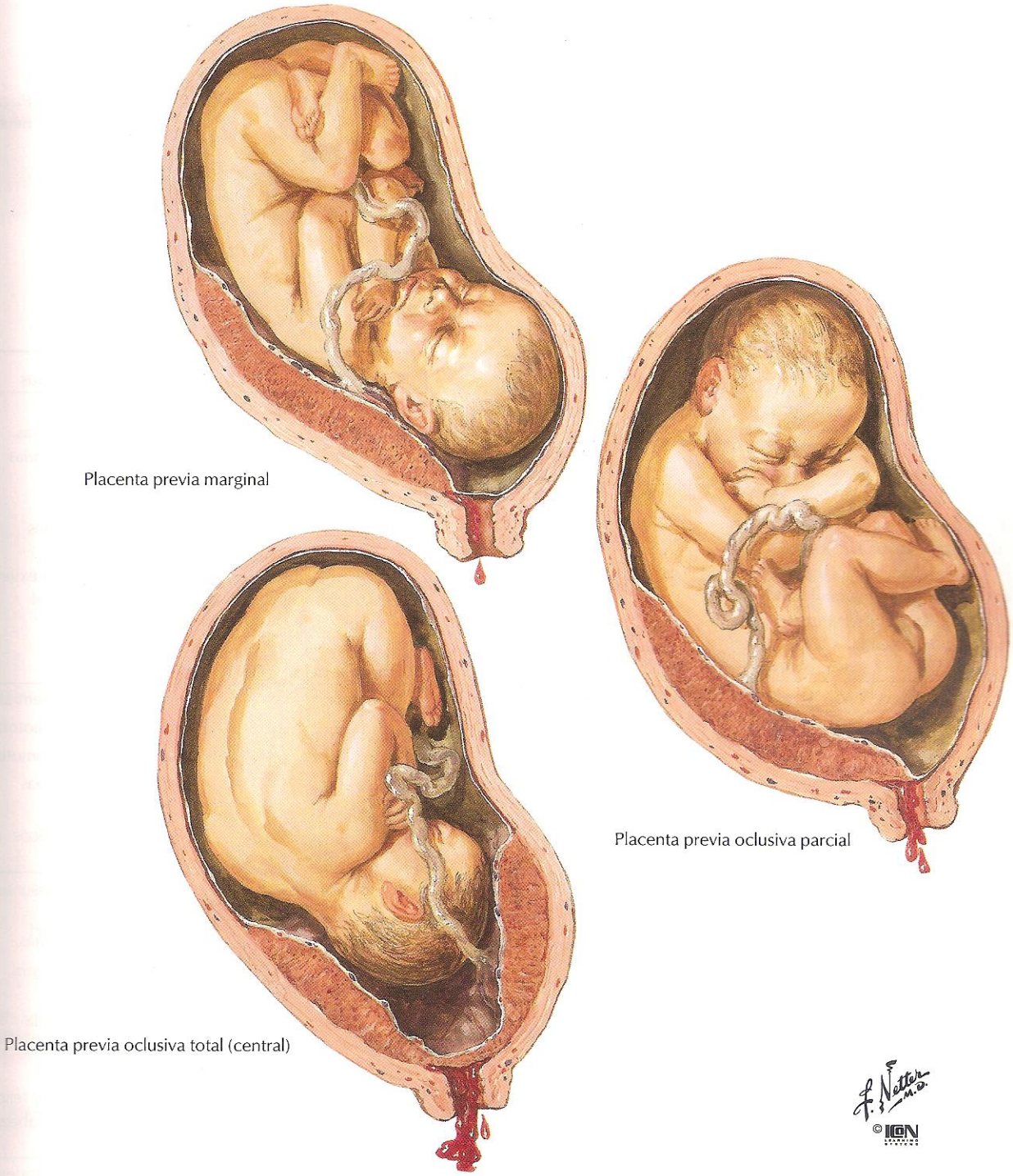

FIGURA 2.18 PLACENTA PREVIA

Si la implantación de la placenta se produce en la parte inferior del útero, la placenta podrá cubrir parcial o totalmente el orificio cervical interno. Puede obstruir el canal del parto y es causa frecuente de sangrado en el 3.er trimestre. La hemorragia de una placenta previa puede ser fatal para el feto o incluso para la madre.

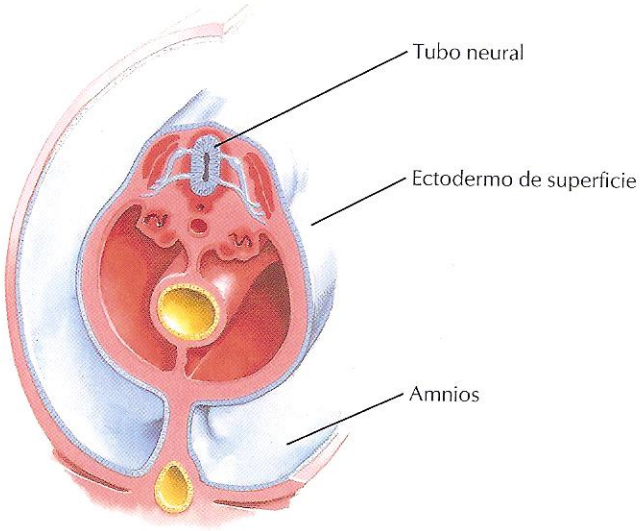

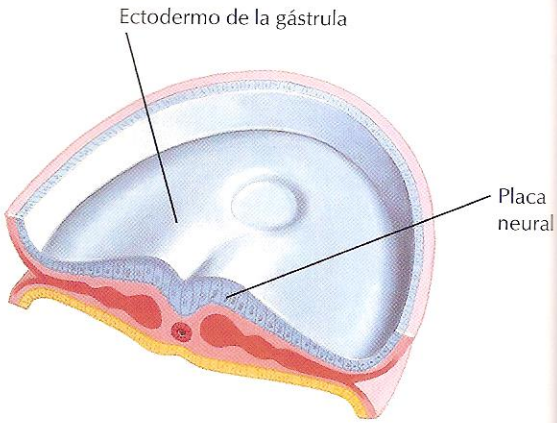

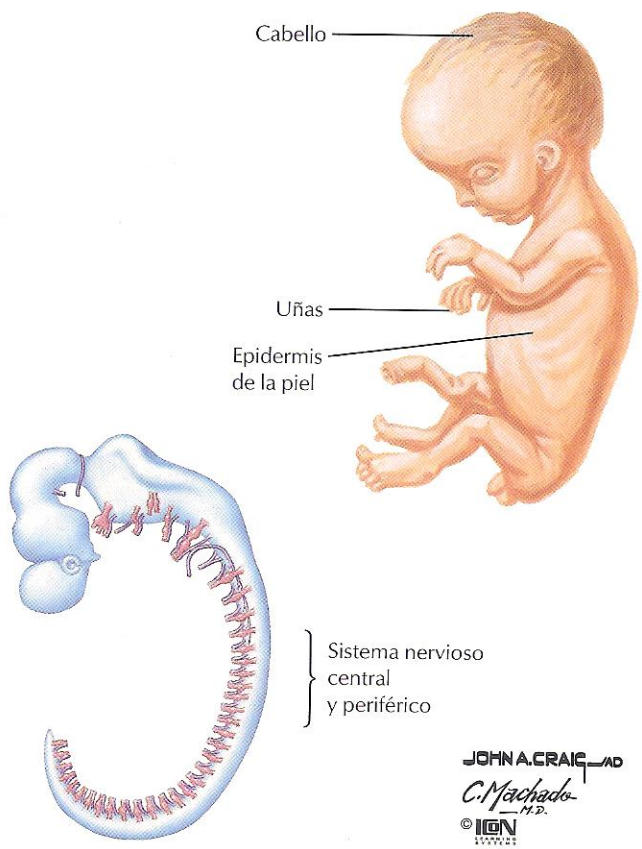

TABLA 2.1 DERIVADOS ECTODÉRMICOS

Primordios	Derivados o destinos
Ectodermo de superficie	Epidermis
	Glándulas sudoríparas, sebáceas y mamarias
	Uñas y cabello
	Esmalte dentario
	Glándulas lagrimales
	Conjuntiva
	Conducto auditivo externo
(Estomodeo y placodas nasales)	Epitelios oral y nasal
	Hipófisis anterior
(Placodas óticas)	Oído interno
(Placodas del cristalino)	Cristalino
Tubo neural	Sistema nervioso central
	Neuronas somatomotoras
	Neuronas branquiomotoras
	Neuronas autónomas presinápticas
	Retina/nervios ópticos
	Hipófisis posterior
Cresta neural	Neuronas sensitivas periféricas
	Neuronas autónomas postsinápticas
	Todos los ganglios
	Células de la médula suprarrenal
	Melanocitos
	Huesos, músculos y tejido conectivo en la cabeza y cuello
Amnios	Bolsa protectora alrededor del feto (con corion)

FIGURA 2.19 RESUMEN DE LOS DERIVADOS ECTODÉRMICOS

El ectodermo da origen al sistema nervioso y al recubrimiento externo del cuerpo. Forma el componente epitelial de la piel, la epidermis y todas las glándulas, extensiones, invaginaciones y estructuras que se desarrollan a partir de ella. El cabello y las uñas se componen de células llenas de proteínas («queratinizadas») con una composición parecida a la capa de células escamosas queratinizadas de la superficie de la epidermis. Las placodas son engrosamientos del ectodermo de superficie en la cabe y el estomodeo es una invaginación del ectodermo que cubre la cavi oral. Un destino infrecuente del ectodermo es la formación de te conectivo y músculo a partir de células de la cresta neural en la cabez el cuello. El ectodermo y todas las otras células y tejidos del cuerpo d van originalmente del epiblasto embrionario.

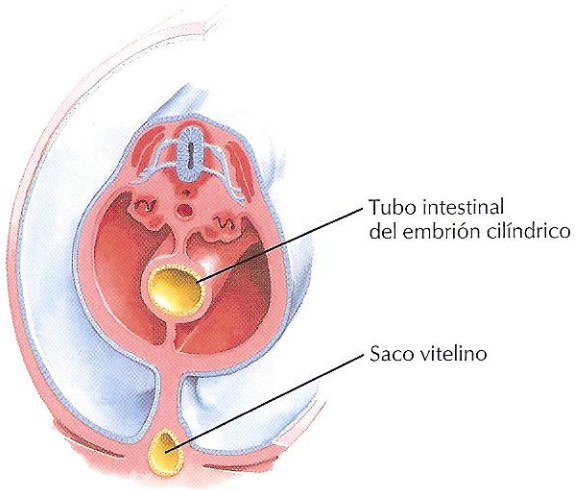

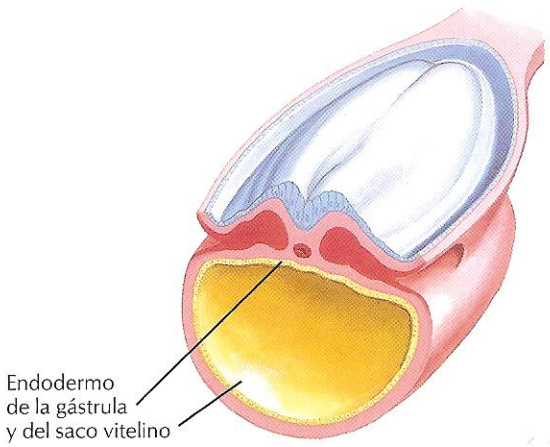

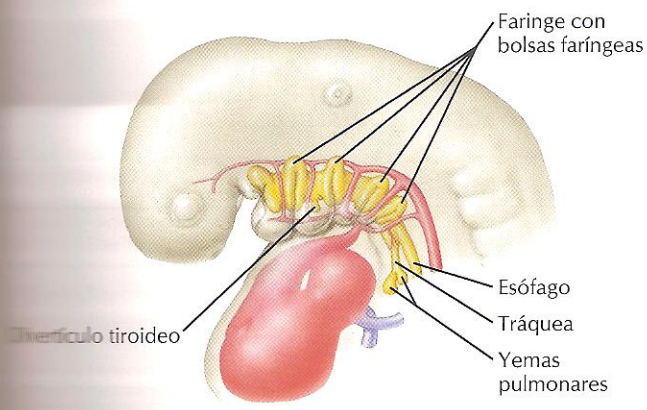

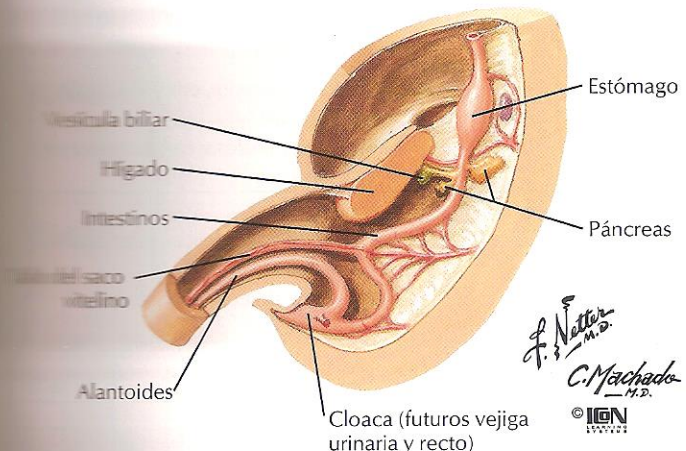

TABLA 2.2 DERIVADOS ENDODÉRMICOS

Primordios	Derivados epiteliales o destinos
Tubo intestinal endodérmico	Tracto GI (enterocitos) Glándulas mucosas del tracto GI Parénquima de los órganos GI (hígado, páncreas) Recubrimiento interno de la vía aérea (laringe, tráquea, árbol bronquial) Glándula tiroides Amígdalas
Cloaca (porción del intestino posterior)	Recto y conducto anal Vejiga, uretra y glándulas relacionadas Vestíbulo Vagina inferior
Bolsas faríngeas (porción del intestino anterior)	Trompa auditiva y epitelio del oído medio Criptas de la amígdala palatina Timo Glándulas paratiroides Células C de la glándula tiroides
Saco vitelino	Producción de células sanguíneas embrionarias (mesodermo) Es comprimido en el cordón umbilical; después desaparece
Alantoides (del saco vitelino, después de la cloaca)	Producción de células sanguíneas embrionarias (mesodermo) Vestigial, uraco fibroso Parte del cordón umbilical desaparece

GI, gastrointestinal.

FIGURA 2.20 RESUMEN DE LOS DERIVADOS ENDODÉRMICOS

El endodermo deriva del epiblasto embrionario en una ola de migración celular que desplaza el hipoblasto. Después del plegamiento de la gástrula en un cilindro, el endodermo forma un tubo gastrointestinal epitelial que se extiende desde el estomodeo hasta la membrana cloacal. La mayoría de las glándulas y órganos internos se desarrollan como yemas o evaginaciones del tubo endodérmico (p. ej., glándula tiroides, hígado, páncreas) o del propio tubo (p. ej., estómago, intestinos). El endodermo simple cuboidal da lugar a los recubrimientos epiteliales (parénquima) de dichos órganos. Se incluye el recubrimiento de la vía aérea: laringe, tráquea y árbol bronquial.

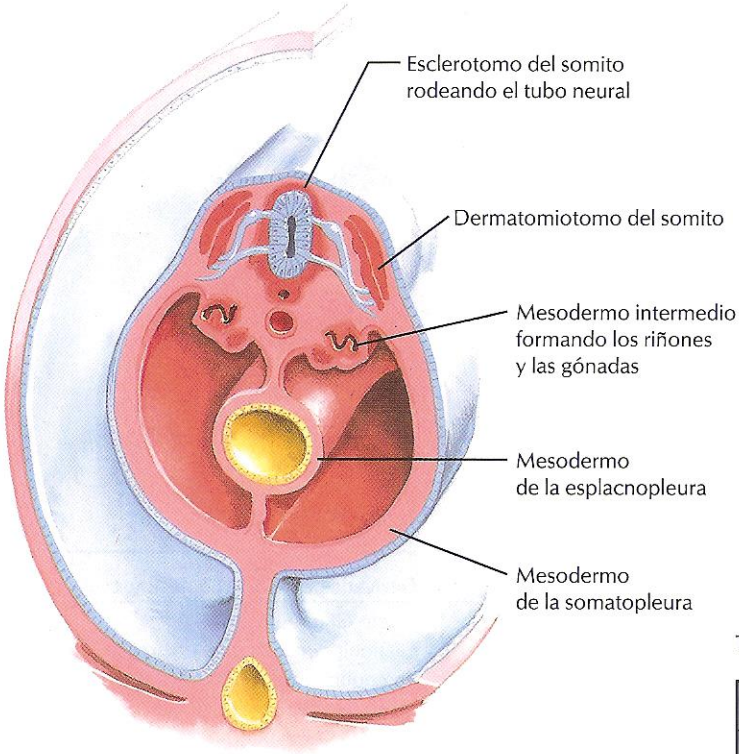

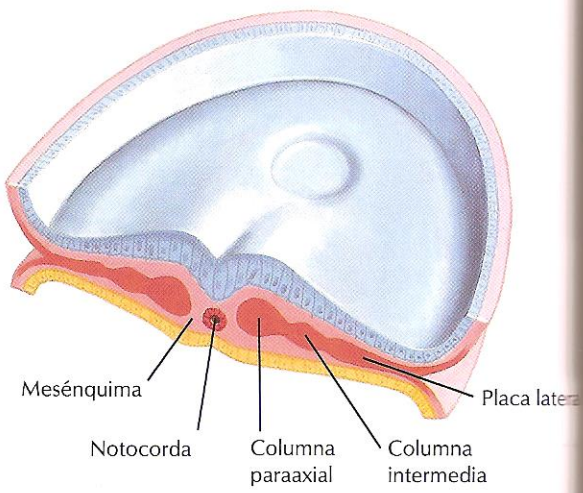

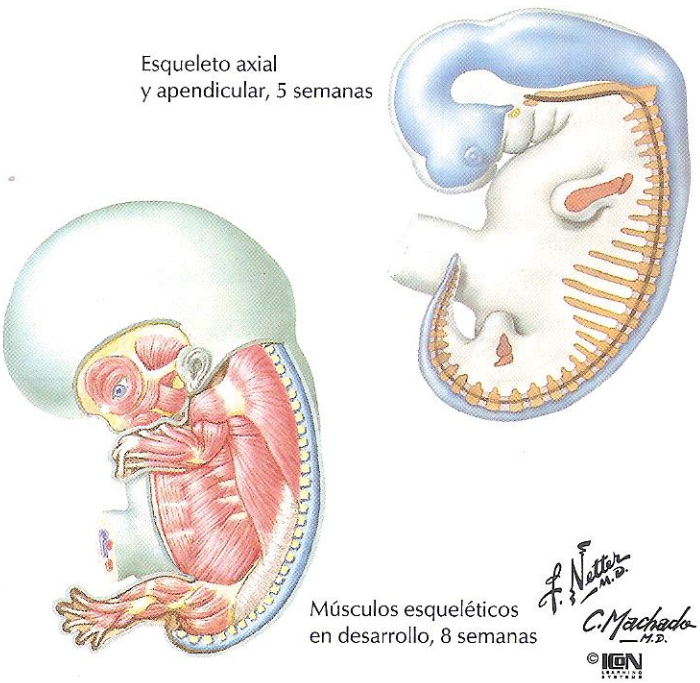

TABLA 2.3 DERIVADOS MESODÉRMICOS

Primordios	Derivados o destinos
Notocorda	Núcleo pulposo del disco intervertebral Induce la neurulación
Columnas paraaxiales (somitos)	Músculo esquelético Hueso Tejido conectivo (p. ej., dermis dorsal, duramadre)
Mesodermo intermedio	Gónadas Riñones y uréteres Útero y trompas uterinas Vagina superior Conducto deferente, epidídimo y túbulos relacionados Vesículas seminales y conductos eyaculadores
Placas laterales de mesodermo	Dermis (ventral) Fascia superficial y tejidos relacionados (ventral) Huesos y tejido conectivo de los miembros Pleura y peritoneo Estroma del tejido conectivo del tracto GI
Mesodermo cardiogénico	Corazón Pericardio

GI, gastrointestinal.

FIGURA 2.21 RESUMEN DE LOS DERIVADOS MESODÉRMICOS

El mesodermo se origina a partir del ectodermo de la línea primitiva y del nódulo primitivo durante la gastrulación. El mesodermo cardiogénico también proviene de la línea primitiva: el corazón y el pericardio no tienen contribución endodérmica. El mesodermo consiste en unas densas columnas celulares, craneocaudales, rodeadas de tejido conectivo laxo embrionario (mesénquima). Da origen al hueso, músculo, tejido conectivo, órganos urogenitales y recubrimientos pleural y peritoneal de las cavidades corporales. La cabeza no está suficientemente desarrollada en el momento de la gastrulación, así que la mayor parte del mesodermo en la cabeza y el cuello proviene de la cresta neural ectodérmica y no de las columnas mesodérmicas (excepto los somitos que se extienden hacia la cabeza).

TERMINOLOGÍA

Alantoides	Cuarta membrana extraembrionaria que se extiende desde el saco vitelino hacia el interior del pedículo de fijación (futuro cordón umbilical); después se desplaza hacia la cloaca del intestino posterior. Junto con el saco vitelino es el primer origen de células sanguíneas en los mamíferos. En animales ovíparos, tapiza la superficie interna del huevo para el intercambio de gases.
Cápsula citotrofoblástica	Placa celular que une las vellosidades coriónicas de la placenta a la decidua basal del endometrio. Deriva de las células del citotrofoblasto que migran, a través de la capa externa de sincitiotrofoblasto, hacia los extremos maternos de las vellosidades de anclaje.
Conducto neuroentérico	Comunicación temporal de la cavidad amniótica con la cavidad del saco vitelino asociada al desarrollo de la notocorda.
Conducto notocordal	Centro hueco que se desarrolla en el proceso notocordal. Se comunica con la cavidad amniótica por vía de la fosita primitiva en el nódulo primitivo.
Corion	Membrana extraembrionaria derivada del trofoblasto del blastocisto. El corion liso y el amnios rodean el feto como una «bolsa» protectora. El corion velloso es el componente fetal de la placenta.
Cotiledones	(Del griego, «hueco en forma de copa».) Lóbulos de forma irregular, visibles en la superficie materna de la placenta, circunscritos por hendiduras profundas y septos deciduales.
Cuerpo lúteo	(Del latín, «cuerpo amarillo».) Glándula endocrina situada en el ovario y formada a partir de un folículo después de liberar el ovocito en la ovulación. Produce progesterona (y estrógenos) a fin de preparar el endometrio para el embarazo. Si no se produce embarazo, degenera convirtiéndose en el cuerpo *albicans* («cuerpo blanco») que acaba por desaparecer.
Ectópico	(Del griego, «desplazado».) Término general para un órgano o una estructura que se sitúa en una localización anormal. Un embarazo ectópico se produce por la implantación en una localización anormal (p. ej., trompas uterinas, cavidad abdominal).
Endometrio	(Del griego, «dentro del útero».) Mucosa del útero que consta de un epitelio simple columnar y un tejido conectivo laxo muy celular con glándulas tubulares simples. También denominado *decidua* (del latín, «caduca») debido a que la mayor parte de la mucosa se denuda durante la menstruación.
Epiblasto	Células columnares de la masa interna del blastocisto que constituyen el ectodermo primario.
Extraembrionario	Tejidos y estructuras que se encuentran por fuera del embrión. Principalmente se trata de las membranas extraembrionarias: corion, amnios, saco vitelino y alantoides.
Fimbrias	(Del latín, «festón».) Proyecciones a modo de dedos en el extremo de las trompas uterinas que envuelven el ovario durante la ovulación y dejan caer el ovocito en el orificio abdominal de la trompa uterina.
Folículo (ovárico)	Un folículo ovárico es una envoltura celular, llena de líquido, que rodea un ovocito, que crece y se desplaza hacia la superficie del ovario preparándose para la ovulación. Desempeña una función de soporte y nutrición del ovocito y secreta hormonas.
Gastrulación	Producción de mesodermo intraembrionario en la tercera semana que convierte el disco embrionario bilaminar en un disco trilaminar (gástrula).
Hipoblasto	Epitelio simple cuboideo de la masa de células internas del blastocisto que constituye el endodermo primitivo. Es desplazado por una segunda oleada migratoria de células del hipoblasto que forman el saco vitelino definitivo recubierto por mesodermo extraembrionario.
Litopedion	(Del griego, «piedra + niño».) Feto muerto que se ha calcificado o endurecido.

(Continúa)

TERMINOLOGÍA (CONT.)

Membrana bucofaríngea	También denominada *membrana oral,* es un área circular en el extremo craneal de la gá donde el ectodermo y el endodermo permanecen en estrecho contacto sin que interve mesodermo. Termina en el punto de unión entre la cavidad oral y la faringe, donde de rece. Su equivalente en el extremo caudal del embrión es la membrana cloacal.
Membrana de Heuser (exocelómica)	Saco vitelino primario formado cuando las células endodérmicas migran para tapizar l perficie interna del citotrofoblasto con una capa de epitelio simple escamoso.
Mesodermo	(Del griego, «piel del medio».) Tejido interno de la gástrula, entre el ectodermo y el en dermo. Se divide en dos formas: mesénquima (tejido conectivo laxo embrionario) y co mesodérmicas, muy celulares (notocorda, columnas paraaxiales, mesodermo intermed placas laterales). El mesodermo extraembrionario es la capa media entre el trofoblasto amnios/saco vitelino.
Mesodermo extraembrionario	Mesodermo que aparece entre el saco vitelino primitivo y el citotrofoblasto; posteriorm se cavita para tapizar la cavidad inicial del blastocisto y completar la formación de las branas extraembrionarias. Su origen es controvertido. Diferentes estudios consideran q deriva del citotrofoblasto, saco vitelino o epiblasto.
Mesodermo intermedio	Mesodermo de la línea primitiva en la gástrula que origina las gónadas, riñones y túbu conductos del sistema urogenital. Es «intermedio» entre las columnas paraaxiales y las laterales de mesodermo.
Mórula	(Del latín, «pequeña mora».) Producto de la concepción, esfera de células a los 3-4 día fecundación, que está lista para entrar en la cavidad uterina.
Notocorda	Mesodermo de la línea media originado durante la gastrulación a partir del nódulo pri ectodérmico. Induce la neurulación y su único derivado estructural es el núcleo pulpos los discos intervertebrales.
Placa coriónica	Membrana coriónica en la superficie fetal de la placenta que da origen a las vellosidade marias. Los vasos umbilicales se extienden desde el cordón umbilical hasta las vellosida través de la placa coriónica.
Placa notocordal	Mesodermo de la notocorda que persiste después de que el conducto notocordal se hay abierto a la cavidad del saco vitelino en toda su longitud para formar el conducto neuro rico entre las cavidades amniótica y del saco vitelino. Como resultado, el endodermo em nario flanquea la placa notocordal hasta que esta última se enrolla para formar la notoc propiamente dicha, que vuelve a ser una columna sólida de mesodermo dentro de la gás
Placa precordal	Células endodérmicas de la futura membrana bucofaríngea en el extremo craneal del di bilaminar. Limita la extensión craneal del mesodermo del proceso notocordal durante la trulación.
Proceso notocordal	Columna de mesodermo inicialmente sólida que se origina del nódulo primitivo.
Quiste exocelómico	Resto del saco vitelino primitivo (membrana de Heuser) que es desplazado por una segu migración de células endodérmicas del hipoblasto que forman el saco vitelino definitivo.
Reacción decidual	Reacción de las células del tejido conectivo materno en la decidua basal para la implant ción. Éstas se llenan de glucógeno y lípidos y producen moléculas inmunosupresoras pa prevenir una reacción inmunológica materna contra la cápsula citotrofoblástica de la pla centa, derivada del concepto.
Vellosidades (placentarias)	Proyecciones a modo de dedos del corion, que son unidades estructurales y funcionales placenta. La mayoría son vellosidades libres o flotantes que se encuentran rodeadas de s gre materna. Se originan a partir de vellosidades primarias en la cara fetal de la placenta vellosidades de anclaje se extienden de las vellosidades primarias a la cápsula citotrofobl tica que se adhiere a la decidua basal.

CAPÍTULO 3

SISTEMA NERVIOSO

PRIMORDIOS

Placa neural ectodérmica, que forma el tubo neural y la cresta neural.

RESUMEN

La anatomía del sistema nervioso adulto puede parecer compleja, pero el modelo establecido en el embrión es simple y lógico, con unos pocos principios de organización básica. La mitad dorsal de la médula espinal y del tronco del encéfalo es sensitiva; la mitad ventral es motora. Los 12 pares de nervios craneales y los 31 pares de nervios espinales son, en su mayor parte, nervios mixtos (motores y sensitivos) que inervan los tejidos corporales de forma segmentaria. Los tipos y funciones de los nervios están en gran parte relacionados con su crecimiento bien en la somatopleura (desarrollo de la pared corporal) bien en la esplacnopleura (desarrollo del compartimiento visceral). Los cuerpos celulares de las neuronas motoras que inervan los músculos esqueléticos están localizados en el interior del sistema nervioso central (SNC); los cuerpos celulares de las neuronas sensitivas (y neuronas autónomas posganglionares) se encuentran en ganglios fuera del SNC. Con unas pocas excepciones, el territorio segmentario de los nervios periféricos persiste en el adulto. El sistema nervioso puede parecer complejo debido al crecimiento absoluto y diferencial de estructuras, formación de plexos, migración de estructuras, ramificación nerviosa y otros fenómenos, pero el esquema simple del embrión se mantiene en gran parte.

CRONOLOGÍA

Escala temporal prenatal (meses)

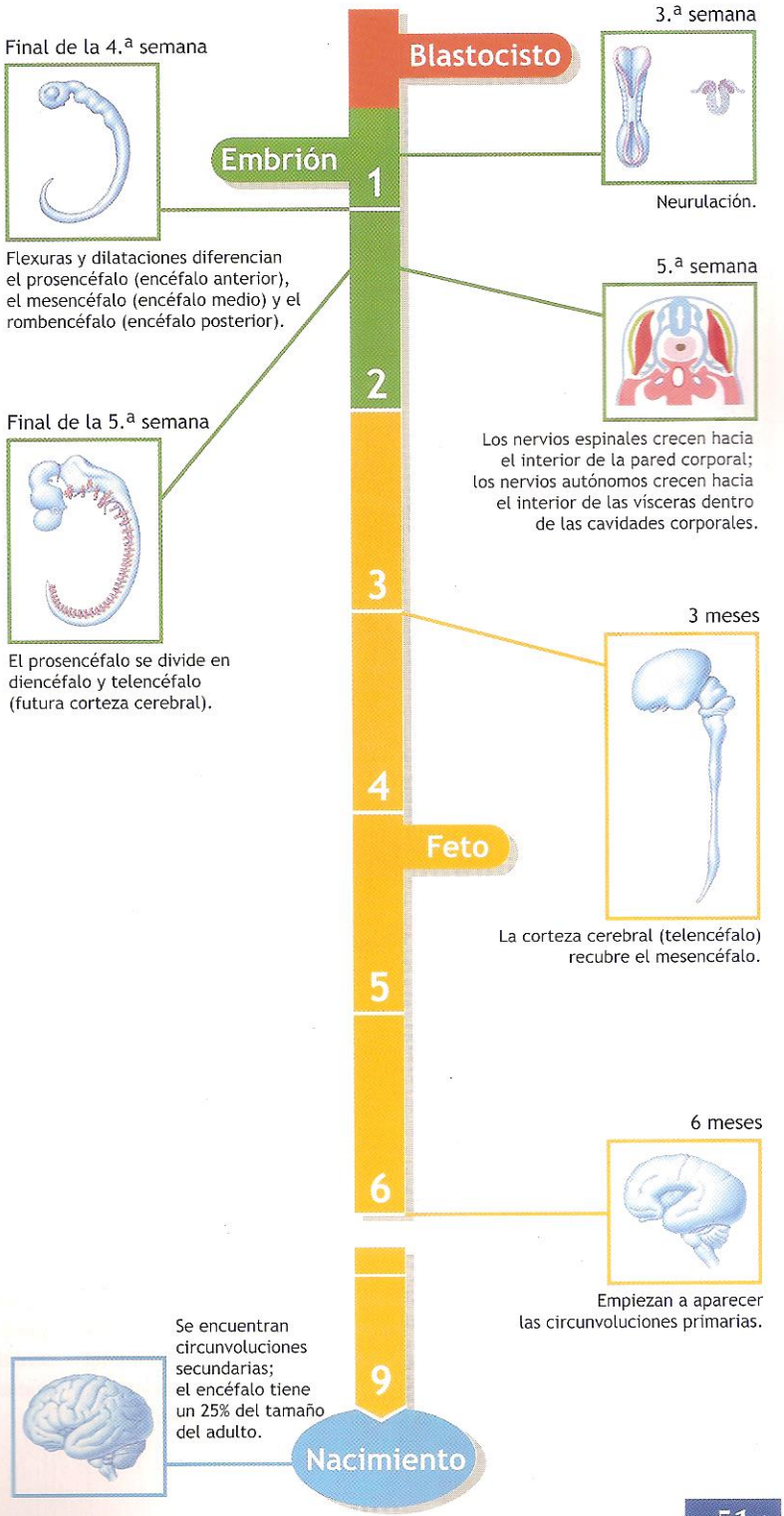

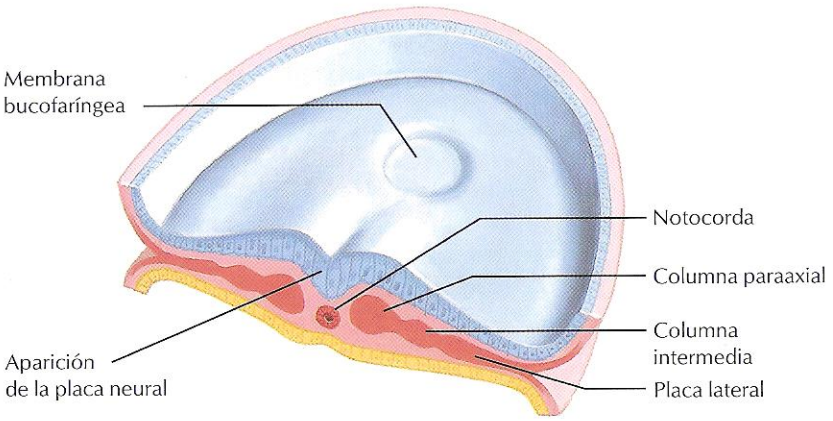

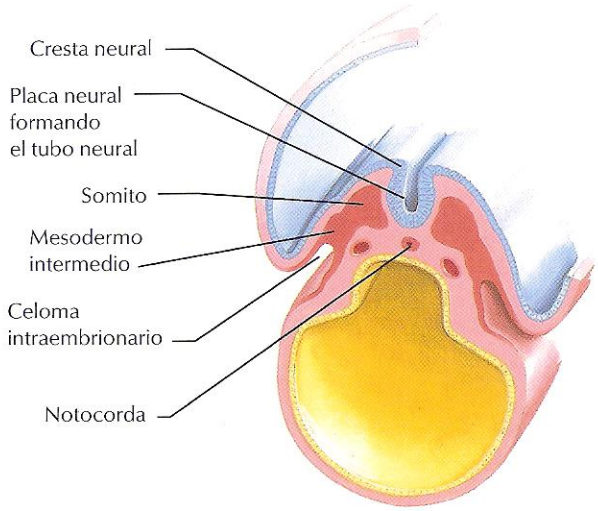

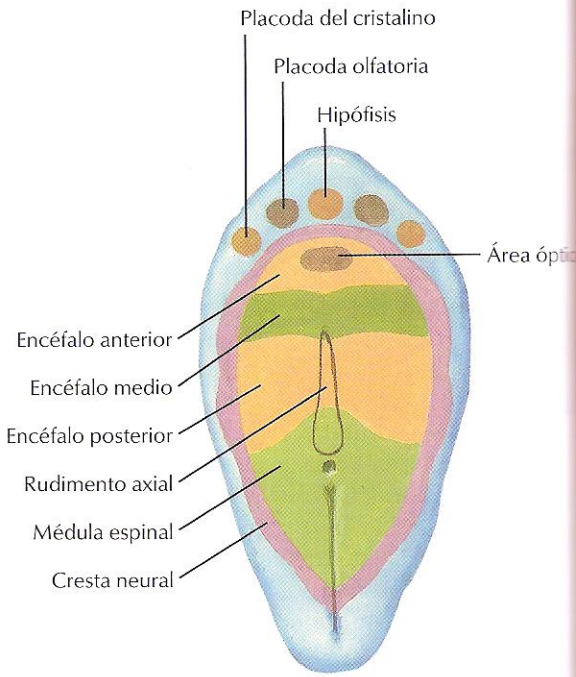

Desarrollo de los engrosamientos de las regiones locales del ectodermo del disco embrionario a los 18 días

F. Netter M.D. C. Machado M.D.

© ICN

FIGURA 3.1 FORMACIÓN DE LA PLACA NEURAL

Hacia el final de la gastrulación, cuando la línea primitiva retrocede hacia la cola del embrión, el mesodermo de la notocorda y las columnas paraaxiales empiezan a inducir la formación de la **placa neural,** un engrosamiento del ectodermo de superficie que se extiende cranealmente a la línea primitiva. En la ilustración derecha se muestran las contribuciones del ectodermo neural al futuro encéfalo, médula espinal y cresta neural. Debido a la manera en que la placa neural se invagina para formar el tubo neural, el componente sensitivo dorsal del tubo se sitúa lateralmente en la placa neural, mientras que el componente motor ventral del tubo se sitúa medialmente.

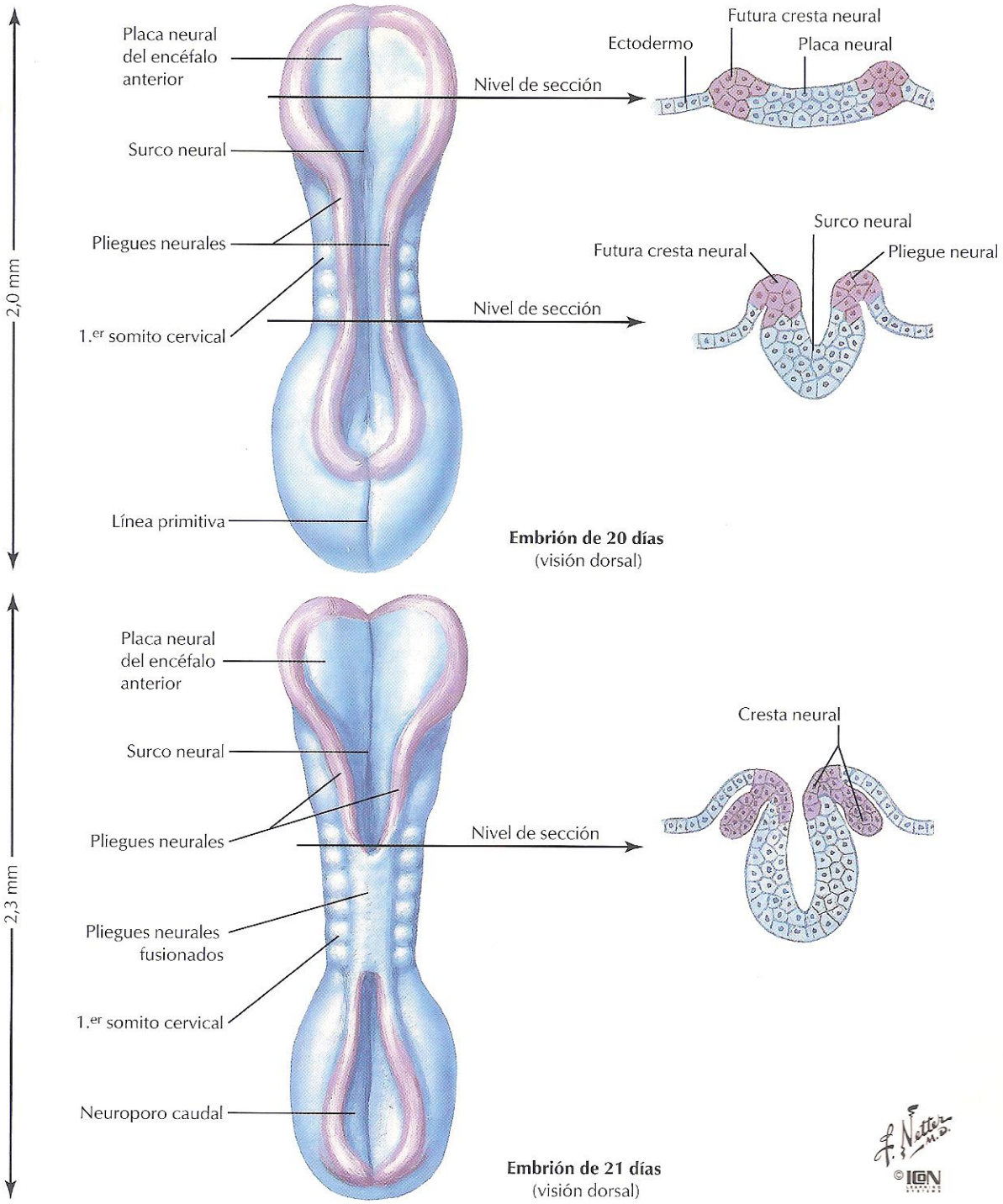

FIGURA 3.2 NEURULACIÓN

En respuesta a la inducción por la notocorda y el mesodermo paraaxial, el ectodermo de superficie se engruesa y empieza a invaginarse y plegarse sobre sí mismo, cerca de la unión del futuro encéfalo y médula espinal, en el centro del embrión. Las crestas neurales ectodérmicas de cada lado se aproximan entre sí, fusionándose y formando un tubo que se hunde bajo la superficie. Algunas de estas células se separarán y migrarán para formar ganglios a lo largo del tronco y diversos tejidos en la cabeza y cuello. La neurulación avanza tanto craneal como caudalmente.

El **tubo neural** formará el encéfalo y la médula espinal, los dos componentes del **sistema nervioso central (SNC).** La **cresta neural** dará origen a todas las neuronas de nervios, ganglios y plexos del **sistema nervioso periférico (SNP),** cuyos cuerpos celulares están localizados fuera del SNC.

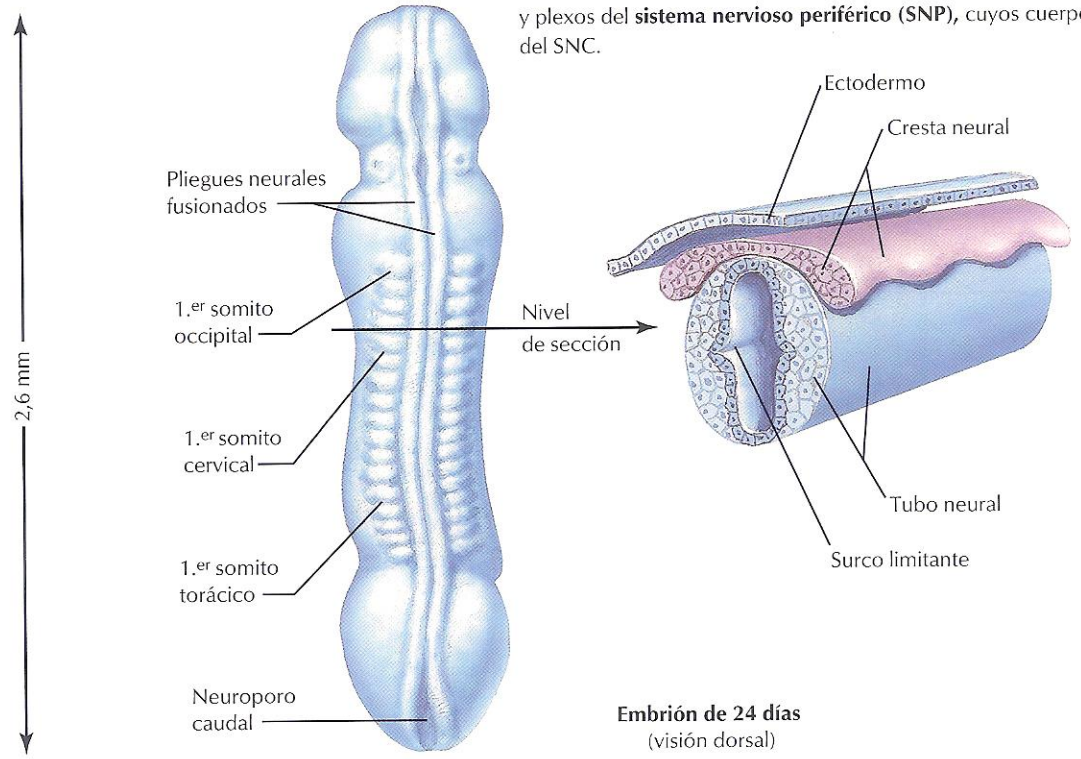

Embrión de 24 días
(visión dorsal)

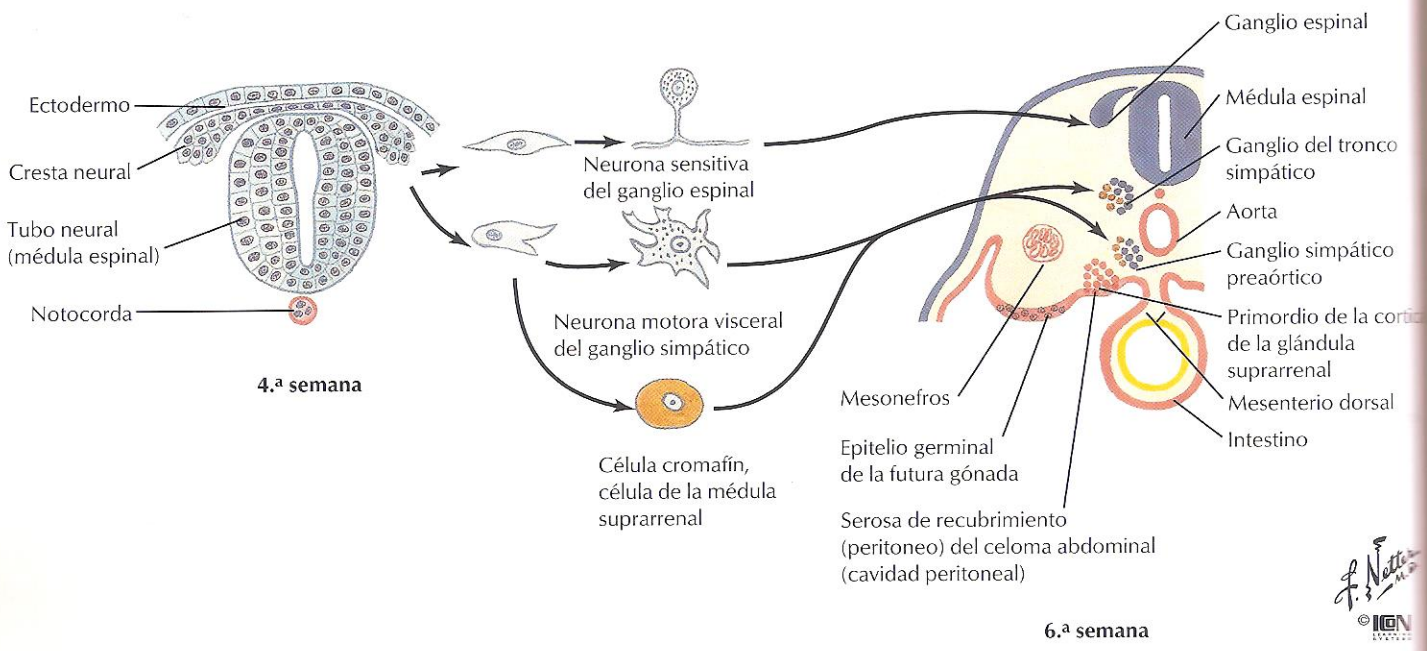

4.ª semana

6.ª semana

©IGN

FIGURA 3.3 TUBO NEURAL Y CRESTA NEURAL

Los derivados del tubo neural son:
- Neuronas del SNC
- Células de soporte del SNC
- Neuronas somatomotoras del SNP
- Neuronas autónomas presinápticas del SNP

Los derivados de la cresta neural son:
- Neuronas sensitivas en el SNP
- Neuronas autónomas postsinápticas
- Células de Schwann (neurilema)
- Células de la médula suprarrenal
- Mesénquima de la cabeza
- Melanocitos en la piel
- Meninges, aracnoides y piamadre (duramadre del mesodermo)

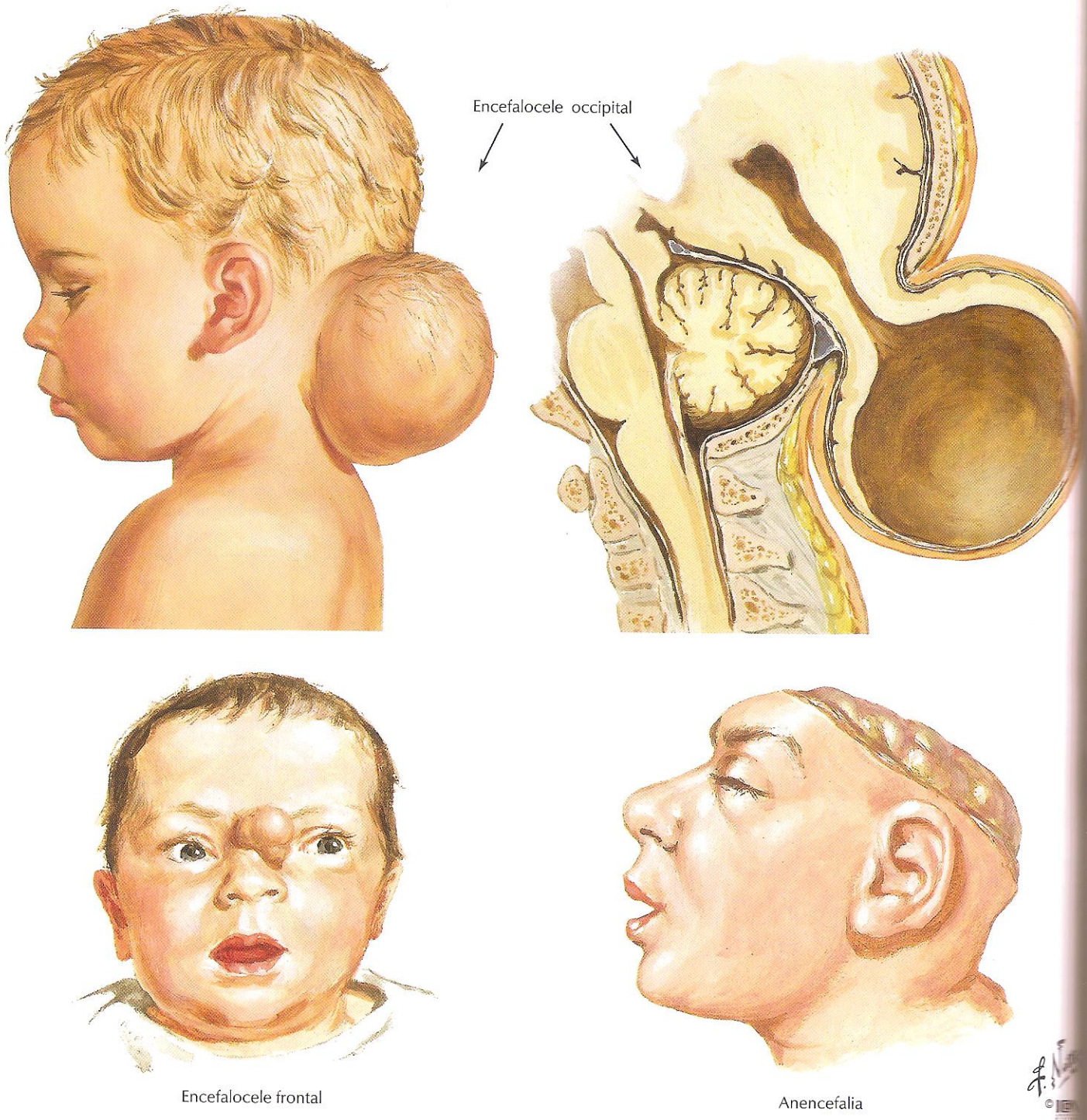

FIGURA 3.5 DEFECTOS DEL ENCÉFALO Y DEL CRÁNEO

Los defectos del tubo neural en la cabeza tienen efectos similares a los de la espina bífida, pero están implicados el cráneo y el encéfalo en lugar de la columna vertebral y la médula espinal. La osificación del hueso occipital (o de otros huesos craneales de la línea media) puede fallar y las meninges pueden proyectarse a través del defecto con tejido encefálico **(encefalocele)** o sin éste. Un defecto grave del tubo neural es el fallo en el cierre del neuroporo anterior, lo que provoca la ausencia de la mayor parte del encéfalo del neurocráneo **(anencefalia).** Es la malformación más común en los fe muertos. La **malformación de Arnold-Chiari** es el defecto cerebeloso m corriente (1:1.000 nacimientos). Parte del cerebelo y de la médula obl gada se hernian a través del agujero magno, bloqueando el flujo de líqui cefalorraquídeo **(hidrocefalia comunicante).**

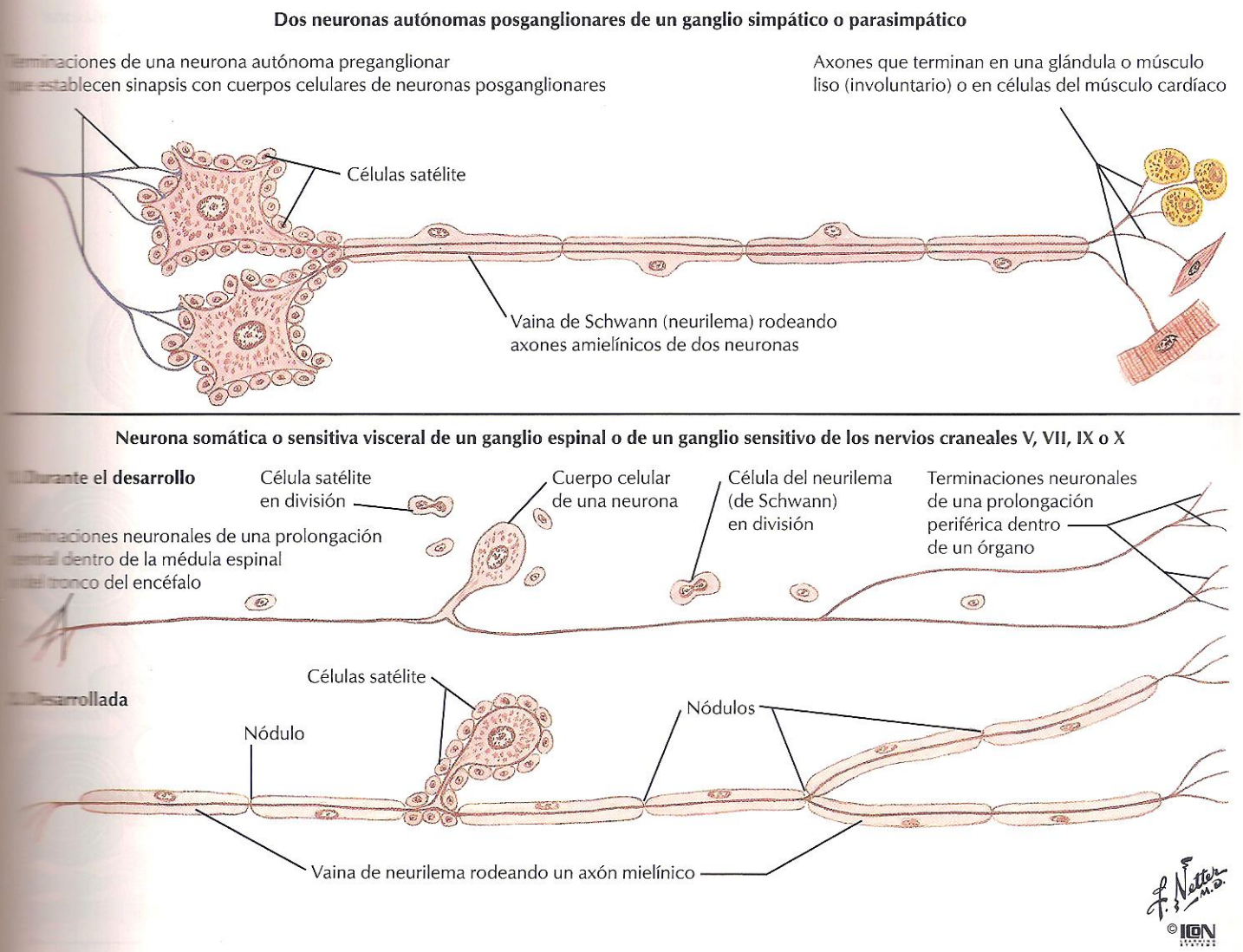

FIGURA 3.6 DESARROLLO DE LA NEURONA

La célula (fibra) nerviosa o **neurona** es la unidad funcional del sistema nervioso. Los cuerpos de las neuronas derivan del tubo neural o de la cresta neural. Las prolongaciones de las neuronas, **axones y dendritas,** parten de los cuerpos celulares y a menudo se extienden a considerable distancia hacia los tejidos y estructuras que inervan. Los axones de los nervios motores llegan a músculos o glándulas nacen del SNC o de ganglios autónomos; las prolongaciones de las neuronas sensitivas periféricas nacen de ganglios espinales (de la raíz dorsal) y craneales hacia sus territorios sensitivos y hacia el sistema nervioso central. Una vaina de células de soporte envuelve la mayoría de neuronas. Se denominan ***células satélite*** alrededor de los cuerpos celulares y ***células de Schwann (neurilema)*** alrededor de las prolongaciones celulares periféricas en los nervios.

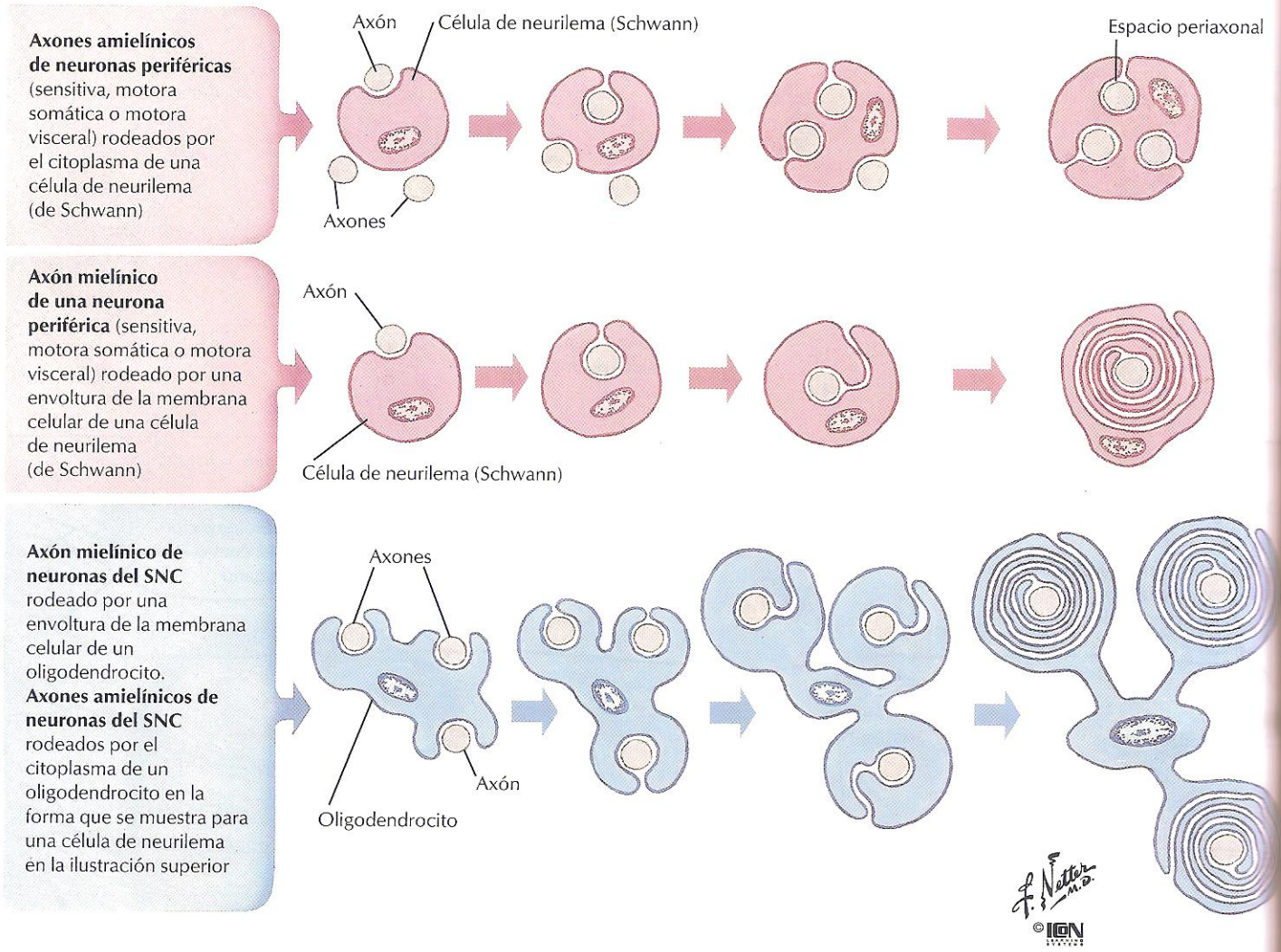

FIGURA 3.7 DESARROLLO DE LA VAINA CELULAR DE LOS AXONES

Los **oligodendrocitos** son los equivalentes de las células de Schwann en el sistema nervioso central. Las vainas axonales son **mielínicas** o **amielínicas.** Las vainas mielínicas están diseñadas para una rápida transmisión nerviosa (p. ej., en nervios somáticos). Las células de soporte enrollan su membrana alrededor de la prolongación nerviosa; la mielinización se debe a que la membrana celular contribuye a la vaina en mayor medida que el citoplasma. Las vainas amielínicas (p. ej., en las neuronas autónomas de conducción lenta) están envueltas por células de soporte, pero no en forma espiral. En los axones mielínicos de los nervios periféricos, una célula de Schwann rodeará un único axón.

de 24 días (visión dorsal)

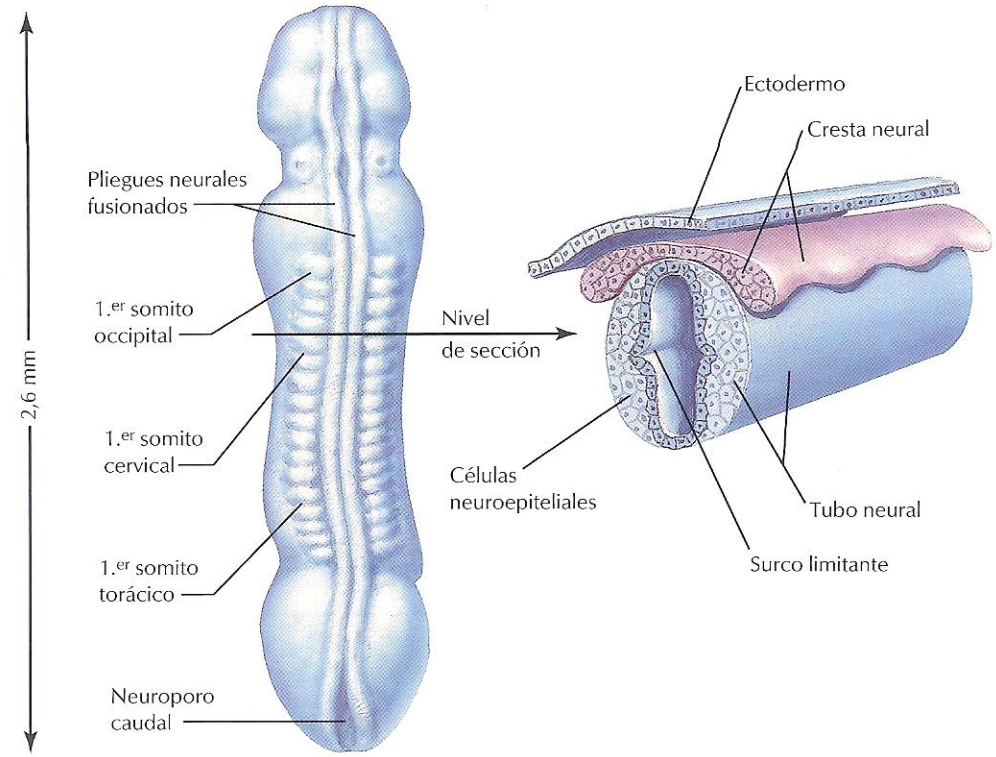

Desarrollo de las capas del tubo neural en la médula espinal

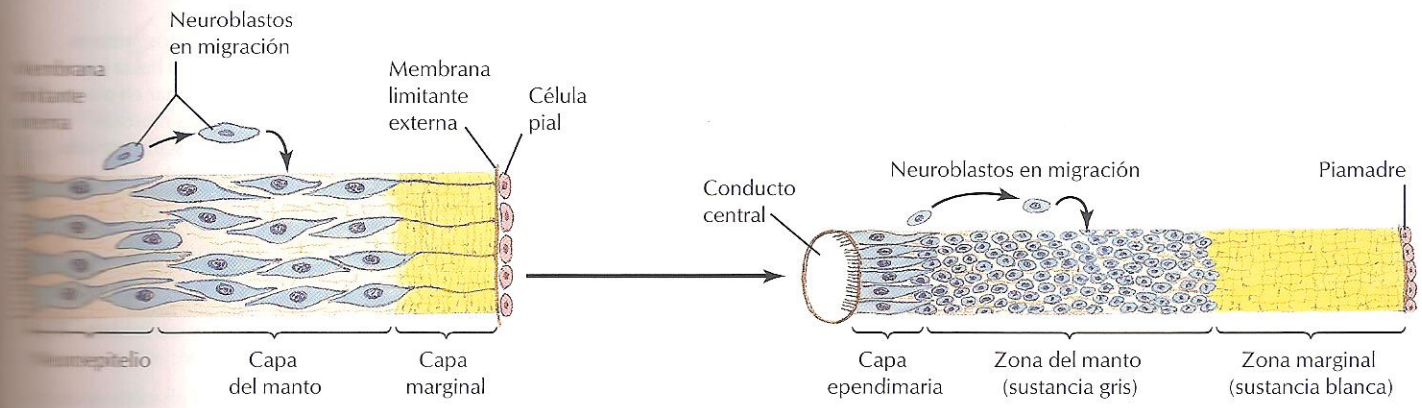

Tubo neural a las 5 semanas **Médula espinal a los 3 meses**

3.8 Desarrollo de las capas de la médula espinal

El neuroepitelio da origen a tres capas. La **zona ependimaria** interna se convertirá en el epitelio ependimario que tapiza el conducto central, que se va reduciendo, de la médula espinal. La **zona intermedia (del manto)** formará la sustancia gris de la médula espinal, localización de los cuerpos neuronales. La **zona marginal** externa se transformará en la sustancia blanca en la que crecen las prolongaciones celulares de las neuronas, procedentes de la capa del manto. Estos axones se extienden desde la médula espinal hasta el encéfalo como tractos sensoriales o descienden desde el encéfalo hasta determinados niveles de la médula espinal como tractos motores. En las zonas del manto y marginal se encuentran células de la **glía** y una densa red de capilares.

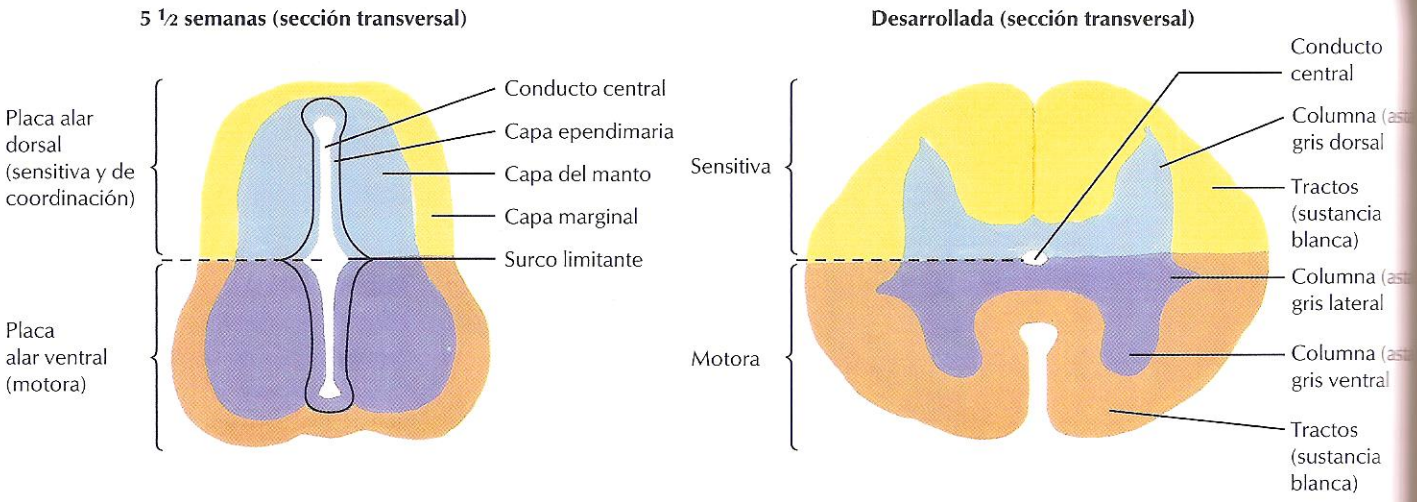

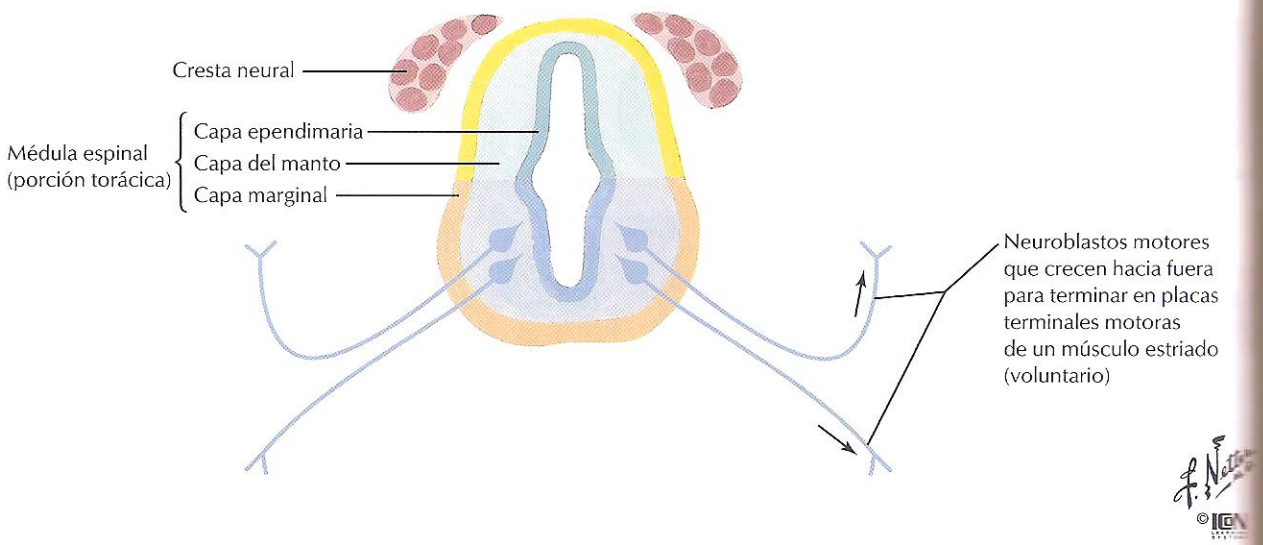

FIGURA 3.9 PLACAS ALAR Y BASAL

El surco limitante es un surco longitudinal situado a cada lado del conducto central que divide el tubo neural en una **placa alar** dorsal y una **placa basal** ventral. La placa alar contiene los cuerpos celulares de neuronas con funciones sensitivas en el asta dorsal de la sustancia gris. Reciben aferencias de neuronas sensitivas de los nervios espinales. Las neuronas motoras somáticas y autónomas se desarrollan en las astas ventral y lateral de la sustancia gris en la placa basal. Sus axones abandonan médula espinal como raíces ventrales de los nervios espinales. Las p longaciones neuronales dentro de la sustancia blanca se organizan tractos (cordones) que se relacionan con funciones específicas. Los tos sensitivos ascendentes y los tractos motores descendentes se sola entre sí y no se separan fácilmente en placas alar y basal.

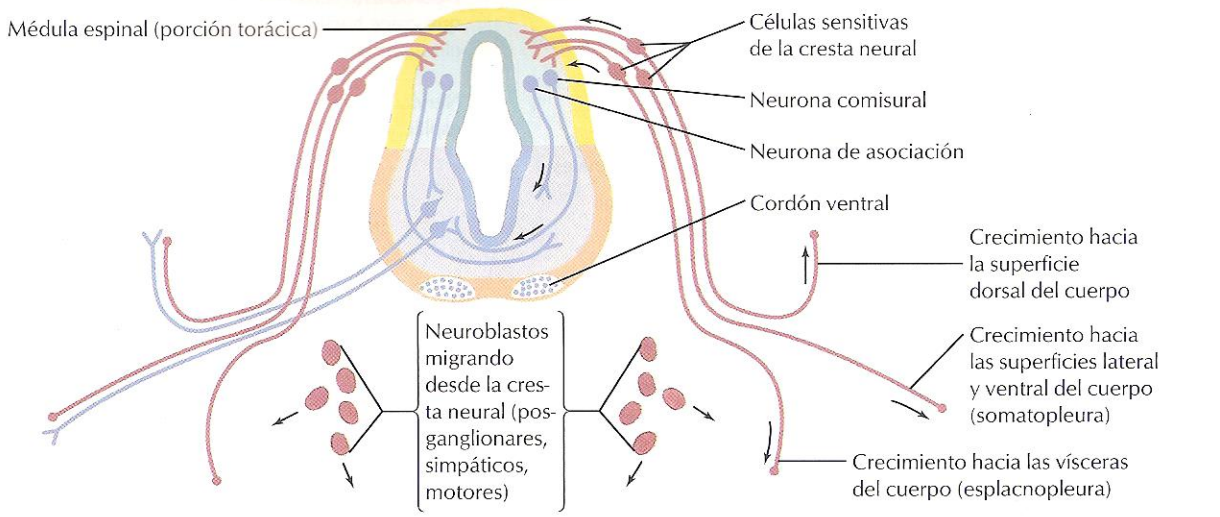

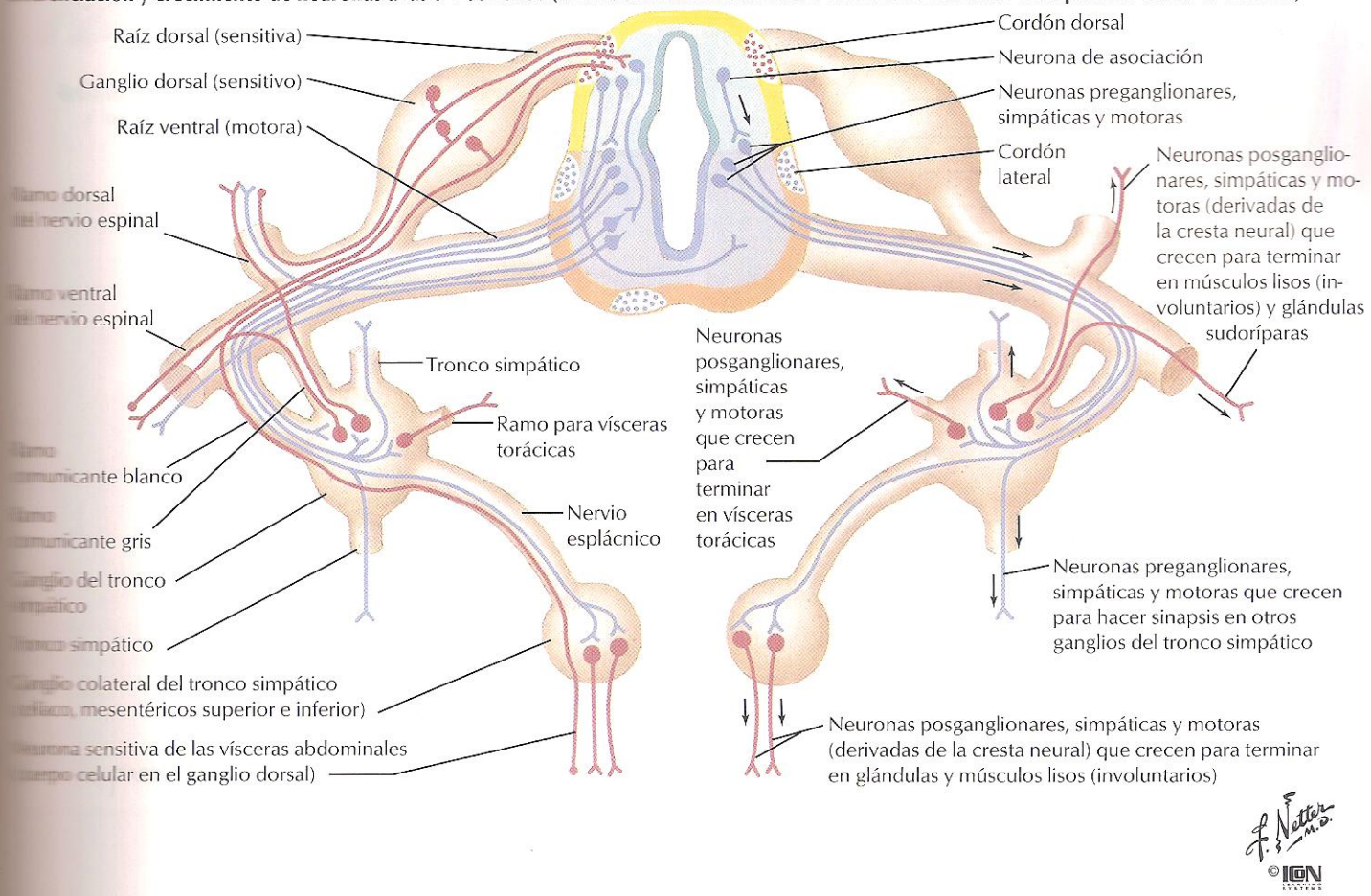

FIGURA 3.10 DESARROLLO DEL SISTEMA NERVIOSO PERIFÉRICO

Las **raíces sensitivas dorsales** y las **raíces motoras ventrales** forman los nervios espinales que inervan los huesos, músculos, tejido conectivo y piel de la pared corporal. A los 28 días, las prolongaciones celulares sensitivas y motoras están creciendo en las caras dorsal y ventral de la pared corporal por vía de los **ramos dorsales y ventrales** de los nervios espinales. Las prolongaciones de las neuronas autónomas abandonan los nervios espinales para dirigirse hacia las vísceras por vía de los **nervios esplácnicos** (o vuelven hacia los nervios espinales). Las neuronas simpáticas harán sinapsis con una segunda neurona en el **tronco simpático** o en **ganglios colaterales (preaórticos).** Las neuronas parasimpáticas (en los nervios vagos y esplácnicos pélvicos) harán sinapsis en ganglios dispersos en las paredes de los órganos viscerales.

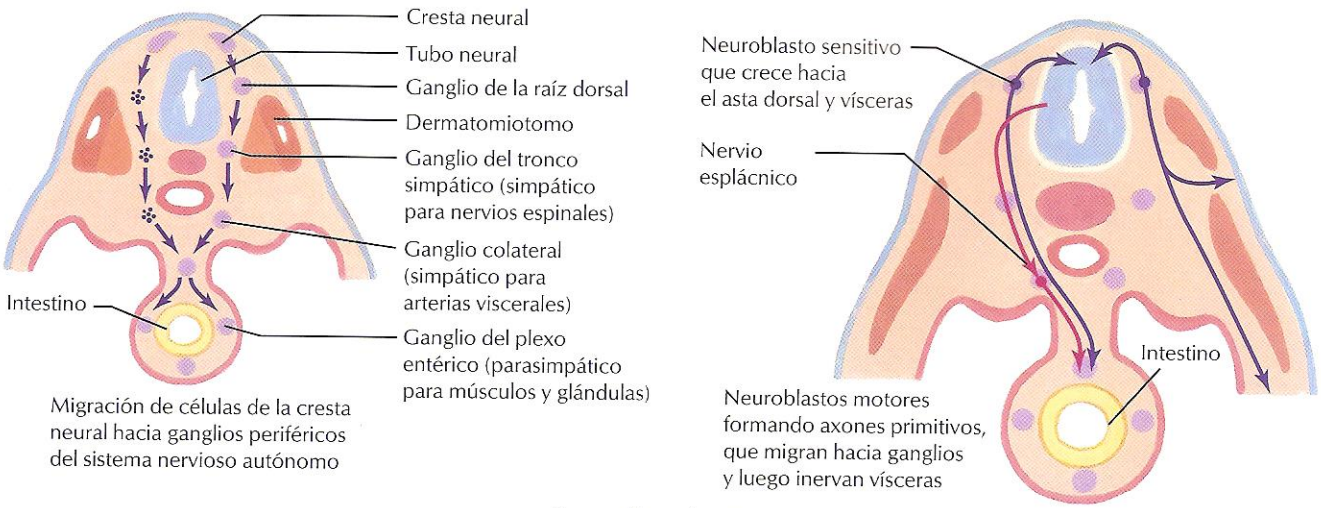

Desarrollo autónomo

El sistema nervioso autónomo inerva principalmente la esplacnopleura (vísceras)

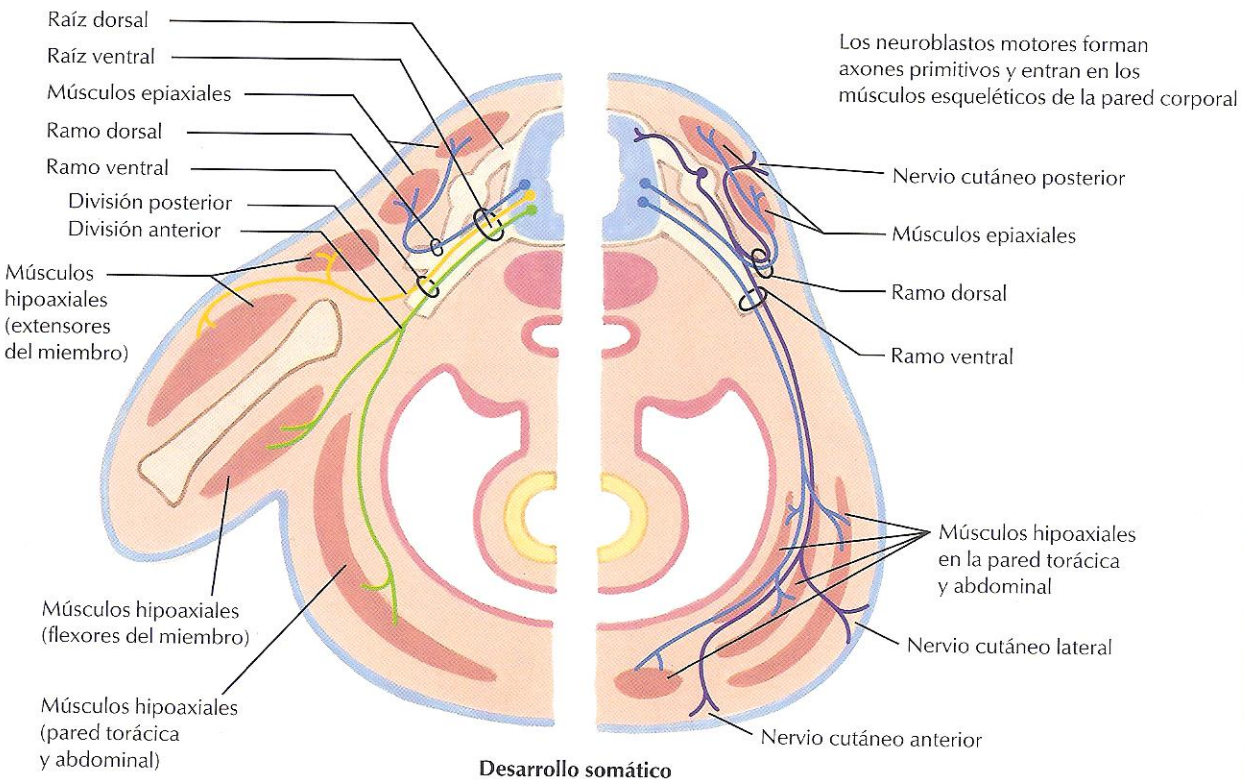

Desarrollo somático

El sistema nervioso somático inerva la somatopleura (pared corporal)

JOHN A. CRAIG, MD
©ION

FIGURA 3.11 NERVIOS SOMÁTICOS FRENTE A NERVIOS ESPLÁCNICOS

La base embrionaria de la división del sistema nervioso periférico en nervios espinales (somáticos) y nervios autónomos esplácnicos reside en la diferencia entre **somatopleura** y **esplacnopleura.** La primera se desarrolla a partir del ectodermo y la parte somática del mesodermo de la placa lateral. Células de los somitos migran hacia ésta para formar las caras lateral y ventral de la pared corporal, incluidos los miembros. Los órganos viscerales se desarrollan a partir de la esplacnopleura derivada del endoderm del mesodermo de la placa lateral. Los ramos ventrales migran hacia somatopleura; los nervios esplácnicos crecen hacia la esplacnopleura. nervios esplácnicos torácicos y lumbares poseen neuronas simpática sensitivas viscerales. Los nervios esplácnicos pélvicos (S2, S3 y S4) s parasimpáticos y sensitivos viscerales.

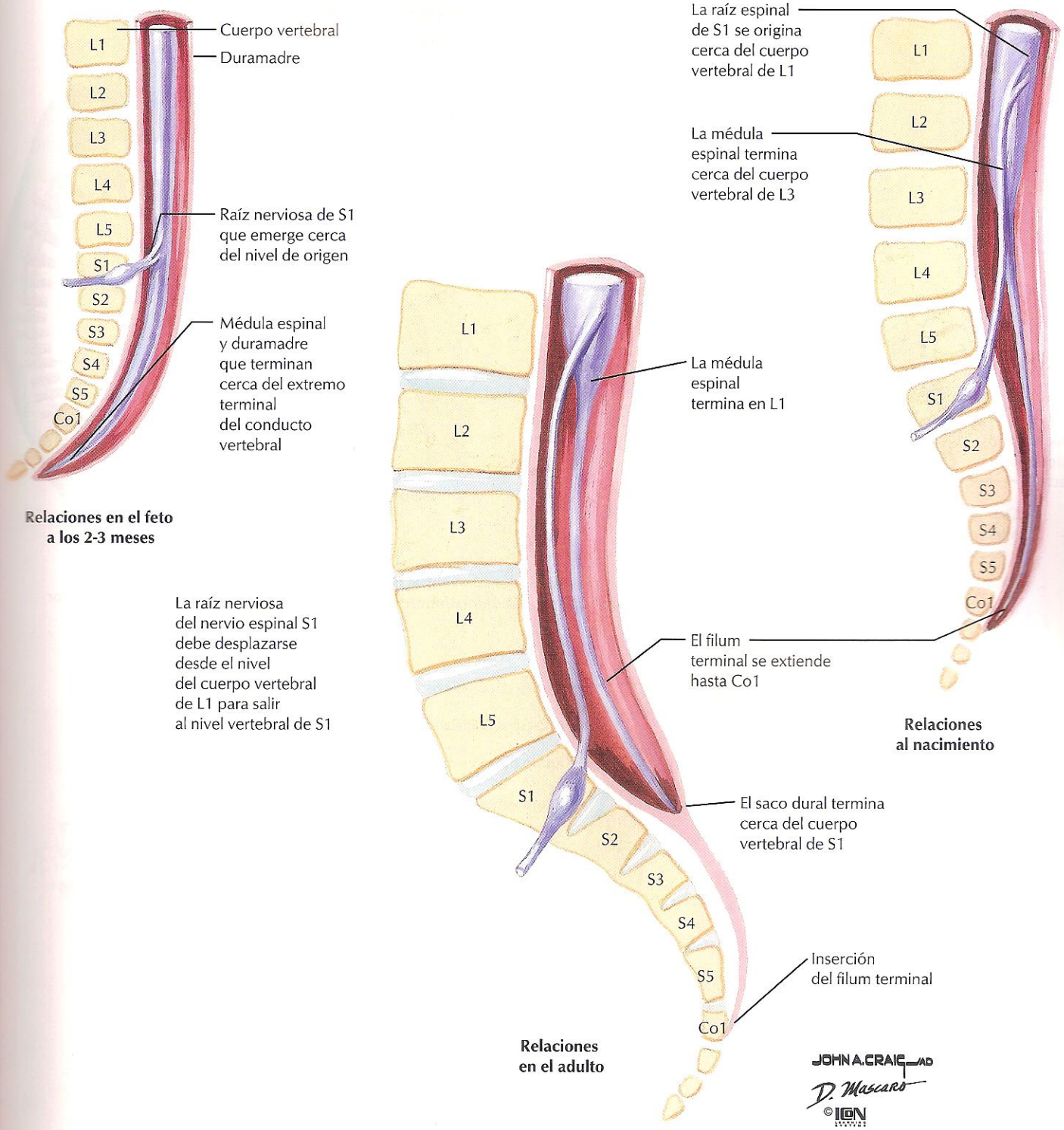

FIGURA 3.12 CRECIMIENTO DE LA MÉDULA ESPINAL Y LA COLUMNA VERTEBRAL

Al final del período embrionario, la médula espinal y la columna vertebral tienen aproximadamente la misma longitud. La columna vertebral crece a un ritmo relativamente más rápido durante los períodos fetal y posnatal, hasta que el extremo inferior de la médula espinal se sitúa a nivel de las vértebras L1-L2 en el adulto. Las raíces de los nervios espinales lumbares y torácicos deben recorrer inferiormente el conducto vertebral (como **cola de caballo**) para alcanzar su nivel apropiado de emergencia de la columna vertebral. El significado clínico es que puede introducirse una aguja en el espacio subaracnoideo (para tomar una muestra de líquido cefalorraquídeo o inyectar un anestésico) por debajo del nivel de L2 sin peligro de pinchar la médula espinal. El espacio subaracnoideo termina en los niveles sacros superiores.

Distribución segmentaria de los dermatomos/miotomos en el embrión de 6 semanas

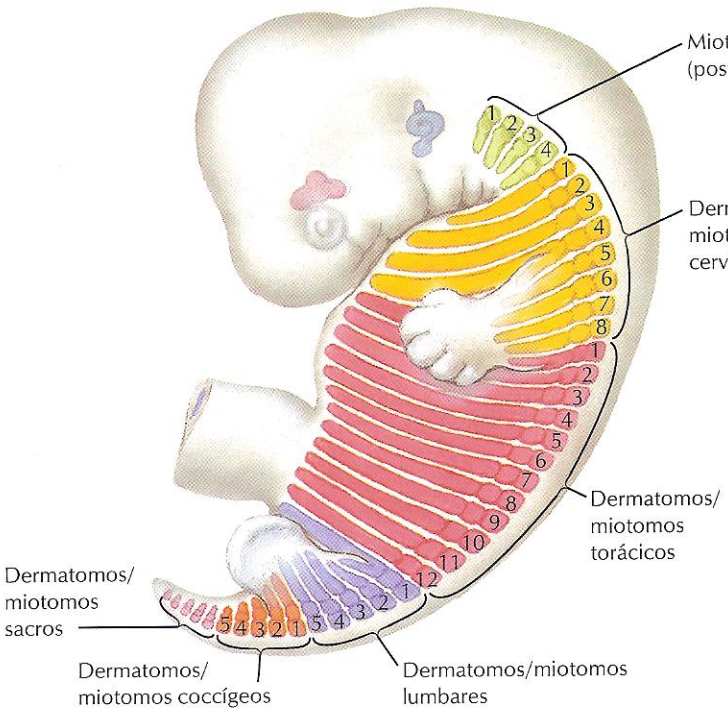

Un par de nervios espinales se relaciona con cada dermatomo/miotomo

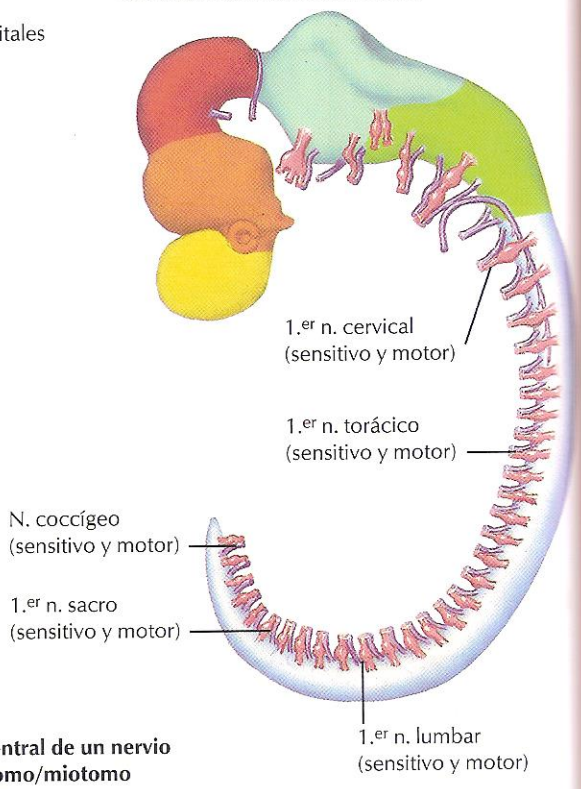

Sección transversal de los ramos dorsal y ventral de un nervio espinal que inerva derivados de un dermatomo/miotomo

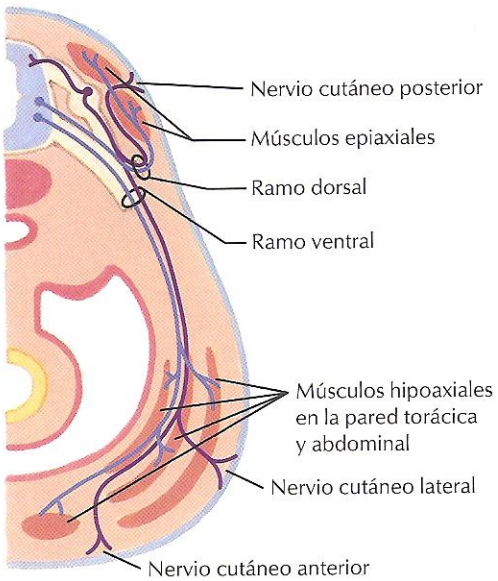

Los neuroblastos motores forman axones primitivos y penetran en músculos esqueléticos de la pared corporal

F. Netter M.D. JOHN A. CRAIG © ICON

FIGURA 3.13 DERMATOMAS EMBRIONARIOS

En el embrión, los somitos de las columnas paraaxiales de mesodermo se dividen en esclerotomo, miotomo y dermatomo. El esclerotomo forma hueso y cartílago, el miotomo se diferencia en músculo y el dermatomo contribuye a la dermis de la piel. Un único nervio espinal se relaciona con cada somito, creciendo las prolongaciones neuronales sensitivas hacia el interior del dermatomo para inervar su territorio de piel mediante nervios cutáneos anterior, lateral y posterior. El mesénquima somático de la placa lateral es también un origen de la dermis y de la fascia superficial, en especial en los miembros, pero el patrón de segmentación de la inervación cutánea se establece por la relación entre los nervios espinales y los dermatomos de los somitos.

Delimitación esquemática de dermatomas mostrados como segmentos definidos. De hecho existe considerable solapamiento entre dos dermatomas cualesquiera adyacentes

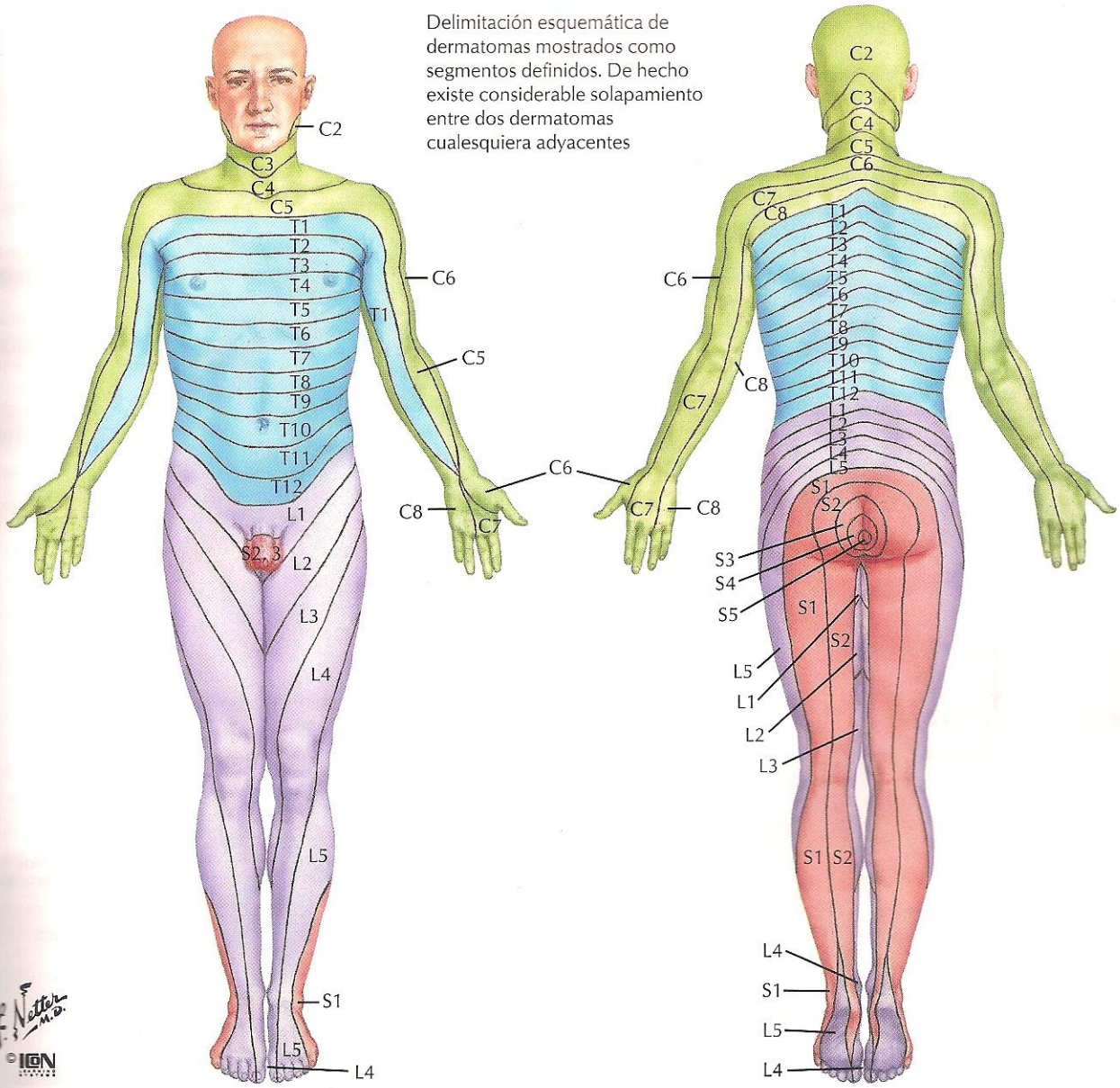

Niveles de los principales dermatomas

C5	Clavículas
C5, 6, 7	Partes laterales de los miembros superiores
C8, T1	Partes mediales de los miembros superiores
C6	Pulgar
C6, 7, 8	Mano
C8	Dedos anular y meñique
T4	Nivel de los pezones
T10	Nivel del ombligo
T12	Región inguinal
L1, 2, 3, 4	Caras anterior e interna de los miembros inferiores
L4, 5, S1	Pie
L4	Cara medial del dedo gordo del pie
S1, 2, L5	Caras posterior y externa de los miembros inferiores
S1	Borde lateral del pie y dedo pequeño del pie
S2, 3, 4	Periné

FIGURA 3.14 DERMATOMAS DEL ADULTO

Un dermatoma en el adulto se define como un área de piel inervada por una única pareja de nervios espinales. Como los miembros se alargan y rotan, algunos dermatomas pierden su continuidad con el tronco y los dermatomas del miembro inferior adquieren una disposición en espiral. Los dermatomas en los miembros también difieren de los del tronco en que los segmentos de los nervios espinales se entremezclan en los plexos nerviosos que inervan los miembros. Debido a esto, un dermatoma puede estar inervado por más de un nervio y un nervio puede contribuir a inervar más de un dermatoma. A pesar de estas complicaciones, la relación craneocaudal entre dermatomas en el embrión se mantiene en el adulto. Para más detalles sobre el efecto de la rotación del miembro sobre los dermatomas, véase el capítulo 8, sobre el sistema musculoesquelético.

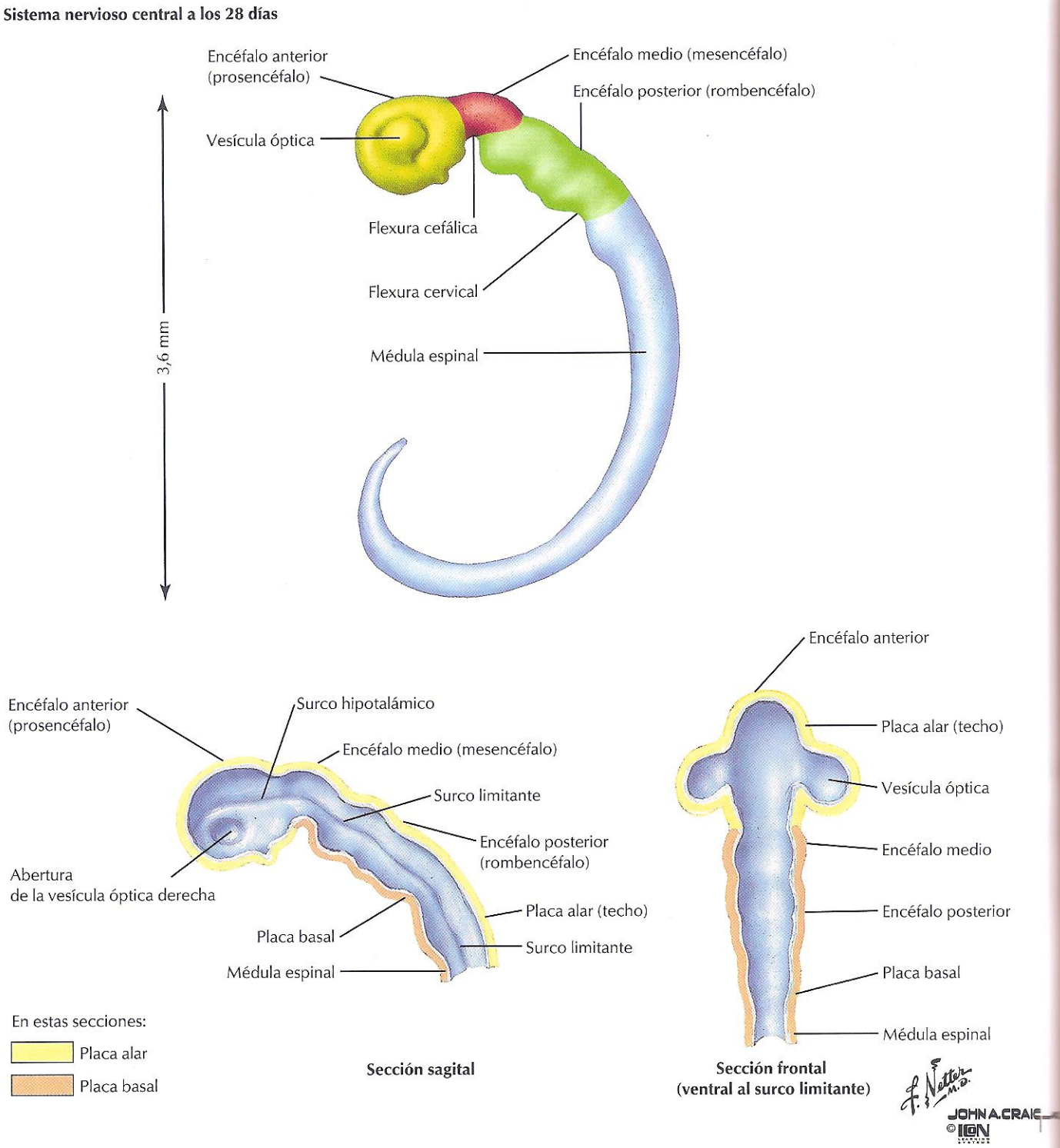

FIGURA 3.15 DESARROLLO INICIAL DEL ENCÉFALO

El encéfalo inicia su desarrollo a partir del tubo neural hacia el final del 1.er mes. Las flexuras o curvaturas y las dilataciones diferencian el encéfalo anterior **(prosencéfalo),** el encéfalo medio **(mesencéfalo)** y el encéfalo posterior **(rombencéfalo).** Las grandes **vesículas ópticas** se extienden desde el encéfalo anterior y son las características externas más visibles del encéfalo primitivo. Se convertirán en los nervios ópticos y retinas de los ojos. Al igual que en la médula espinal, el **surco limitante** divide el encéfalo en una placa **alar** dorsal, que es sensitiva, y una **placa basal** ventral, que es motora. La excepción es el encéfalo anterior, que no tiene placa basal. Los dos únicos nervios craneales que conectan con el encéfalo anterior (olfatorio y óptico) son nervios sensitivos especializados sin componente motor.

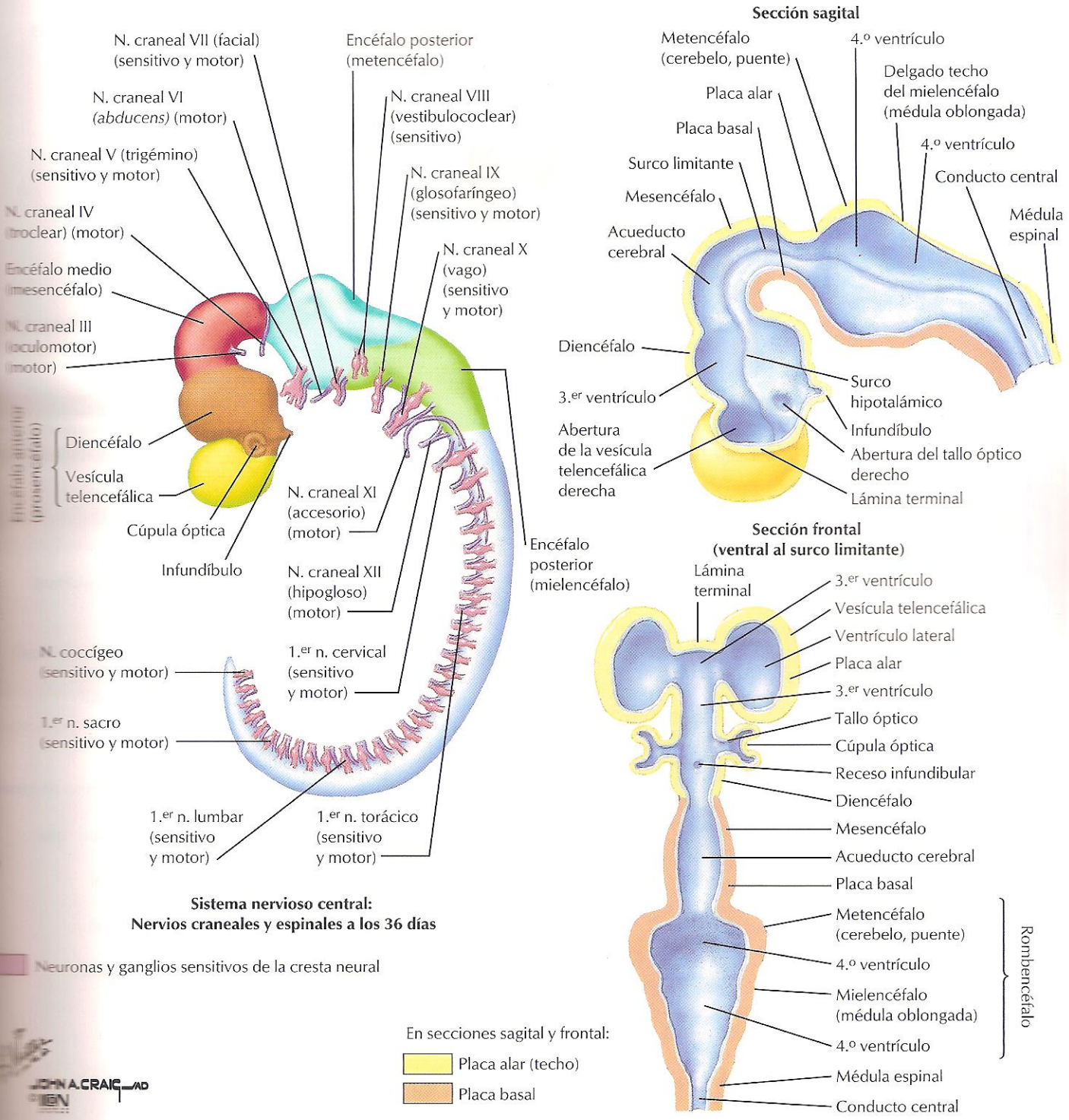

FIGURA 3.16 DESARROLLO ULTERIOR DEL ENCÉFALO ANTERIOR, MEDIO Y POSTERIOR

A las 5 semanas, el encéfalo anterior presenta dos subdivisiones, el **telencéfalo** y el **diencéfalo,** y el encéfalo posterior otras dos, el **metencéfalo** y el **mielencéfalo.** Cada vesícula óptica forma una **cúpula óptica** y un **tallo óptico** que se extienden desde el diencéfalo. El telencéfalo es la futura corteza cerebral. Consta de dos vesículas laterales que crecen rápidamente para sobresalir de las estructuras ópticas como rasgos dominantes del encéfalo anterior. El **infundíbulo** (lóbulo posterior de la hipófisis y estructuras de conexión) se extiende desde el suelo del diencéfalo. El **surco hipotalámico** separa el tálamo del hipotálamo y no es una continuación del surco limitante. La cavidad del tubo neural desarrolla el sistema ventricular que contiene líquido cefalorraquídeo (v. pág. 78).

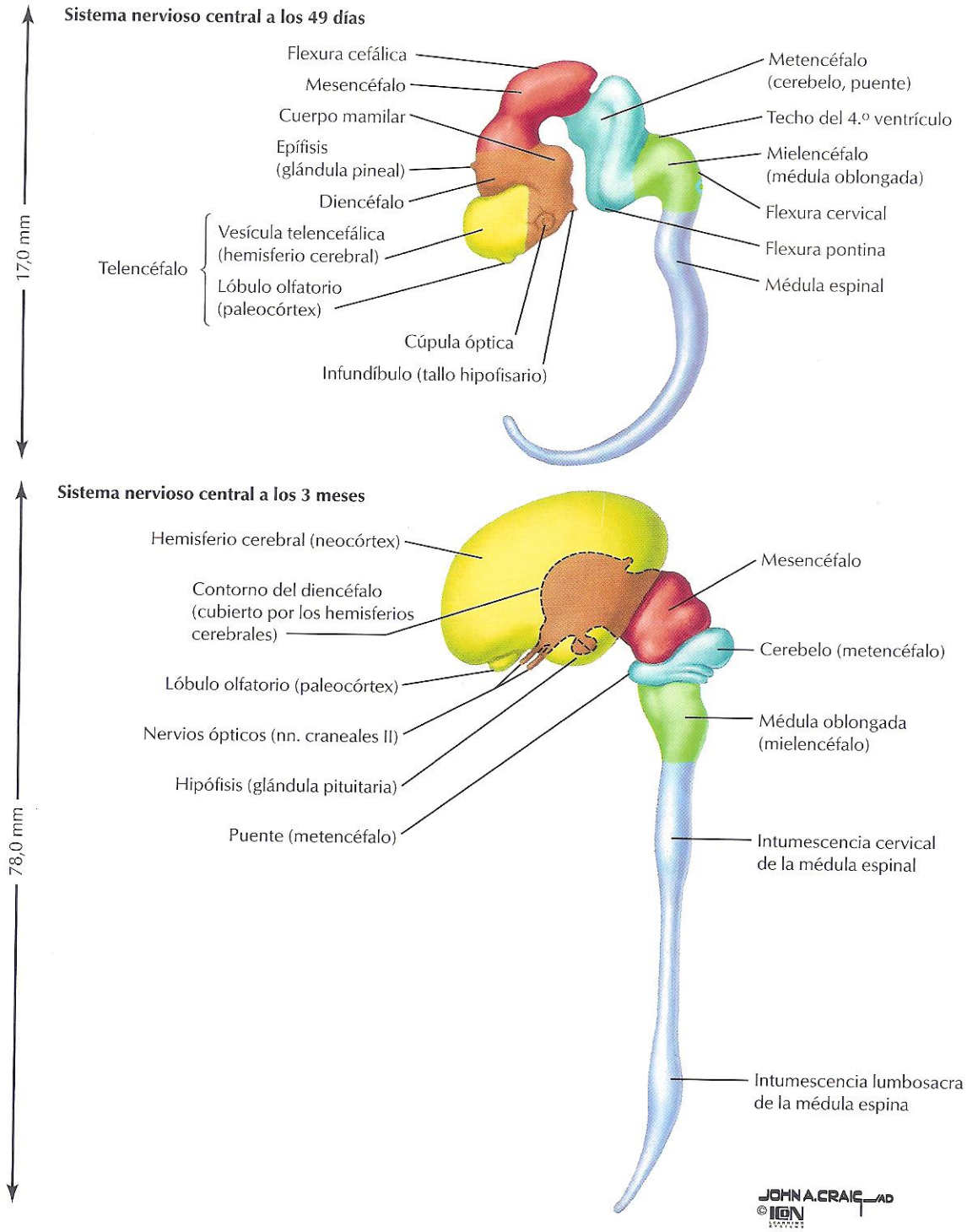

FIGURA 3.17 DESARROLLO DE LAS PRINCIPALES ESTRUCTURAS DEL ENCÉFALO

A los 3 meses, las características, estructuras y regiones principales del encéfalo son reconocibles. Los **hemisferios cerebrales** del telencéfalo crecen más que el diencéfalo. El **cerebelo** y el **puente** se diferencian del metencéfalo, y el mielencéfalo ahora es la **médula oblongada.** Los **lóbulos olfatorios** son prominentes en los encéfalos de animales inferiores, pero en la especie humana se convierten en un área restringida del **«paleo»córtex,** y sus porciones proximales se han transformado en estructuras más complejas del **sistema límbico** (lóbulo) implicado en emociones, memoria y aprendizaje. Las intumescencias cervical y lumbosacra de la médula espinal contienen neuronas adicionales necesarias para la inervación de los miembros.

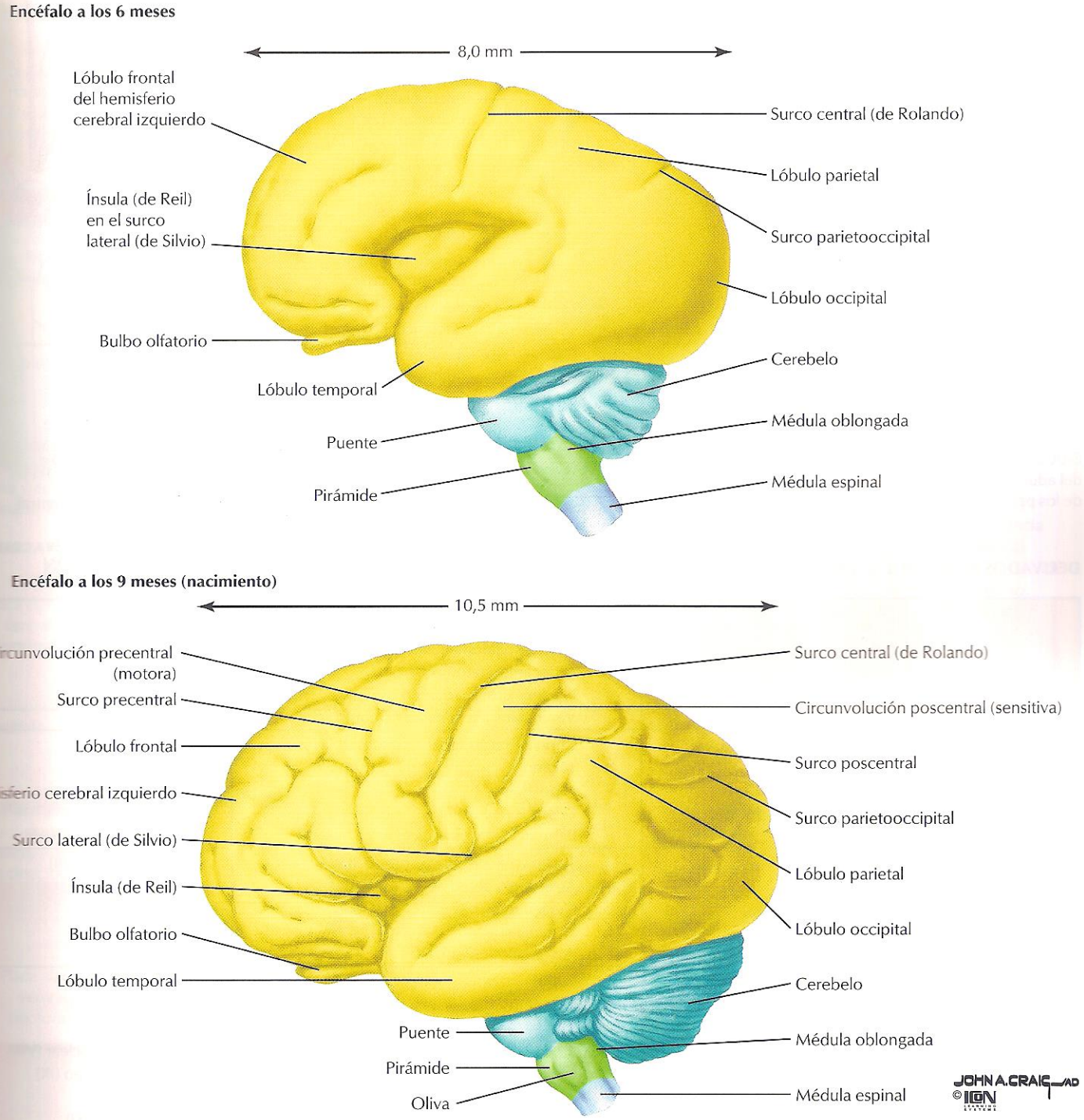

FIGURA 3.18 CRECIMIENTO DE LOS HEMISFERIOS CEREBRALES

La apariencia del encéfalo cambia espectacularmente desde los 3 meses hasta el nacimiento debido al rápido crecimiento de los hemisferios cerebrales y la elaboración de sus **lóbulos frontales, parietales, temporales y occipitales.** La superficie de los hemisferios se vuelve convoluta, con surcos primarios, secundarios y terciarios que separan una serie de **circunvoluciones o giros** irregulares. Esto aumenta en gran medida la superficie de la corteza cerebral. El crecimiento cortical es una innovación evolutiva relacionada con una función mental superior en mamíferos y aves; la mayor parte de esta corteza se denomina ***neocórtex.*** El peso del encéfalo humano al nacimiento es el 25% del peso adulto (cerca del 50% a los 6 meses, el 75% a los 2 ½ años, el 90% a los 5 años y el 95% a los 10 años).

Derivados en el adulto de los primordios encefálicos

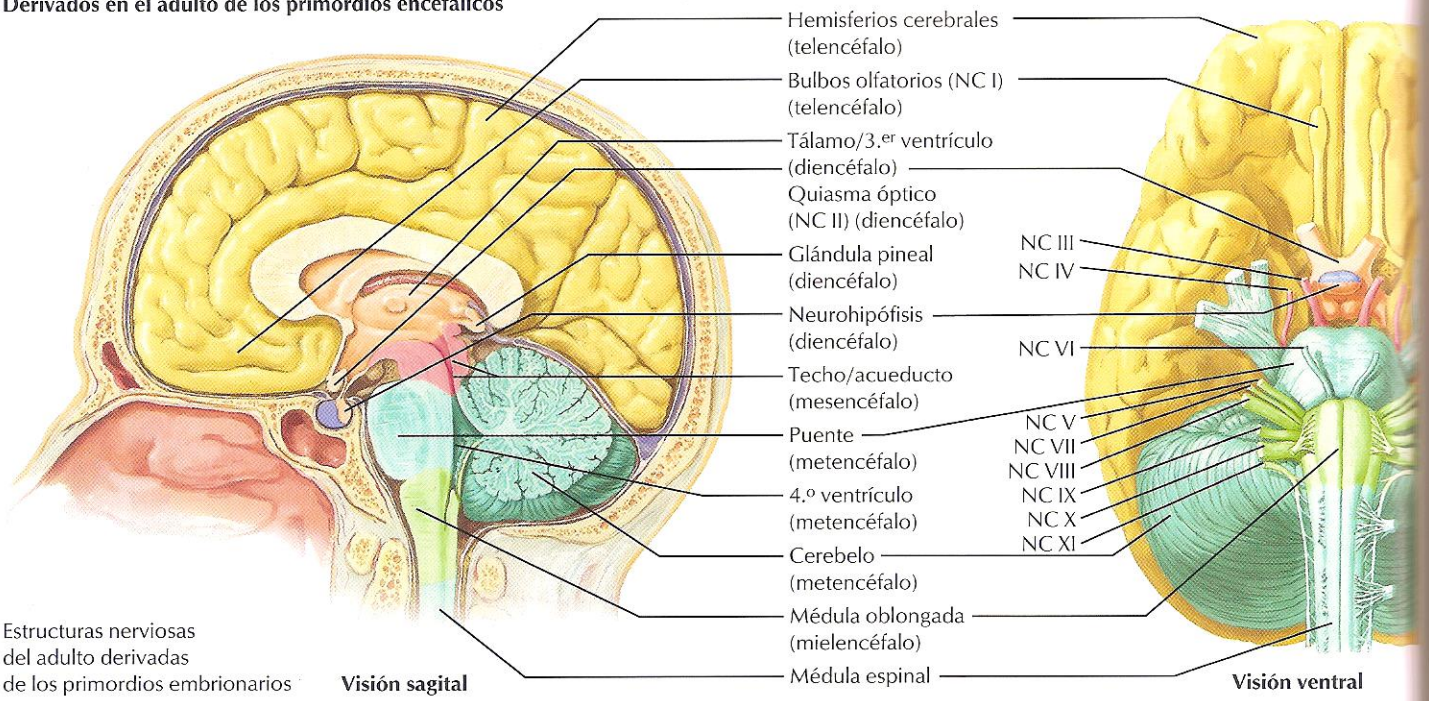

Estructuras nerviosas del adulto derivadas de los primordios embrionarios

Visión sagital **Visión ventral**

JOHN A. CRAIG © ION

DERIVADOS EN EL ADULTO DEL ENCÉFALO ANTERIOR, ENCÉFALO MEDIO Y ENCÉFALO POSTERIOR

Encéfalo anterior	Telencéfalo	Hemisferios cerebrales (neocórtex) Corteza olfatoria (paleocórtex) Hipocampo (arquicórtex) Núcleos basales/cuerpo estriado Ventrículos laterales y 3.er ventrículo	Nervios: Olfatorio (I)
	Diencéfalo	Cúpula óptica/nervios ópticos Tálamo Hipotálamo Cuerpos mamilares Parte del 3.er ventrículo	Óptico (II)
Encéfalo medio	Mesencéfalo	Techo (colículos superiores e inferiores) Acueducto cerebral Núcleo rojo Sustancia negra Pedúnculos cerebrales	Oculomotor (III) Troclear (IV)
Encéfalo posterior	Metencéfalo	Puente Cerebelo	Trigémino (V) *Abducens* (VI) Facial (VII) Vestibulococlear (VIII) Glosofaríngeo (IX) Vago (X) Accesorio (XI) Hipogloso (XII)
	Mielencéfalo	Médula oblongada	

FIGURA 3.19 DERIVADOS DEL ENCÉFALO ANTERIOR, ENCÉFALO MEDIO Y ENCÉFALO POSTERIOR

El telencéfalo tiene tres componentes principales: los grandes **hemisferios cerebrales,** la **corteza olfatoria** (que incluye el hipocampo y el sistema límbico) y los **núcleos basales.** Los dos últimos están estrechamente conectados con el tálamo, epitálamo e hipotálamo del diencéfalo a fin de realizar un conjunto de funciones integradoras, autónomas y de control endocrino relacionadas con una amplia variedad de procesos mentales. El **techo** del mesencéfalo ejerce funciones integradoras de tipo visual y auditivo, y la parte ventral presenta interconexiones motoras. El **cerebelo,** relativamente grande, desempeña funciones de equilibrio, locomoción y postura. La **médula oblongada** y el **puente** son conexiones entre la médula espinal y el cerebro, y entre el cerebro y el cerebelo; también contienen los núcleos motores de los nervios craneales.

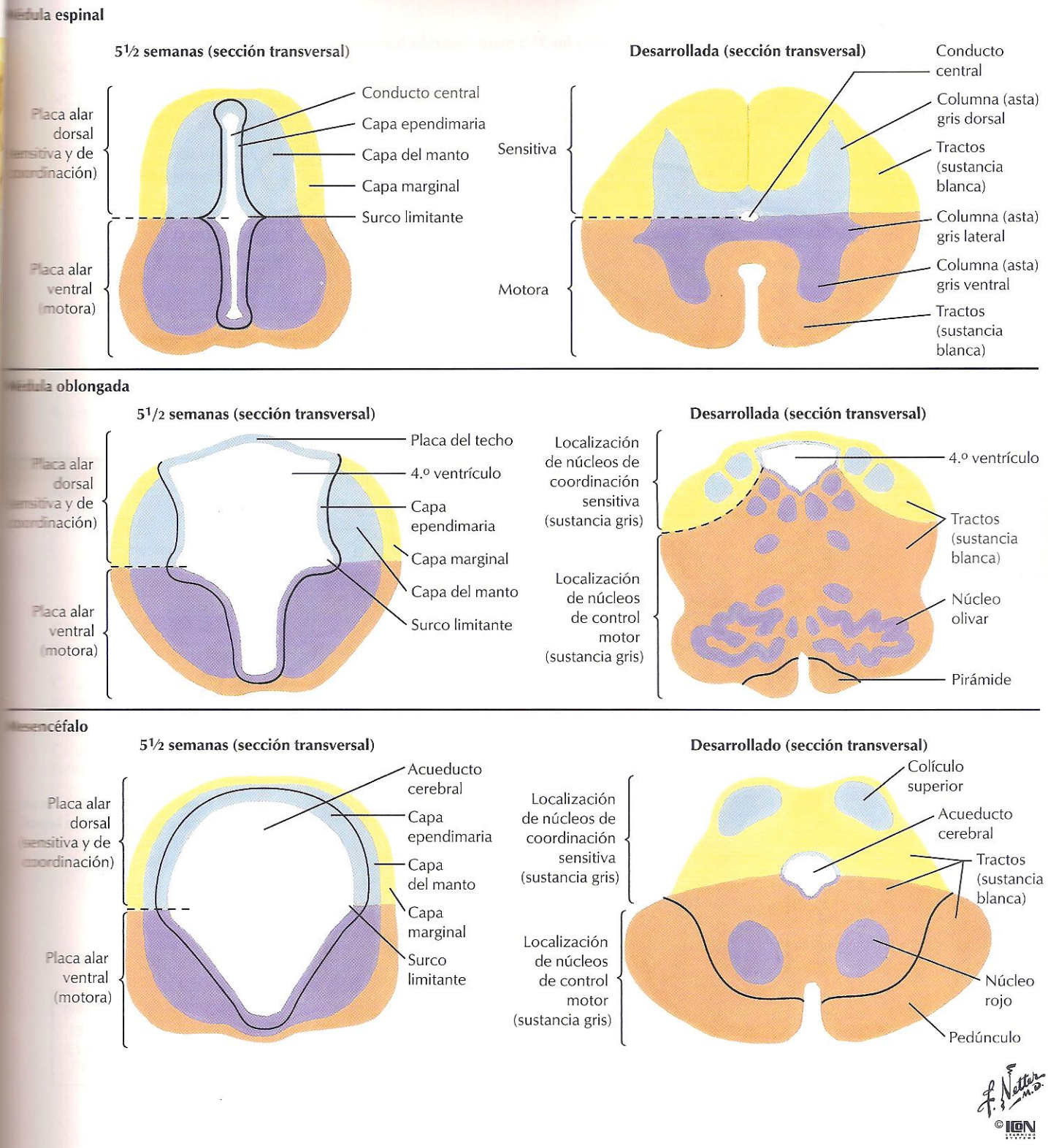

FIGURA 3.20 SECCIONES TRANSVERSALES DEL ENCÉFALO MEDIO Y ENCÉFALO POSTERIOR

El encéfalo/tronco del encéfalo y la médula espinal guardan más semejanzas de las que revela una simple inspección. La parte dorsal es sensitiva; la ventral es motora. Las columnas motora y sensitiva de la sustancia gris de la médula espinal se extienden en el tronco del encéfalo. Los nervios craneales y espinales proporcionan inervación sensitiva y motora a los tejidos corporales de forma segmentaria. Estas semejanzas son oscurecidas por la pérdida de simetría dorsal/ventral en el encéfalo. Las áreas sensitivas se desplazan lateralmente debido a la localización dorsal de los ventrículos. Otras diferencias son la organización de la sustancia gris del tronco del encéfalo en núcleos en vez de en columnas, y la gran variedad de núcleos para los nuevos tipos de neuronas en los nervios craneales.

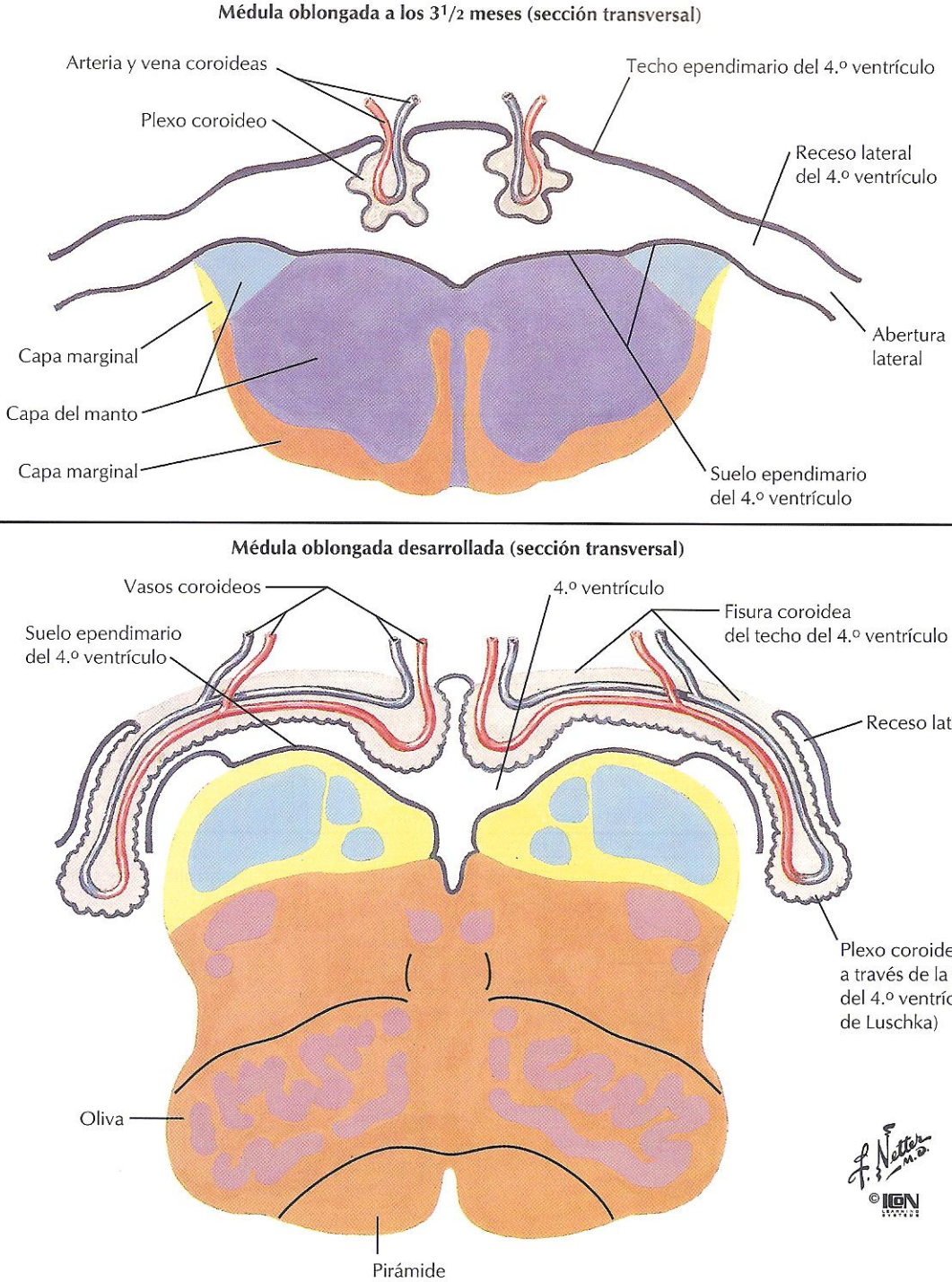

FIGURA 3.21 PRODUCCIÓN DEL LÍQUIDO CEFALORRAQUÍDEO

El epéndimo, la piamadre y un denso plexo vascular se extienden hacia los ventrículos dentro del encéfalo. Esta compleja membrana vascular es la **tela coroidea** con sus **plexos coroideos** de capilares, y constituye el lugar de producción del **líquido cefalorraquídeo** (cerebroespinal) (LCR) que irriga y protege el encéfalo y la médula espinal en el espacio subaracnoideo. El LCR es un ultrafiltrado de sangre arterial; las estrechas uniones entre las células epiteliales del epéndimo forman una barrera selectiva para el paso del LCR desde los capilares coroideos hacia el interior de los ventrículos. Lo que se muestra esquemáticamente en la figura es el desarrollo del plexo coroideo en el techo del **4.º ventrículo** en la médula oblongada. Los **agujeros de Luschka** en el 4.º ventrículo son los lugares de paso del LCR hacia el interior del espacio subaracnoideo.

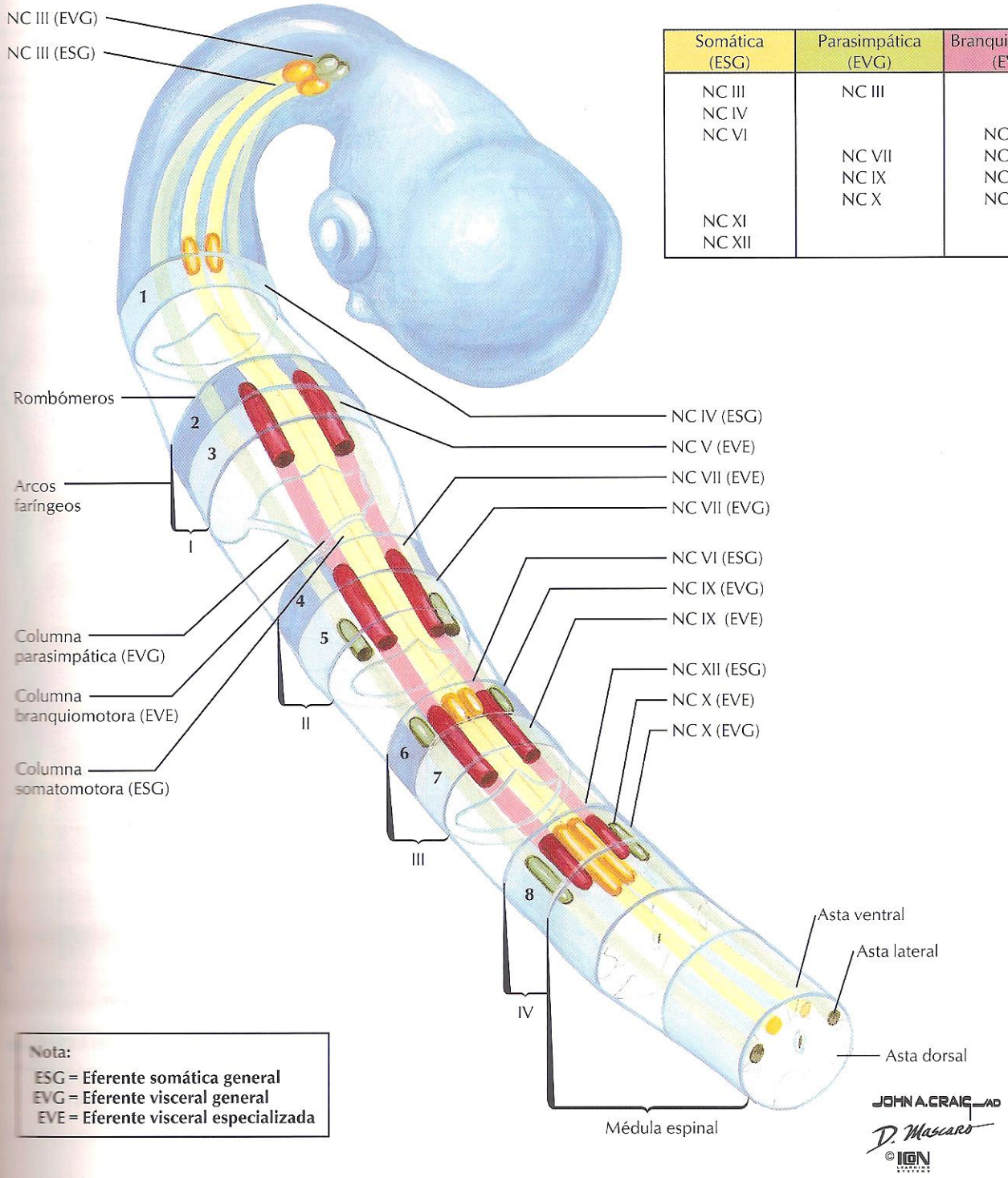

Somática (ESG)	Parasimpática (EVG)	Branquiomotora (EVE)
NC III	NC III	
NC IV		
NC VI		NC V
	NC VII	NC VII
	NC IX	NC IX
	NC X	NC X
NC XI		
NC XII		

Nota:
ESG = Eferente somática general
EVG = Eferente visceral general
EVE = Eferente visceral especializada

FIGURA 3.22 DESARROLLO DE LOS NÚCLEOS MOTORES EN EL TRONCO DEL ENCÉFALO

columnas de sustancia gris para los cuerpos celulares somatomotores ventral) y las neuronas autonómas presinápticas (asta lateral) en la médula espinal se extienden hacia el tronco del encéfalo. Mantienen las mismas posiciones y relaciones entre sí, pero están organizadas en series de núcleos separados pero alineados. En el encéfalo posterior se halla una tercera serie de núcleos para las neuronas motoras (branquiomotoras) que inervan los músculos de los arcos faríngeos.

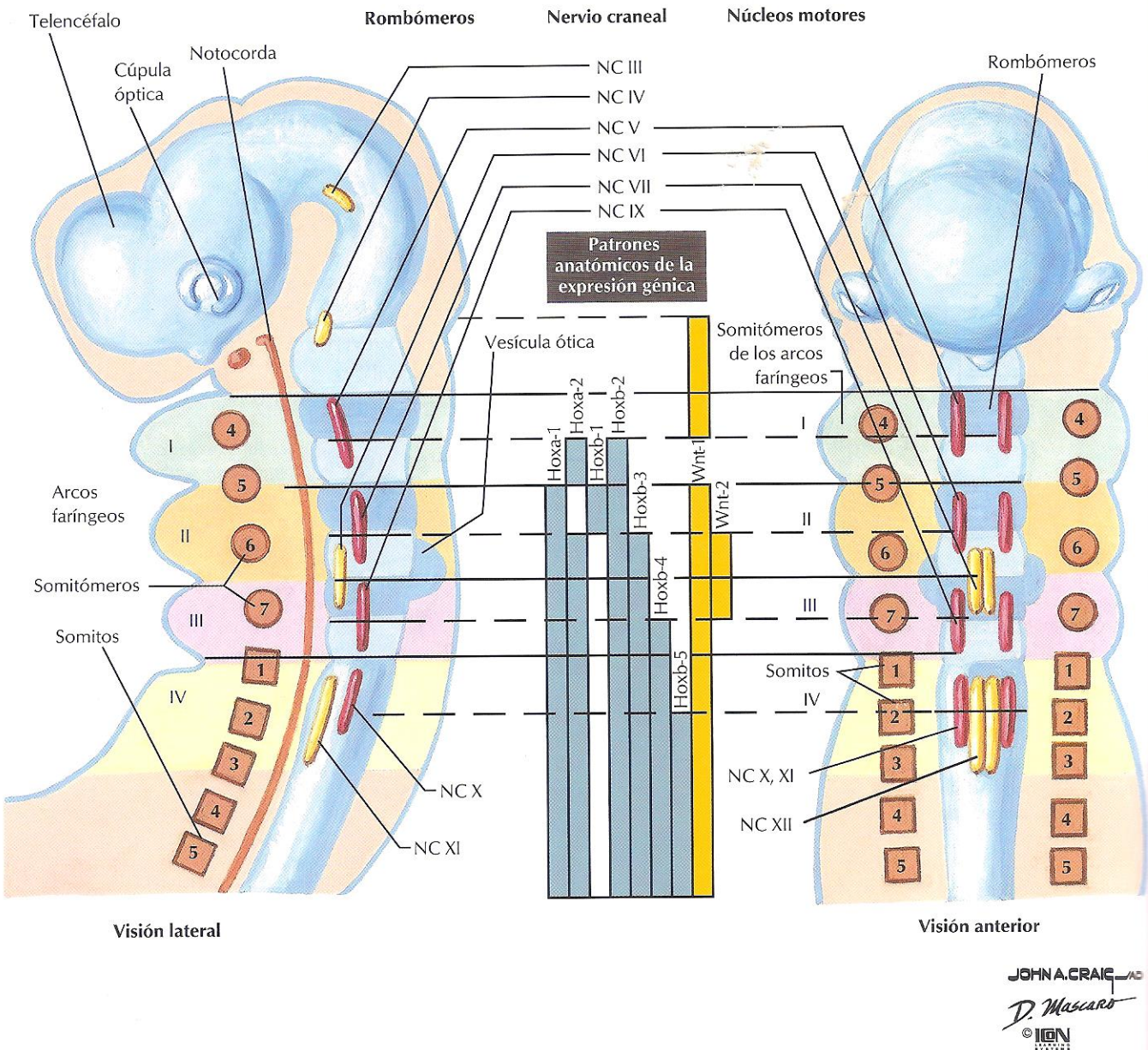

FIGURA 3.23 SEGMENTACIÓN DEL ENCÉFALO POSTERIOR

La segmentación del encéfalo posterior se manifiesta como una serie de abultamientos y resulta evidente en el patrón de vascularización. Este patrón de segmentación se extiende hacia los arcos faríngeos, somitómeros y sus nervios, que están todos en correspondencia con los rombómeros. La segmentación en estas estructuras está relacionada con el patrón de expresión de genes homeóticos y de segmentación (principalmente genes *Hox*). La naturaleza segmentaria de los nervios espinales es o pero el desarrollo de la médula espinal no tiene equivalentes visibles e rombómeros, y el proceso que determina la vía de crecimiento ne periférico parece ser diferente en el encéfalo posterior que en la m espinal.

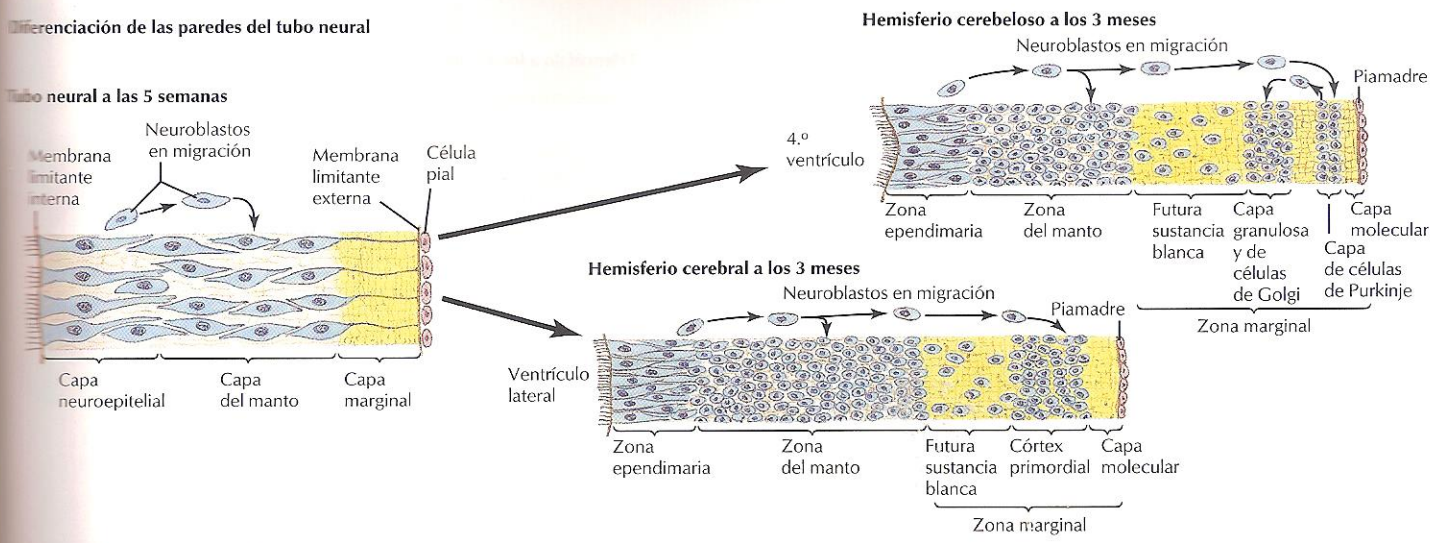

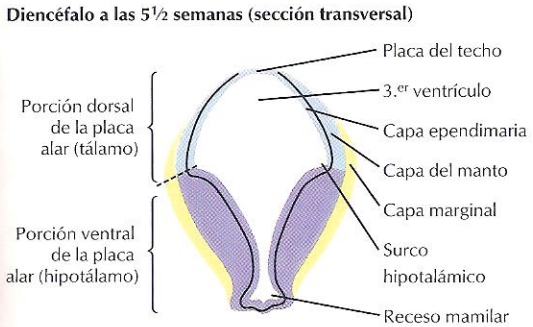

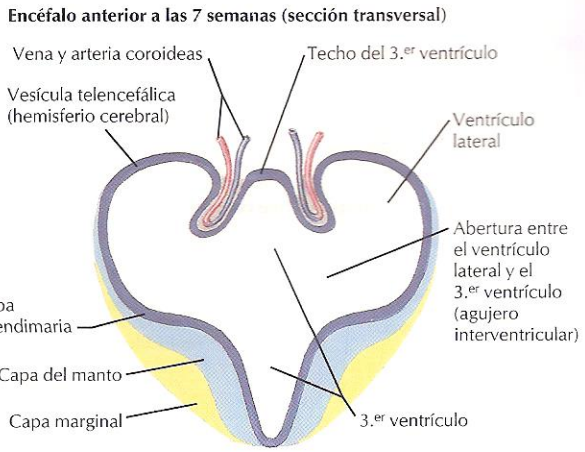

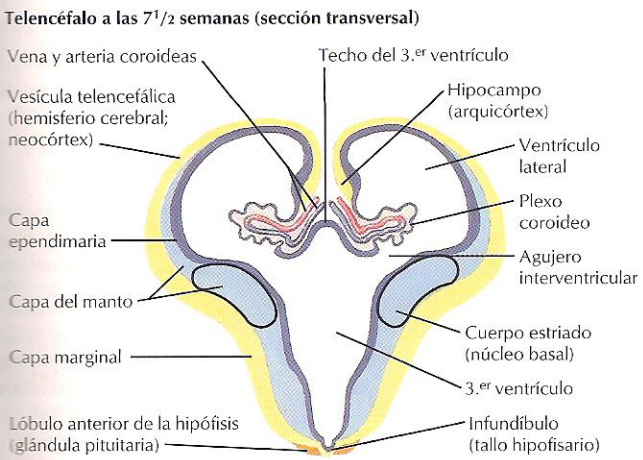



FIGURA 3.24 PARED Y VENTRÍCULOS DEL ENCÉFALO ANTERIOR

Debido al gran crecimiento evolutivo del telencéfalo del encéfalo anterior, el cerebro (neocórtex) es la parte más grande del encéfalo y domina su apariencia en la especie humana. También difiere de la organización del sistema nervioso central en la estructura histológica de la zona marginal y en consecuencia de la placa basal, el componente motor ventral del tubo neural. Los neuroblastos de las paredes embrionarias de los hemisferios cerebrales (y del cerebelo) migran más allá de la zona intermedia del manto para formar capas de sustancia gris en la zona marginal externa, cerca de la superficie de la corteza. La cavidad del tubo neural se agranda para formar los **ventrículos laterales** en los hemisferios cerebrales y el **3.er ventrículo** en el diencéfalo.

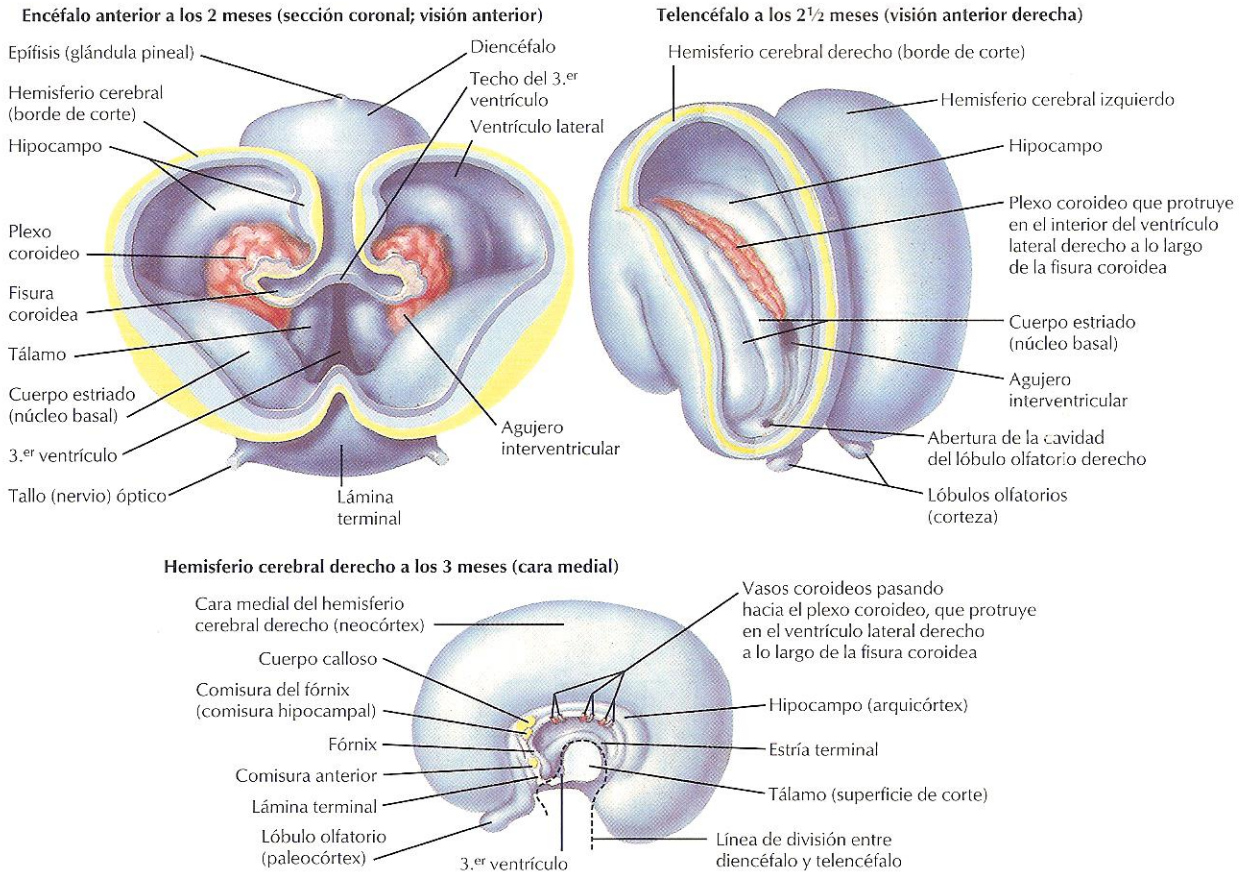

FIGURA 3.25 RELACIONES ENTRE TELENCÉFALO Y DIENCÉFALO

El diencéfalo da origen al epitálamo, tálamo e hipotálamo. El epitálamo forma la epífisis y la tela coroidea que se extiende en el techo del 3.er ventrículo. El telencéfalo cubre el diencéfalo, y los núcleos basales y la cápsula interna del telencéfalo flanquean el tálamo y el hipotálamo. La cápsula interna consiste en sustancia blanca que conecta la corteza cerebral con el tronco del encéfalo. Anterior al diencéfalo está el sistema límbico. Limbo proviene del latín «borde»; esta parte proximal de la corteza olfatoria está en la interfase estructural y funcional entre telencéfalo y diencéfalo. El plexo coroideo protruye en los ventrículos laterales para convertirse en la fuente más extensa de líquido cefalorraquídeo.

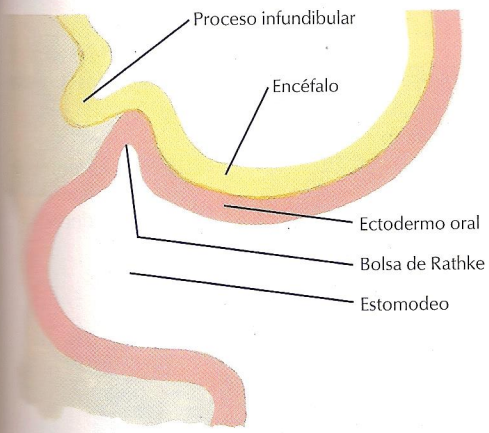

1. Inicio de la formación de la bolsa de Rathke y proceso infundibular

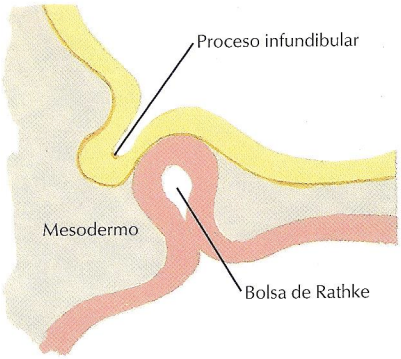

2. El cuello de la bolsa de Rathke se estrecha por crecimiento del mesodermo



3. Bolsa de Rathke «pinzada»

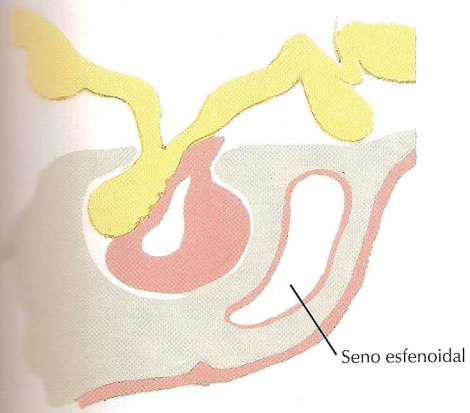

4. El segmento «pinzado» conforma el proceso neural, formando las porciones distal, intermedia y tuberal

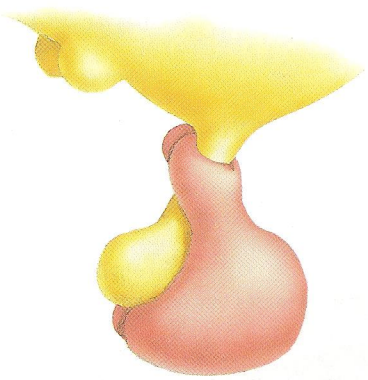

5. La porción tuberal envuelve el tallo infundibular (visión de la cara lateral)

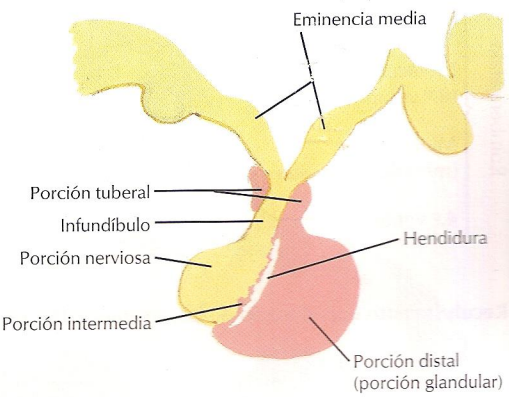

6. Estructura desarrollada

F. Netter M.D.
©IGN

HORMONAS HIPOFISARIAS

Del lóbulo anterior (porción distal)		Del lóbulo posterior (porción nerviosa)
Hormona foliculoestimulante (FSH)	Hormona estimulante del tiroides (TSH)	Vasopresina
Hormona luteinizante (LH)	Hormona adrenocorticotropa (ACTH)	Oxitocina
Prolactina	Hormona del crecimiento (GH)	

FIGURA 3.26 DESARROLLO DE LA HIPÓFISIS

La hipófisis es excepcional, ya que se desarrolla por la fusión de evaginaciones de dos primordios embrionarios completamente diferentes en estructura y función. El **lóbulo anterior** (**adenohipófisis** o **porción distal**) es una evaginación del techo del estomodeo. Abraza la base del **lóbulo posterior** o **neurohipófisis**, que es una extensión del encéfalo. El lóbulo anterior consiste en tejido glandular endocrino, que secreta sus hormonas en respuesta a productos hipotalámicos neuroendocrinos enviados al sistema venoso porta hipofisario. El lóbulo posterior consta de terminaciones nerviosas hipotalámicas especializadas que almacenan y liberan hormonas.

Sección frontal a los 36 días (ventral al surco limitante)

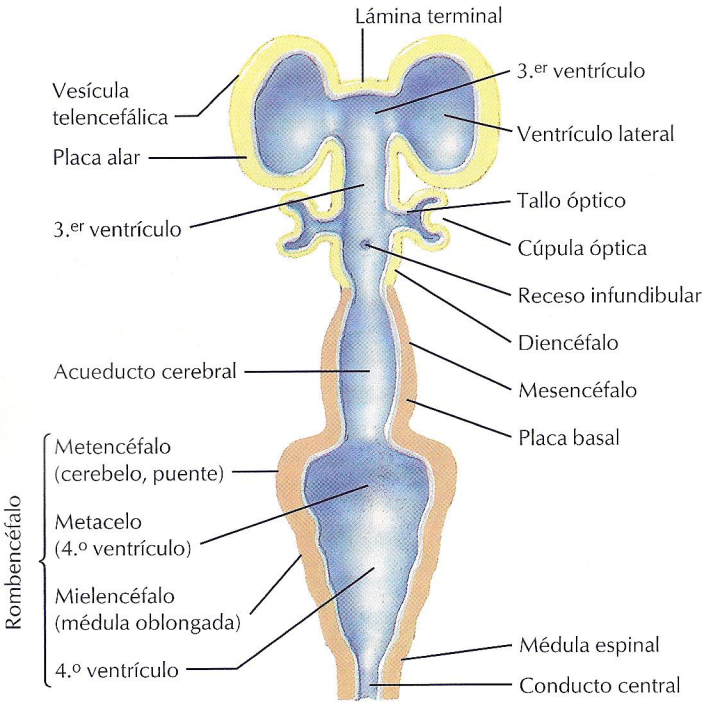

Recubrimiento ependimario de las cavidades del encéfalo a los 3 mes

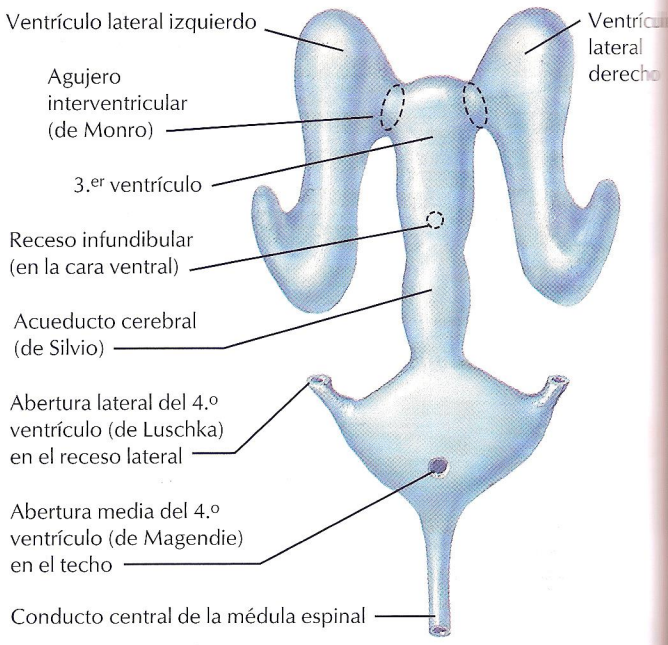

Recubrimiento ependimario de las cavidades del encéfalo a los 9 meses (nacimiento)

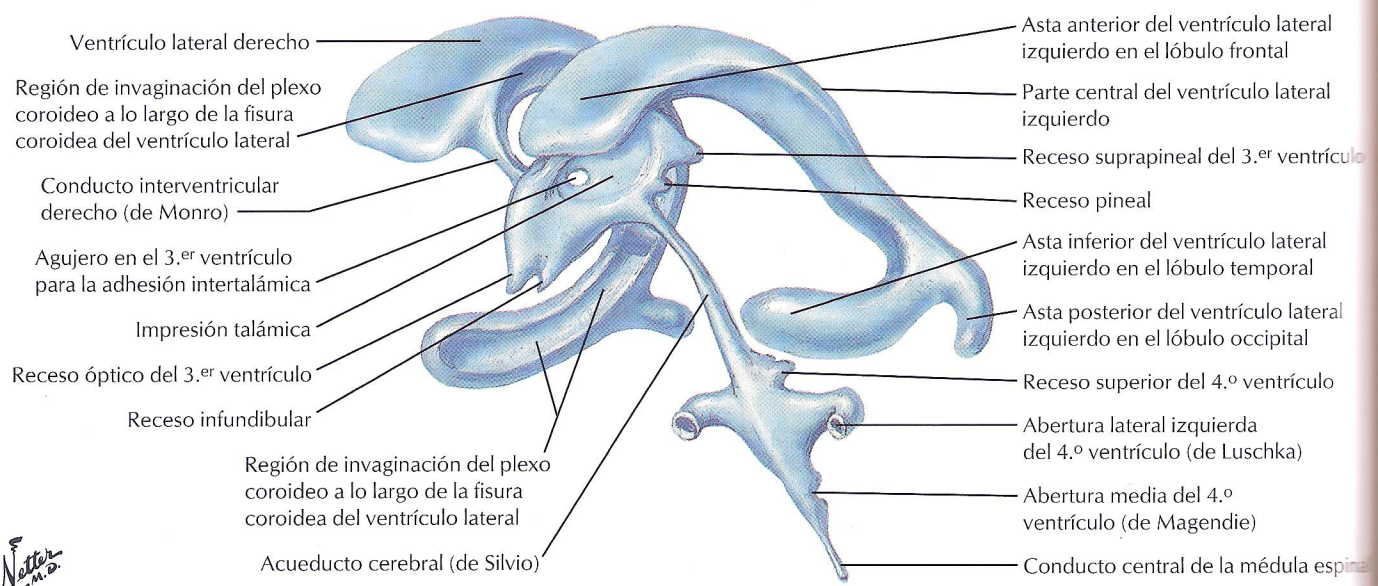

F. Netter M.D.
© ION

FIGURA 3.27 DESARROLLO DE LOS VENTRÍCULOS

La luz del tubo neural se ensancha en el encéfalo para formar los **ventrículos,** una serie de cámaras interconectadas donde se produce **líquido cefalorraquídeo (LCR).** El LCR sale del 4.º ventrículo por dos aberturas laterales **(agujeros de Luschka)** y una abertura media **(agujero de Magendie)** para irrigar el encéfalo y la médula espinal en el espacio subaracnoideo. El LCR vuelve al torrente circulatorio a través de las granulaciones aracnoideas que protruyen en el interior del seno sagital superior, un conducto venoso situado dentro de la duramadre, en la parte superior de la hoz del cerebro y a través de capilares del SNC y la piamadre.

Hidrocefalia

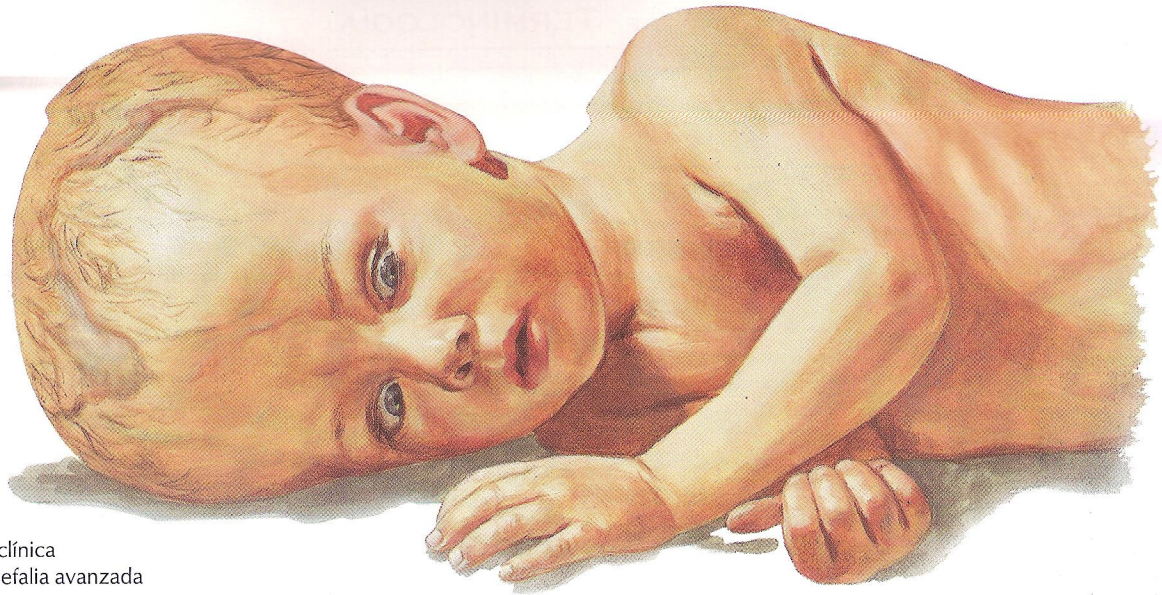

Apariencia clínica
en la hidrocefalia avanzada

Localizaciones de lesión potencial en la hidrocefalia obstructiva

1. Orificios interventriculares (de Monro)
2. Acueducto cerebral (de Silvio)
3. Aberturas laterales (de Luschka)
4. Abertura media (de Magendie)

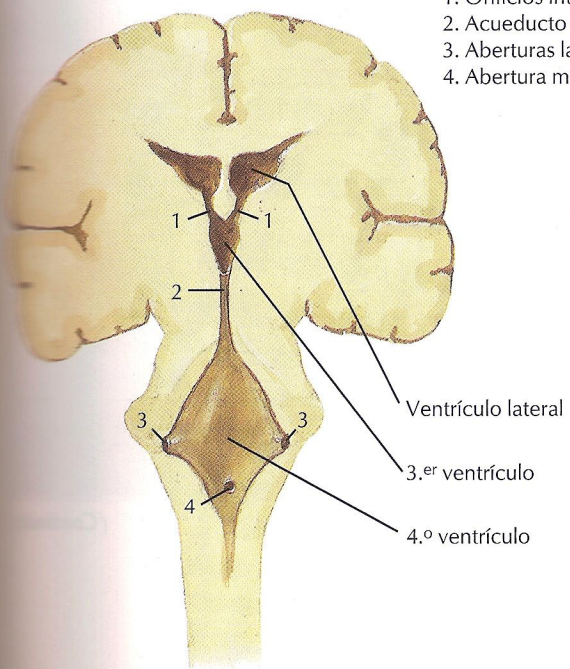

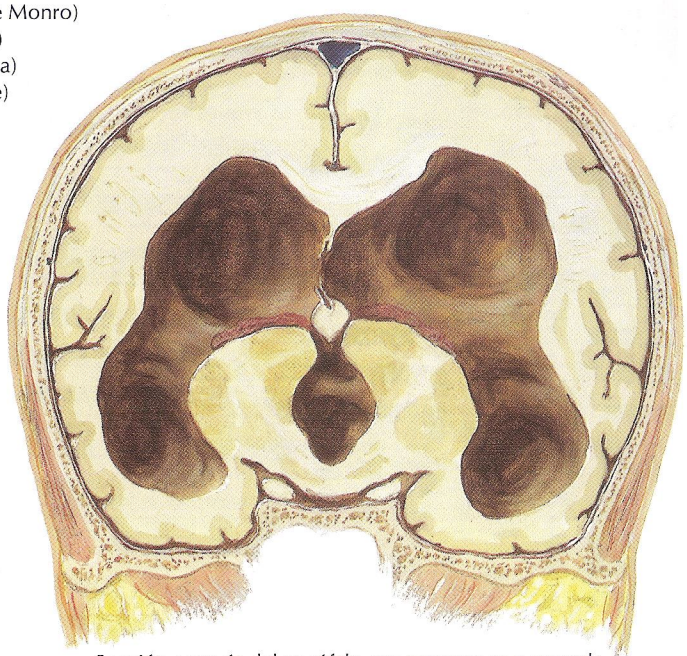

Sección a través del encéfalo que muestra una acusada dilatación de los ventrículos laterales y del 3.er ventrículo

FIGURA 3.28 DEFECTOS VENTRICULARES CONGÉNITOS

La hidrocefalia obstructiva es un tipo congénito de «agua en la cabeza». El líquido cefalorraquídeo (LCR) se acumula dentro de los ventrículos debido al bloqueo del flujo de un ventrículo a otro o de la salida del cuarto ventrículo hacia el espacio subaracnoideo. Los ventrículos agrandados comprimen el encéfalo contra el neurocráneo, el cual, en respuesta al aumento de presión, crece a un ritmo anormalmente rápido en comparación con el viscerocráneo. La hidrocefalia posnatal es causada con mayor frecuencia por la interrupción de la reabsorción del LCR hacia el torrente circulatorio a través de las granulaciones aracnoideas. El líquido se acumula en el espacio subaracnoideo que rodea el encéfalo en lugar de en los ventrículos, comprimiendo el encéfalo externamente en vez de internamente.

TERMINOLOGÍA

Conducto central	Cavidad interna del tubo neural. Disminuye en la médula espinal pero en el encéfalo forma e sistema de ventrículos interconectados que producen el líquido cefalorraquídeo.
Corteza o córtex	(Del latín, «corteza» o «concha».) Sustancia gris estratificada, externa, que cubre el encéfalo.
Cresta neural	Parte del plegamiento del tubo neural que se separa para formar los cuerpos celulares de todas las neuronas y las células de soporte fuera del sistema nervioso central. También da origen a la piamadre, la aracnoides y el mesénquima de la cabeza que formará hueso, músculos y tejido conectivo.
Dermatoma	Área de piel inervada por una pareja de nervios espinales.
Dermatomo	Parte de un somito que da origen a la dermis inervada por un nervio espinal.
Esplacnopleura	Mesodermo de la placa lateral junto con endodermo, que forma la pared de los órganos viscerales y sus mesenterios de suspensión.
Fibra nerviosa	Prolongación larga de una neurona envuelta por una vaina de tejido conectivo del endoneuro.
Ganglio	(Del latín, «hinchazón» o «nódulo».) Un conjunto de cuerpos de neuronas somáticas (sensitivas) o autónomas en el sistema nervioso periférico.
Glía	(Del griego, «cola».) Células de soporte del sistema nervioso central, que incluyen astrocitos, oligodendrocitos, microglía y células ependimarias.
Nervio	Conjunto de prolongaciones neuronales envueltas por una vaina de tejido conectivo del epineuro en el sistema nervioso periférico.
Neurotransmisor	Sustancia química que transmite un impulso eléctrico de una neurona a otra en la sinapsis, la estrecha hendidura existente entre neuronas. También ejerce su acción sobre el músculo, epitelio glandular y así sucesivamente en el extremo de un nervio.
Nódulo de Ranvier	Hendiduras entre las células de Schwann a lo largo de las fibras nerviosas mielínicas.
Núcleo	Pequeña porción de sustancia gris en el tronco del encéfalo en la que se localizan cuerpos neuronales con funciones específicas.
Perineuro	Vaina alrededor de haces de prolongaciones neuronales en los nervios periféricos, que posee propiedades epiteliales, contráctiles y del tejido conectivo.
Placa neural	Engrosamiento del ectodermo en el disco embrionario bilaminar que da origen a todo el sistema nervioso.

(Continú

TERMINOLOGÍA (CONT.)

Plexo	(Del latín, «trenzado».) Redes de interconexión de nervios (o vasos) periféricos.
Plexo de Auerbach	Parte del sistema nervioso entérico; es un plexo autónomo con ganglios en el músculo liso de la pared del tracto gastrointestinal.
Plexo de Meissner	Parte del sistema nervioso entérico; es un plexo autónomo con ganglios en la submucosa de la pared del tracto gastrointestinal.
Rombómeros	Segmentación del encéfalo posterior relacionada con el patrón de segmentación/expresión de genes homeóticos (principalmente genes *Hox*).
Sistema nervioso central	Plexo nervioso autónomo en las paredes del tracto gastrointestinal.
Sistema nervioso entérico	Encéfalo y médula espinal.
Sistema nervioso periférico	Todos los nervios craneales, espinales y autónomos que se encuentran en los tejidos corporales fuera del encéfalo y médula espinal (sistema nervioso central).
Somatopleura	Mesodermo de la placa lateral junto con ectodermo de superficie, que son la base de los huesos, músculos estriados, piel y tejido conectivo de la pared corporal.
Somitómeros	Primera evidencia de la segmentación de las columnas paraaxiales en el proceso de formación de los somitos. En la cabeza nunca se separan completamente en bloques somíticos diferenciados y mantienen el término de *somitómeros*.
Somitos	Bloques epiteliales de mesodermo que flanquean la notocorda y se desarrollan a partir de las columnas paraaxiales del mesodermo. Formarán huesos, músculos y tejido conectivo.
Surco limitante	Surco bilateral en el conducto central que divide el tubo neural en placa alar dorsal (sensitiva) y placa basal ventral (motora).
Sustancia blanca	Tejido del sistema nervioso central constituido por numerosas prolongaciones neuronales que se extienden desde los cuerpos celulares situados en la sustancia gris.
Sustancia gris	Tejido del sistema nervioso central en el que predominan los cuerpos celulares, en contraste con la sustancia blanca, que consta de prolongaciones celulares.
Tela coroidea	(Del griego, «membrana semejante a una tela».) Capas vasculares de piamadre y epéndimo en las paredes de los ventrículos que producen líquido cefalorraquídeo.
Tubo neural	Tubo derivado del ectodermo de superficie que da origen al encéfalo y a la médula espinal (sistema nervioso central) y a todos los cuerpos neuronales de éstos.

(Continúa)

CAPÍTULO 4

SISTEMA CARDIOVASCULAR

PRIMORDIOS CARDÍACOS

Mesodermo cardiogénico en el extremo craneal del disco embrionario. La mayor parte es mesodermo esplácnico de la línea primitiva. El mesodermo de las porciones de salida del corazón es mesodermo craneal de la cresta neural y columnas paraaxiales.

RESUMEN

El sistema cardiovascular es el primero que entra en funcionamiento. El corazón se origina como un tubo primitivo con ondas peristálticas de contracción que se activan a partir del día 22. La sangre circula por el interior del embrión, placenta y saco vitelino. El tubo cardíaco único se divide en cuatro cámaras, con una salida sistémica en el lado izquierdo y otra pulmonar en el lado derecho. La circulación pulmonar es mínima, ya que el intercambio gaseoso se produce en la placenta y la vía aérea está llena de líquido amniótico. La sangre se desvía de los pulmones no funcionales mediante dos derivaciones temporales, una entre los atrios o aurículas (agujero oval) y otra entre el tronco pulmonar y el arco de la aorta (conducto arterioso). El sistema circulatorio fetal está diseñado para adoptar el patrón adulto con la primera respiración.

CRONOLOGÍA

Escala de tiempo prenatal (meses)

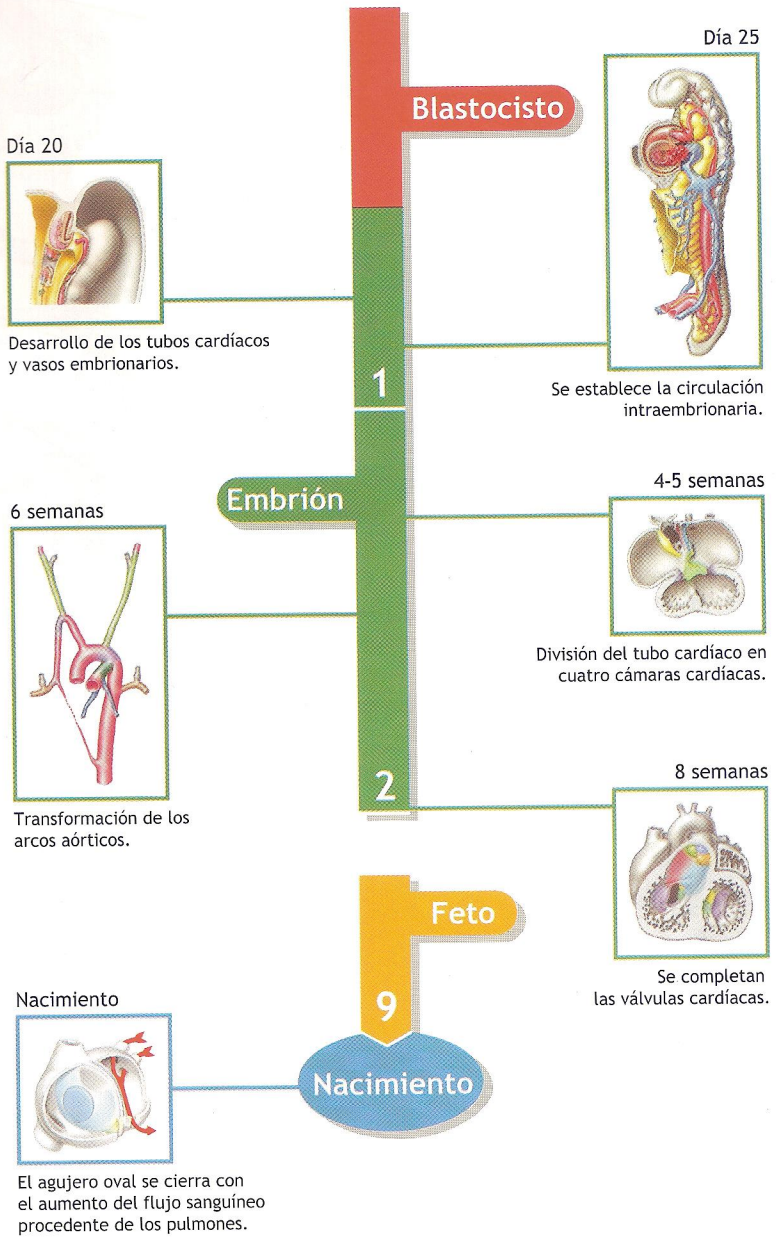

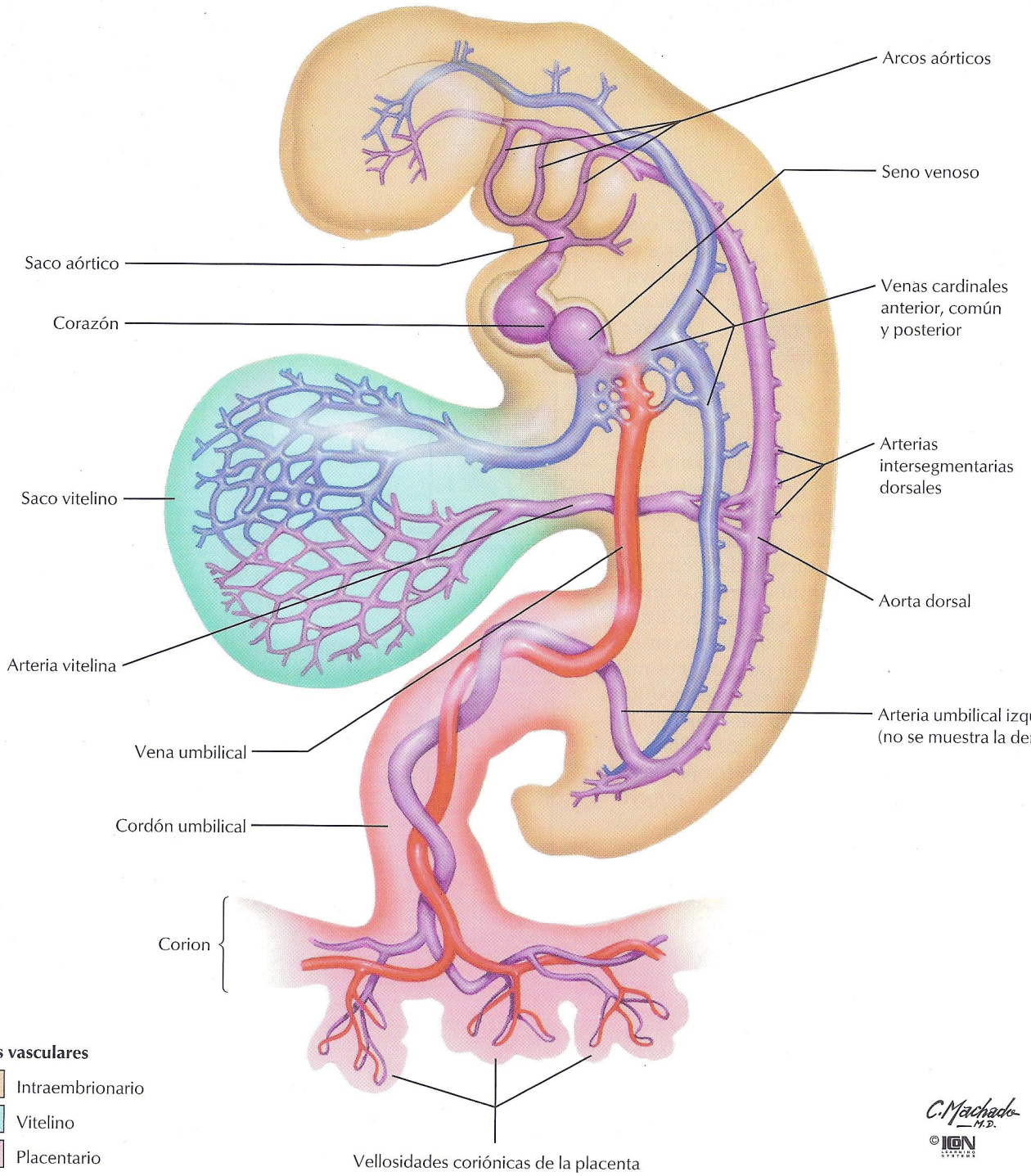

FIGURA 4.1 SISTEMAS VASCULARES INICIALES

Hacia el final de la 3.ª semana se establece la circulación sanguínea en el interior del embrión, la placenta y el saco vitelino. El oxígeno y los nutrientes derivados de la sangre materna en la placenta penetran en el embrión a través de las venas umbilicales. Las arterias intraembrionarias primarias son las aortas dorsales, las arterias intersegmentarias entre los somitos y los arcos aórticos arteriales de los arcos faríngeos situados en la cabeza y cuello del embrión. El sistema de venas cardinales transporta sangre venosa embrionaria hacia el corazón, donde se mezcla con la sangre de las venas umbilicales. El saco vitelino no es una fuente primaria de nutrición, como ocurre en los animales ovíparos, pero es importante como primera fuente de células sanguíneas, las cuales se incorporan a la circulación embrionaria por vía de las venas vitelinas.

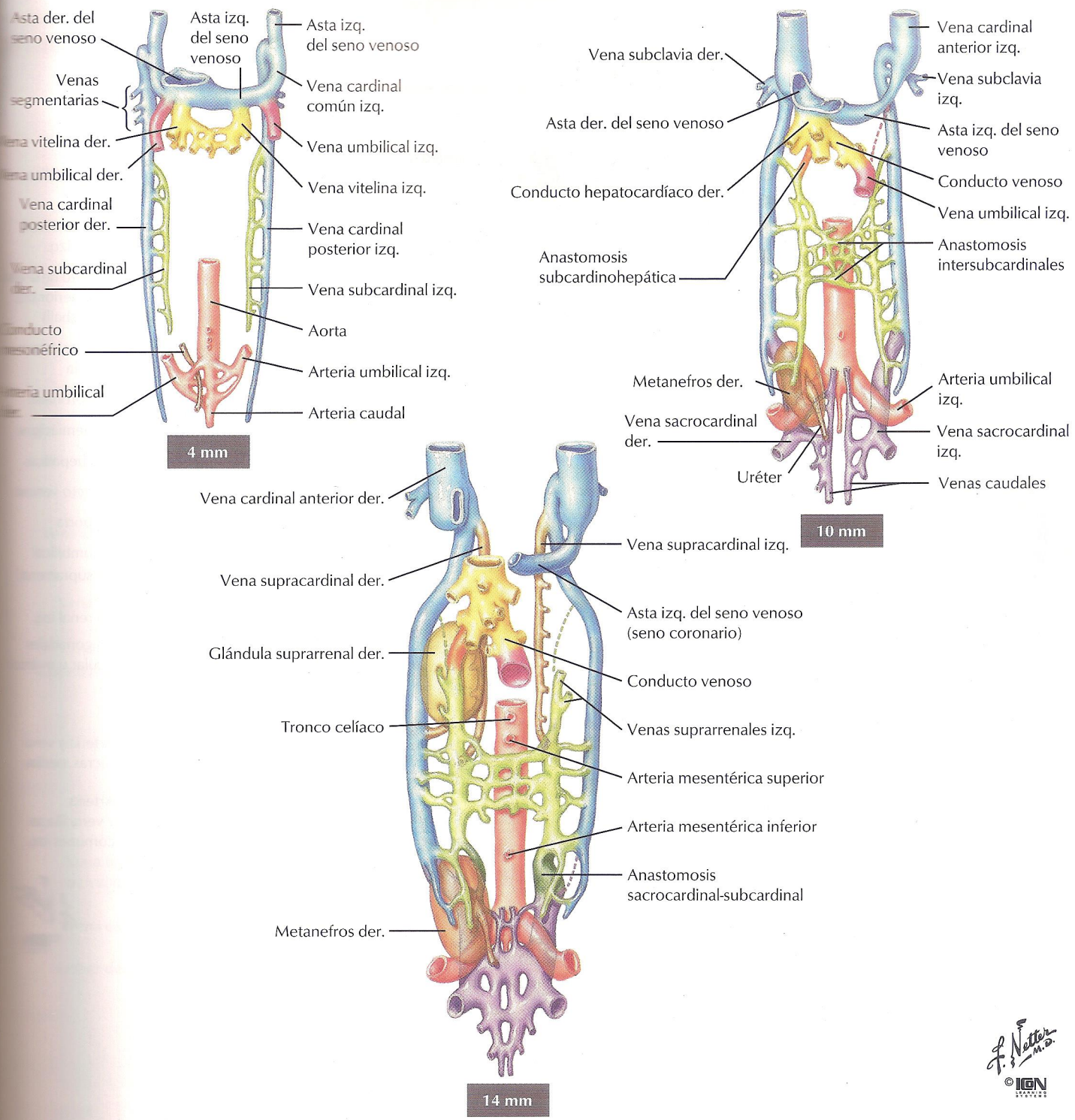

FIGURA 4.2 DESARROLLO INICIAL DE LOS SISTEMAS CARDINALES

Las venas cardinales, subcardinales y supracardinales se desarrollan e interconectan en una secuencia temporal, formando el **sistema venoso intraembrionario.** Las venas cardinales anteriores se convierten en las venas craneales al corazón. Las venas supracardinales se relacionan con el crecimiento tardío de la pared torácica. Los sucesos principales ocurren en el abdomen, donde las venas cardinales posteriores izquierda y derecha desaparecen, por lo que la sangre de la mitad inferior del embrión se desvía hacia las venas subcardinales. La vena subcardinal derecha se conectará con el corazón a través del segmento más proximal de la vena vitelina derecha, que está formando el segmento intrahepático de la vena cava inferior, las venas hepáticas y la vena porta hepática.

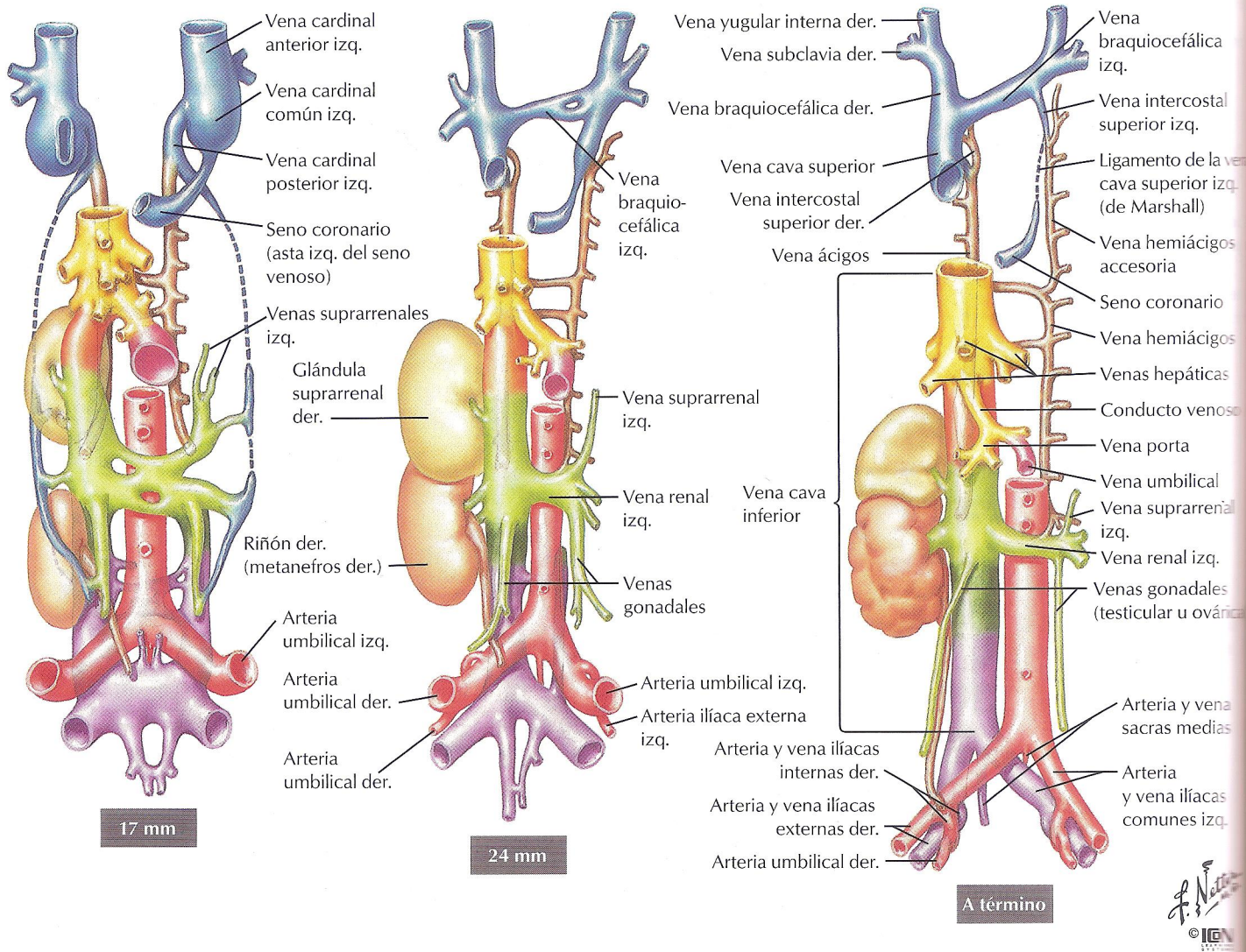

FIGURA 4.3 TRANSFORMACIÓN EN EL PATRÓN POSNATAL

La sangre de la pelvis y del miembro inferior converge hacia las venas ilíacas comunes en desarrollo. Cuando las venas cardinales posteriores disminuyen de tamaño, las **venas subcardinales** conectan con las venas ilíacas comunes, aumentando mucho de tamaño en el lado derecho para formar la **porción inferior de la vena cava inferior.** También forman las **venas renales y gonadales.** Las venas vitelinas dan origen a la porción superior, intrahepática, de la vena cava inferior. Las venas de las vísceras abdominales están relacionadas con las venas vitelinas proximales, dada la continuidad endodérmica del saco vitelino y el intestino medio. En el lado derecho, la porción subcardinal de la vena cava inferior se une a la circulación portal y hepática mediante anastomosis con las venas vitelinas.

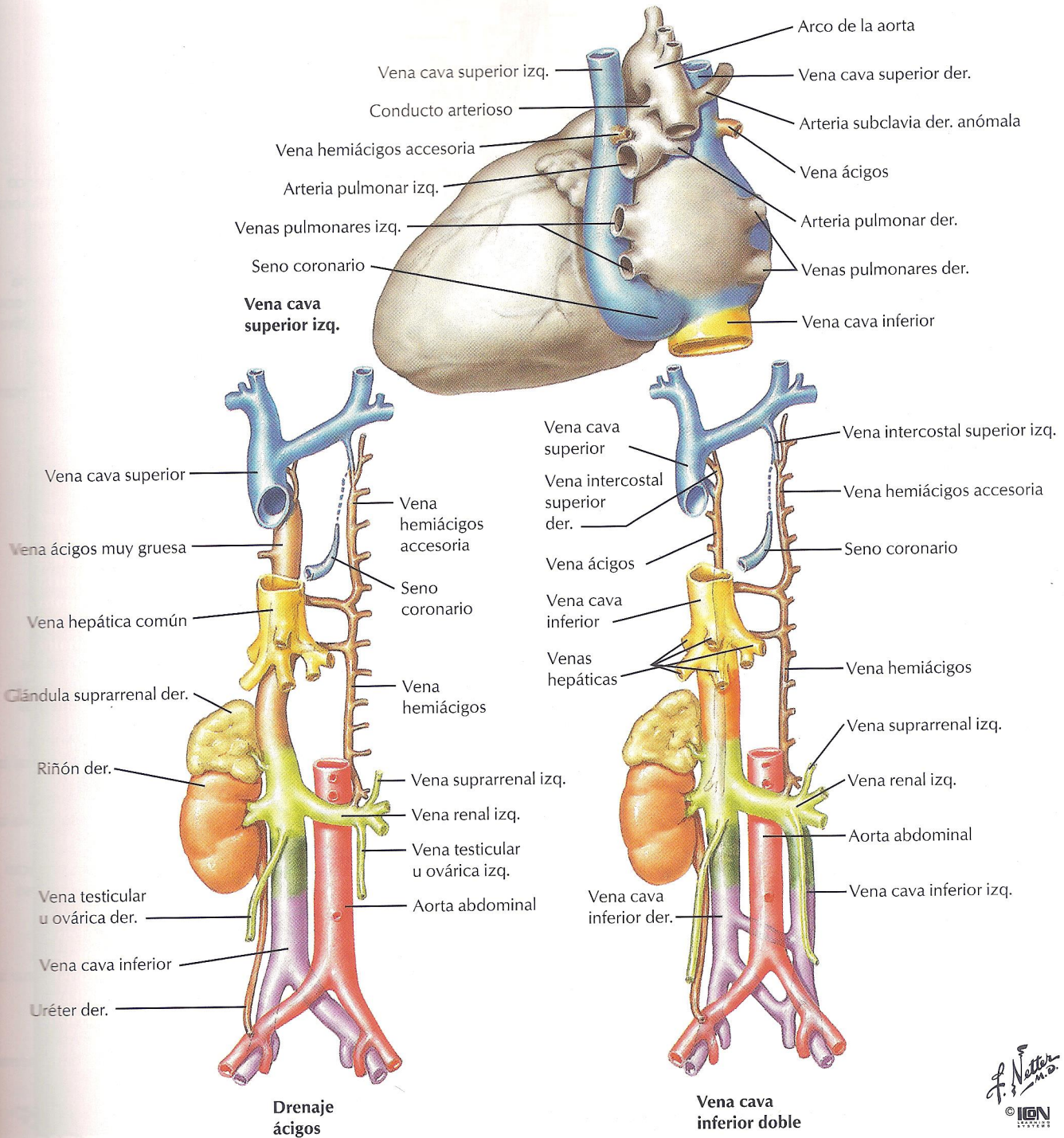

FIGURA 4.4 ANOMALÍAS VENOSAS

Los sistemas de venas cardinales se originan como pares de venas de tamaño similar. Más adelante, en el desarrollo fetal, predomina el lado derecho en forma de venas cavas superior e inferior y venas relacionadas. La naturaleza bilateral de las venas puede persistir como una vena cava superior doble (ilustración superior), una vena cava inferior doble (ilustración inferior derecha) o ambas. La complicada secuencia del desarrollo venoso puede provocar conexiones anormales. Por ejemplo, si falla el desarrollo de la anastomosis entre las venas subcardinal y vitelina, la porción inferior de la vena cava inferior continúa como vena ácigos, y la vena cava inferior penetra en el atrio derecho transportando sangre sólo del intestino por vía de las venas hepáticas y vena porta hepática (ilustración inferior izquierda).

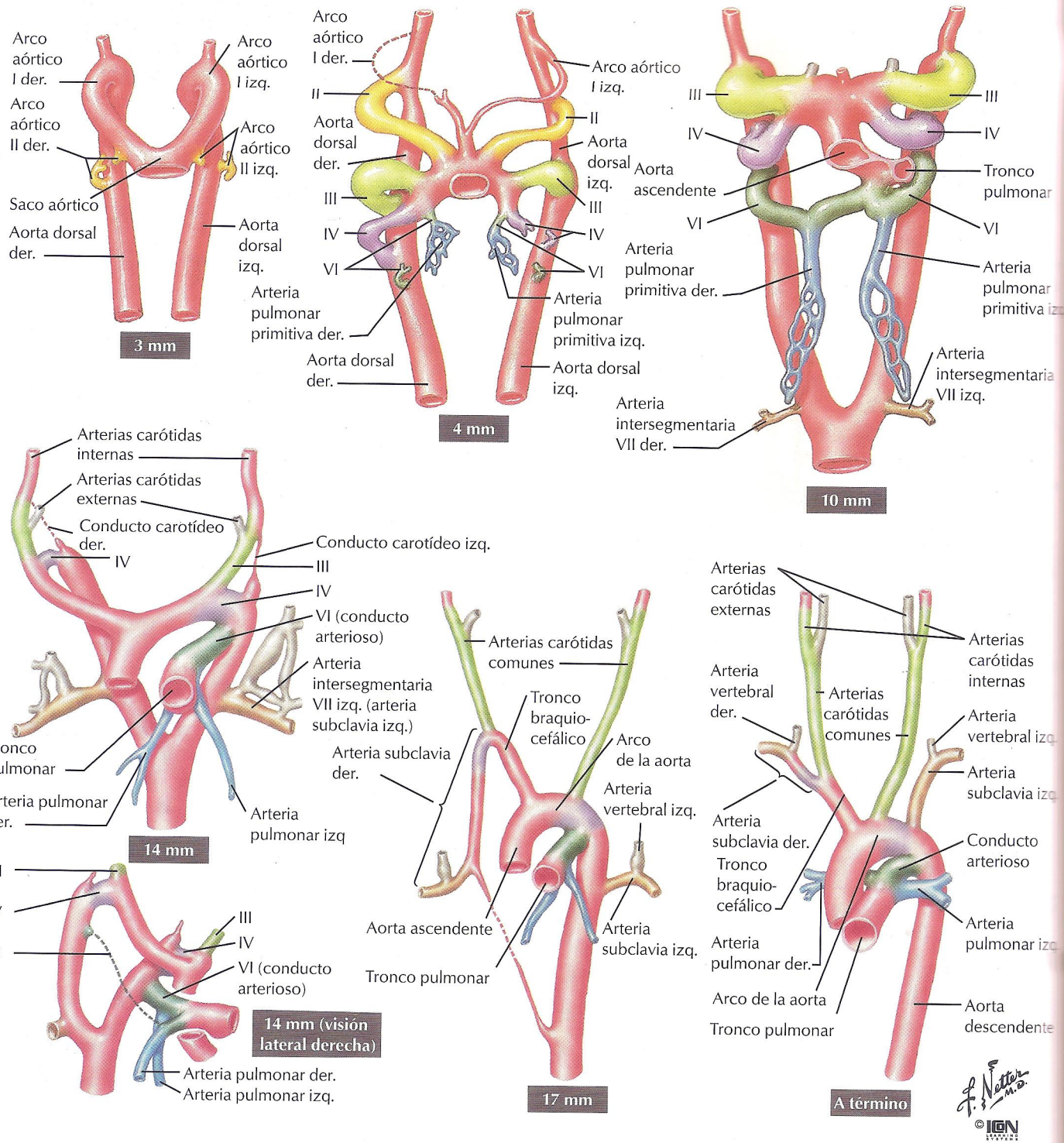

FIGURA 4.5 ARTERIAS DE LOS ARCOS AÓRTICOS

Al final de la 4.ª semana, la sangre fluye desde el corazón primitivo hacia los tejidos por una serie de arterias pares que atraviesan el mesodermo de los arcos faríngeos que flanquean el intestino anterior. Se conectan con las aortas dorsales izquierda y derecha, que se fusionan en una única aorta dorsal caudalmente a los arcos faríngeos. La aorta dorsal derecha desaparece cuando los arcos aórticos se transforman adoptando el patrón adulto durante la 6.ª semana.

Principales derivados de los arcos aórticos:

1.er arco: La mayor parte desaparece pero contribuye a formar las arterias maxilares

2.º arco: La mayor parte desaparece

3.er arco: Arterias carótidas comunes e internas

4.º arco: Arteria subclavia derecha y parte del arco de la aorta

6.º arco: Conducto arterioso y porciones proximales de las arterias pulmonares

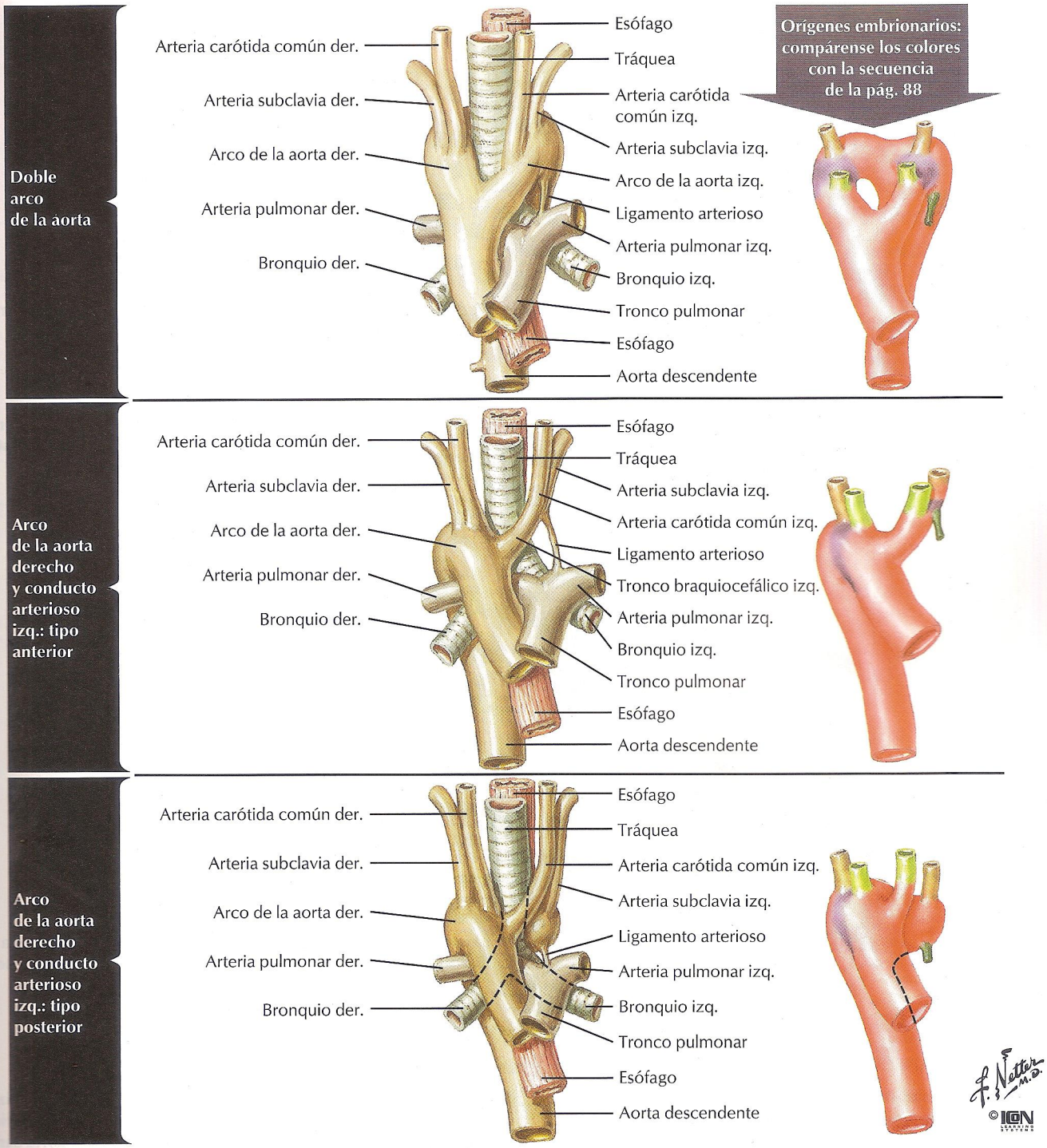

FIGURA 4.6 ANOMALÍAS DE LOS ARCOS AÓRTICOS

Un doble arco de la aorta aparece cuando se mantiene la conexión inicial entre el saco aórtico y los arcos aórticos en el lado derecho (ilustración superior). Un arco de la aorta derecho se forma cuando esta conexión persiste mientras degenera el arco que forma la aorta ascendente en el lado izquierdo. Se muestran dos variaciones de un arco de la aorta derecha: una con la arteria subclavia izquierda pasando por delante de la tráquea (ilustración central) y otra pasando por detrás de ésta (ilustración inferior).

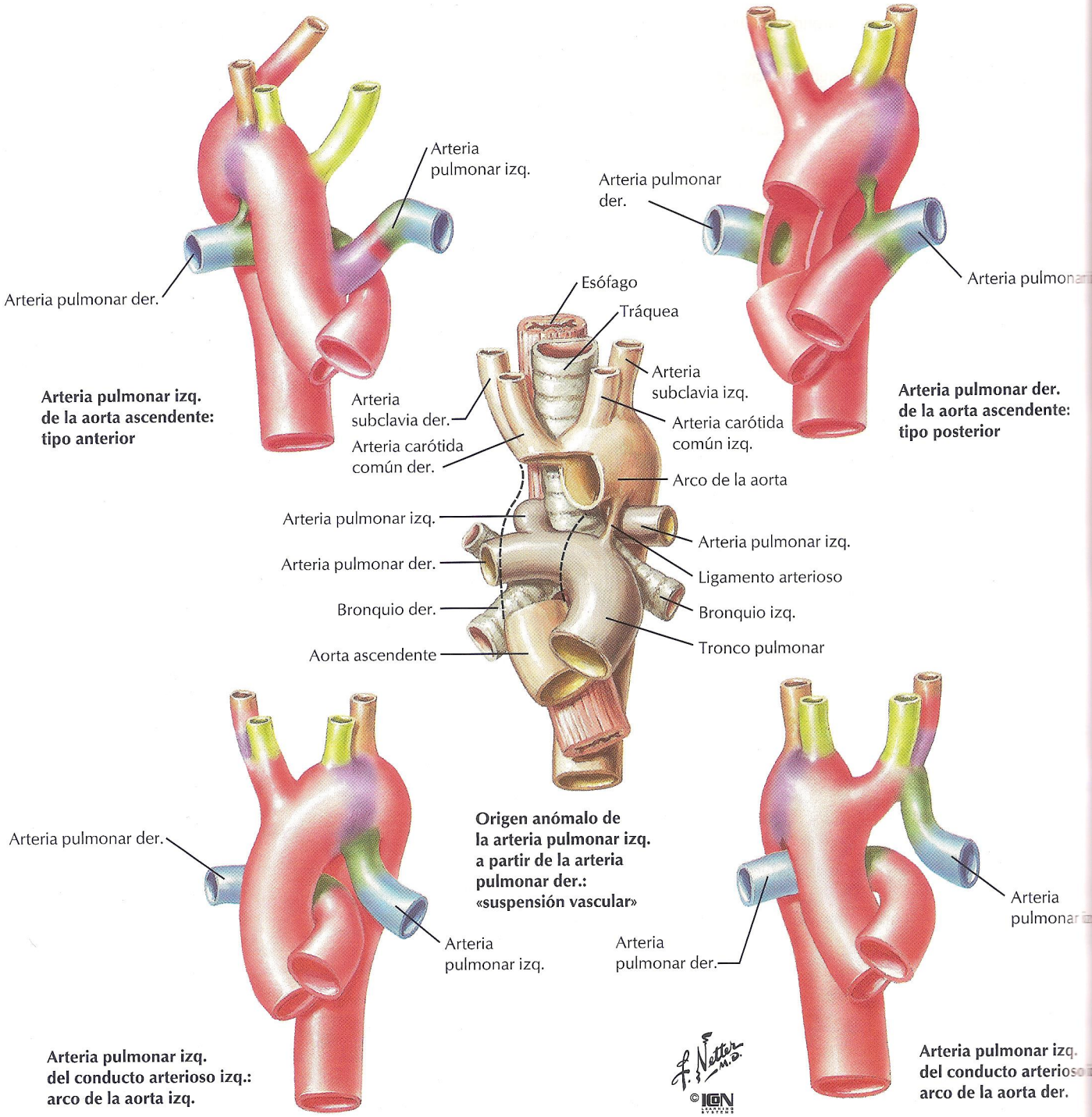

FIGURA 4.7 ORÍGENES ANÓMALOS DE LAS ARTERIAS PULMONARES

La secuencia de transformación de los arcos aórticos es compleja, y existen muchas posibilidades de interrupción del proceso. Las arterias pulmonares y el conducto arterioso se desarrollan a partir del par de arcos aórticos más caudales (sextos), de manera que la división del tronco arterioso en aorta ascendente y tronco pulmonar puede afectar a sus conexiones. Se muestran aquí ejemplos de una arteria pulmonar originándose en la aorta ascendente, en un arco de la aorta derecho, en el extremo inferior del conducto arterioso y en la arteria pulmonar opuesta.

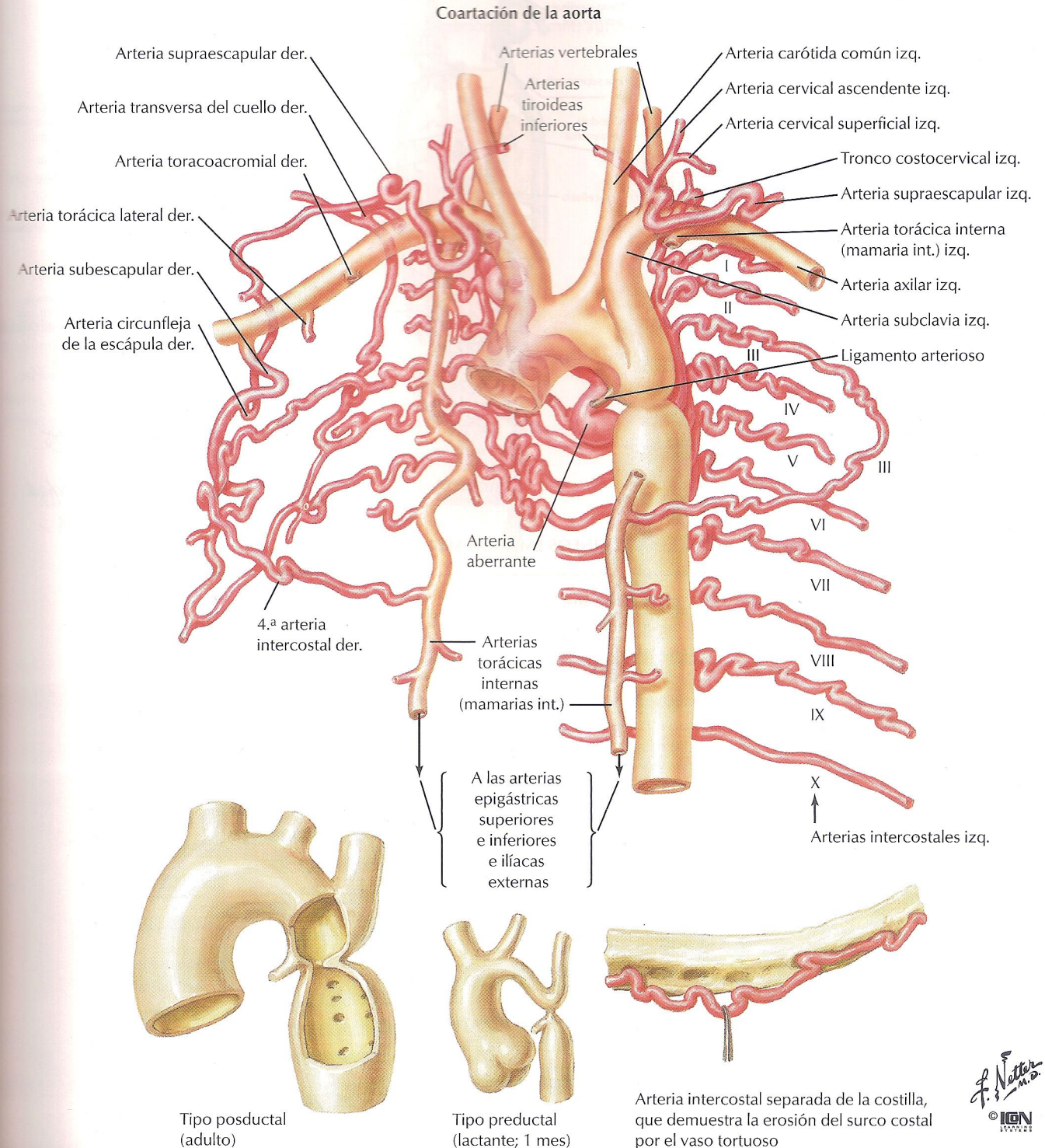

FIGURA 4.8 ARTERIAS INTERSEGMENTARIAS Y COARTACIÓN DE LA AORTA

Coartación de la aorta es un estrechamiento congénito que se produce cerca de la entrada del conducto arterioso. La sangre fluye a través de dos vías colaterales por las arterias torácicas internas para alcanzar la parte inferior del cuerpo mediante: *a)* las arterias epigástricas superiores e inferiores hacia las arterias ilíacas externas, y *b)* las arterias intercostales con flujo retrógrado hacia la aorta torácica. Las arterias intercostales se muestran dilatadas y tortuosas debido al aumento de la presión y flujo sanguíneos. La mayoría de las arterias somáticas del tronco se desarrollan, al menos en parte, a partir de las **arterias intersegmentarias** de la aorta dorsal. Pasan entre cada somito y contribuyen a formar las arterias vertebrales, subclavias, intercostales, lumbares, ilíacas comunes y sacras laterales.

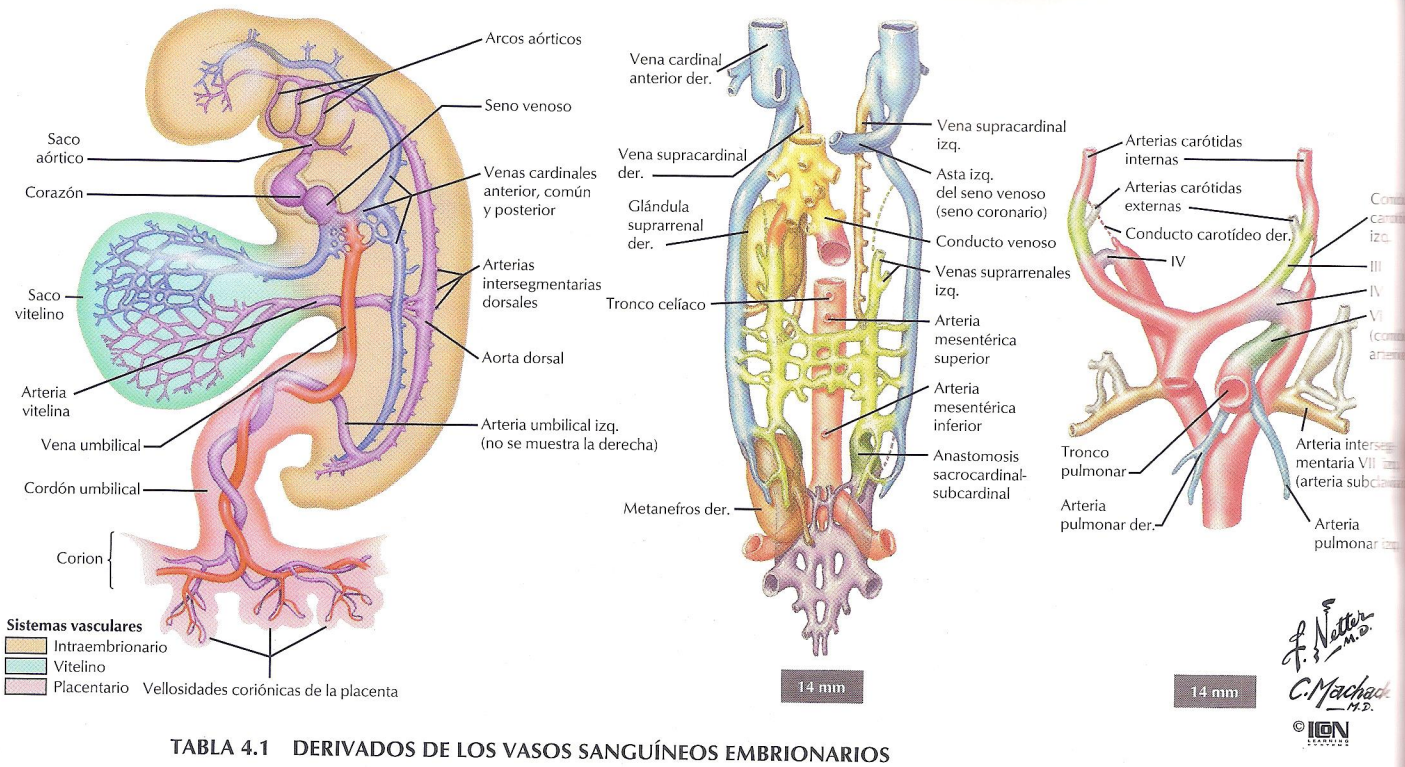

TABLA 4.1 DERIVADOS DE LOS VASOS SANGUÍNEOS EMBRIONARIOS

Vasos embrionarios	Principales derivados
1.os arcos aórticos	Parte de las arterias maxilares
3.os arcos aórticos	Arterias carótidas comunes e internas
4.os arcos aórticos	Arteria subclavia derecha; parte del arco de la aorta
6.os arcos aórticos	Conducto arterioso; arterias pulmonares proximales
Arterias intersegmentarias	Arterias intercostales Arterias lumbares Arterias ilíacas comunes Partes de las arterias vertebrales, subclavias y sacras laterales
Arterias umbilicales	Ligamentos umbilicales mediales en la cara interna de la pared abdominal
Vena umbilical	Ligamento redondo del hígado
Arterias vitelinas	Tronco celíaco Arteria mesentérica superior Arteria mesentérica inferior
Venas vitelinas	Sistema porta hepático Venas hepáticas Segmento intrahepático de la vena cava inferior
Venas cardinales anteriores	Vena cava superior Venas braquiocefálicas Venas yugulares internas
Venas subcardinales (y anastomosis entre los sistemas)	Porción inferior de la vena cava inferior Venas renales y suprarrenales Venas gonadales
Venas supracardinales	Sistema de venas ácigos Segmento de la vena cava inferior entre los riñones y el hígado

FIGURA 4.9 RESUMEN DE LOS DERIVADOS DE LOS VASOS SANGUÍNEOS EMBRIONARIOS

Los vasos umbilicales se convierten en ligamentos fibrosos. El desarrollo de los vasos gastrointestinales de la circulación vitelina refleja la íntima relación entre el saco vitelino y el tubo intestinal endodérmicos. Las venas craneales al corazón provienen de las venas cardinales anteriores. Las venas por debajo del hígado (porción inferior de la vena cava inferior, renales, gonadales) se desarrollan a partir del sistema venoso subcardinal, mientras que las venas de la pared torácica se originan de las venas supracardinales. Los arcos aórticos arteriales forman las arterias comprendidas entre las arterias maxilares en la cabeza (primeros arcos) y las arterias pulmonares con ducto arterioso en el mediastino (sextos arcos). A medio camino entre éstas se encuentran las arterias carótidas comunes, que se desarrollan de los terceros arcos aórticos.

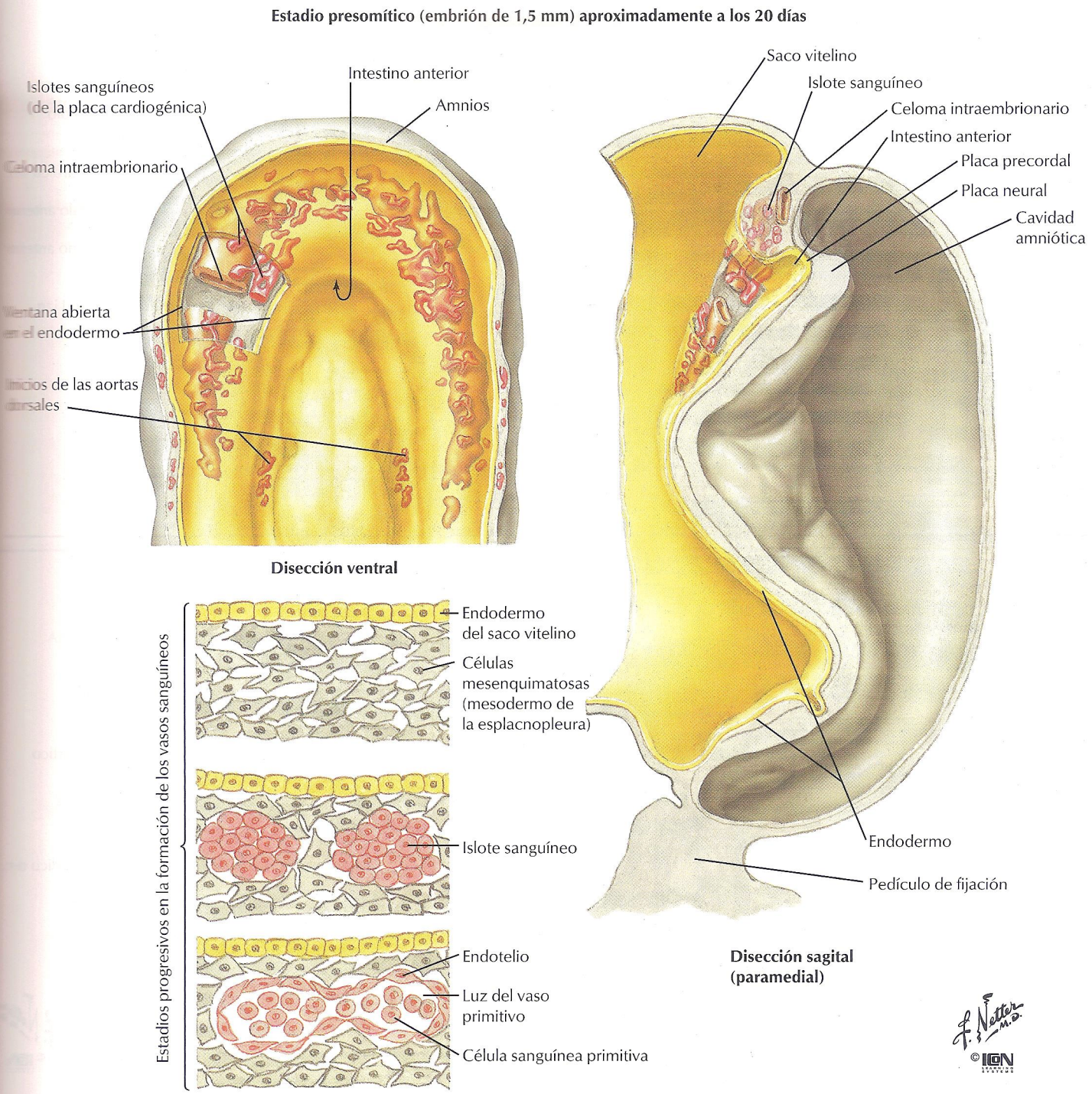

FIGURA 4.10 FORMACIÓN DE VASOS SANGUÍNEOS

Los vasos sanguíneos aparecen primero cerca del celoma intraembrionario, en los mesodermos cardiogénico y de la placa lateral, y en el mesodermo extraembrionario del saco vitelino y del pedículo de fijación. El mesénquima se condensa en cordones de células interconectadas que se cavitan para formar la luz vascular. Algunas células mesenquimatosas permanecen dentro de la luz para diferenciarse en células sanguíneas primitivas hacia el final de la 3.ª semana. El saco vitelino y el alantoides son las primeras fuentes de células sanguíneas embrionarias. El hígado y el bazo fetales intervienen sobre esta función, con hemopoyesis posnatal que se produce primariamente en la médula ósea.

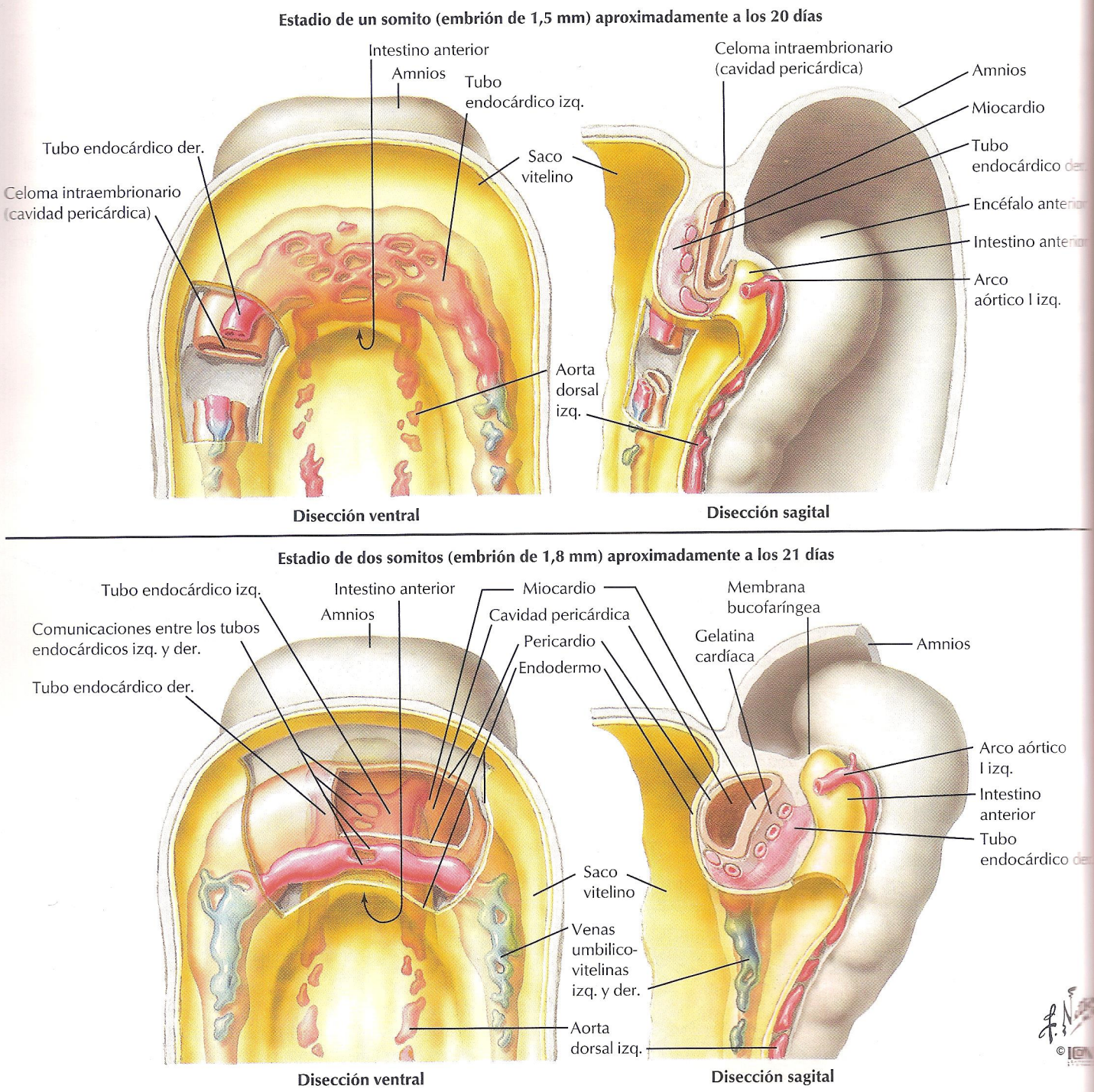

FIGURA 4.11 FORMACIÓN DE LOS TUBOS CARDÍACOS IZQUIERDO Y DERECHO

Los espacios vasculares se funden en los tubos cardíacos izquierdo y derecho que empiezan a comunicarse entre sí en la línea media. El mesodermo cardiogénico adyacente a los tubos cardíacos se diferencia en una capa de tejido conectivo semejante a una gelatina rodeada por una capa de células musculares (miocardio). Ventral a los tubos cardíacos, el mesodermo cardiogénico forma una cavidad que se continúa a ambos lados con el celoma intraembrionario en la placa lateral mesodérmica. Al inicio de la 4.ª semana, ondas peristálticas de contracción mueven sangre a través de los tejidos embrionarios por medio de los arcos aórticos arteriales que rodean el intestino anterior, las aortas dorsales izquierda y derecha y los vasos embrionarios en desarrollo.

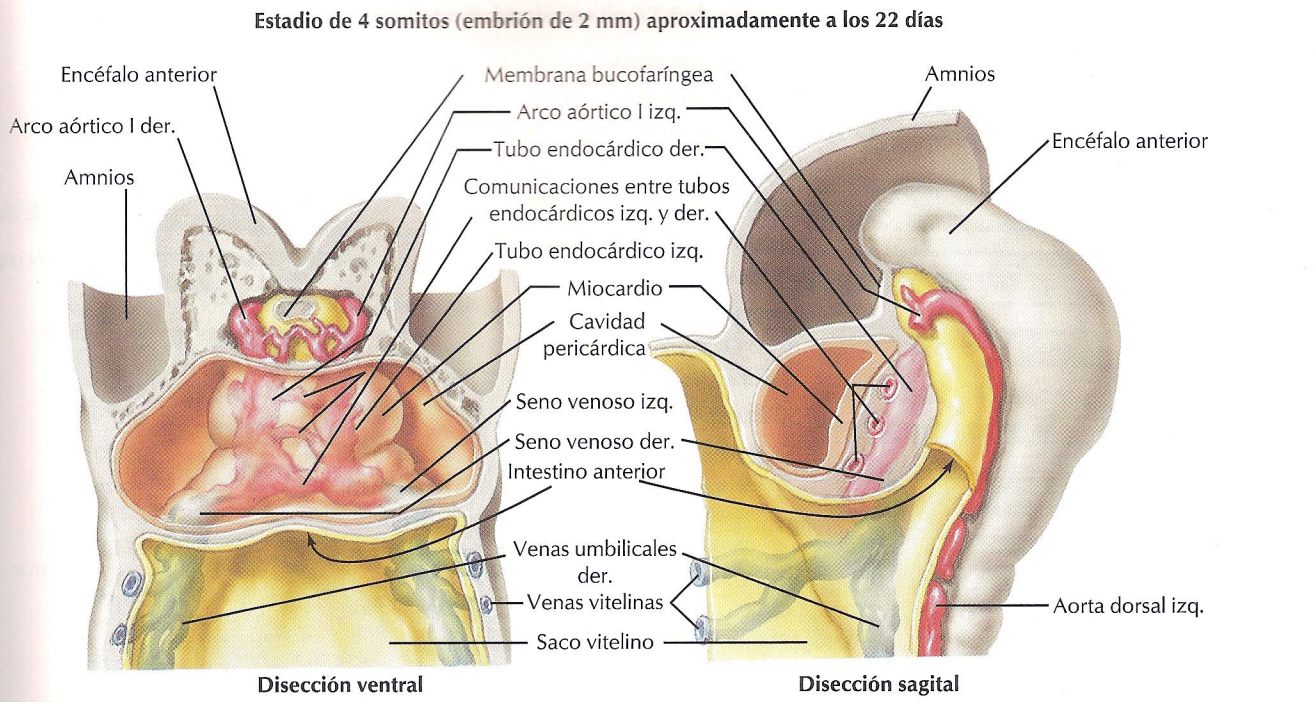

FIGURA 4.12 FORMACIÓN DE UN TUBO CARDÍACO ÚNICO

Los tubos cardíacos izquierdo y derecho se fusionan en un tubo epitelial único rodeado por una capa acelular de **gelatina cardíaca** y una **capa de revestimiento** que forma el músculo cardíaco **(miocardio).** El tubo engrosado penetra en el celoma (cavidad) pericárdico primitivo, encontrándose suspendido por un mesenterio, el **mesocardio dorsal.** Las células epiteliales del mesodermo cardíaco en seno venoso migran por encima del miocardio para formar el epicardio (pericardio visceral).

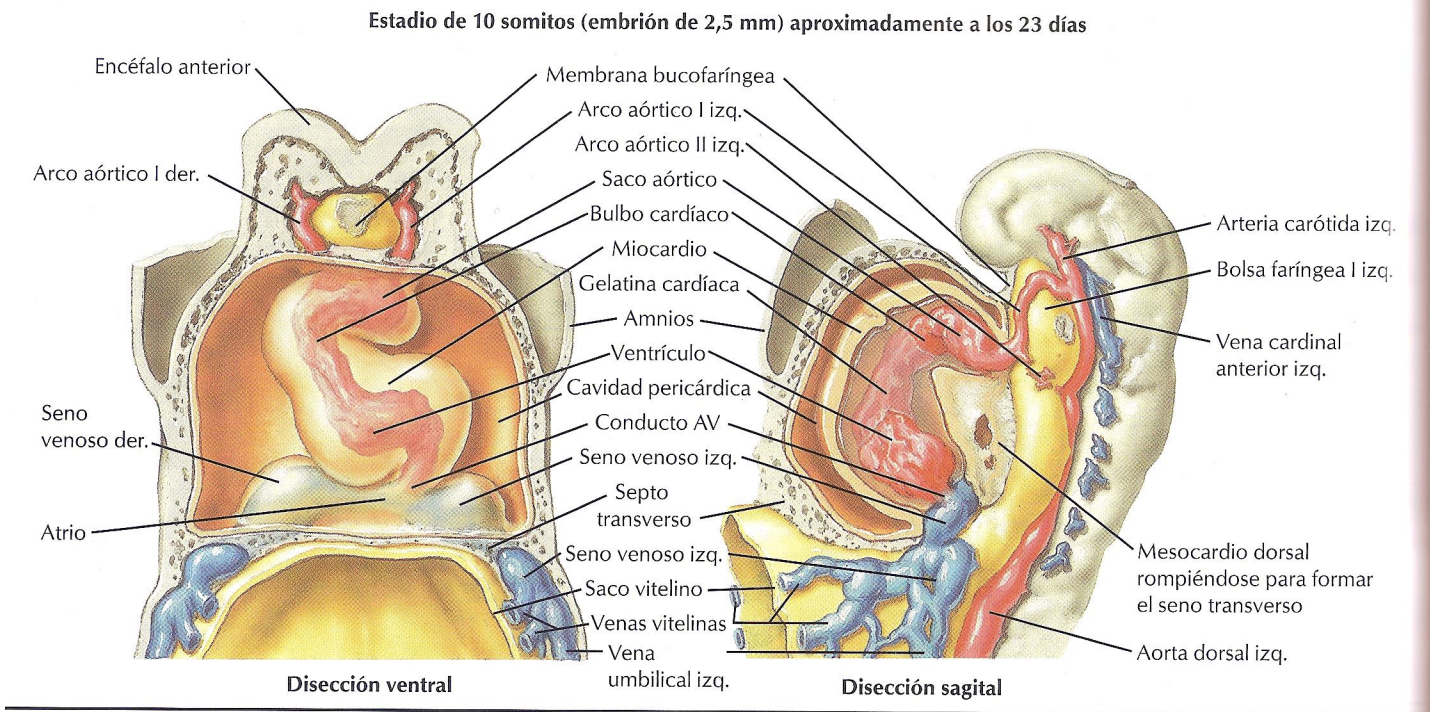

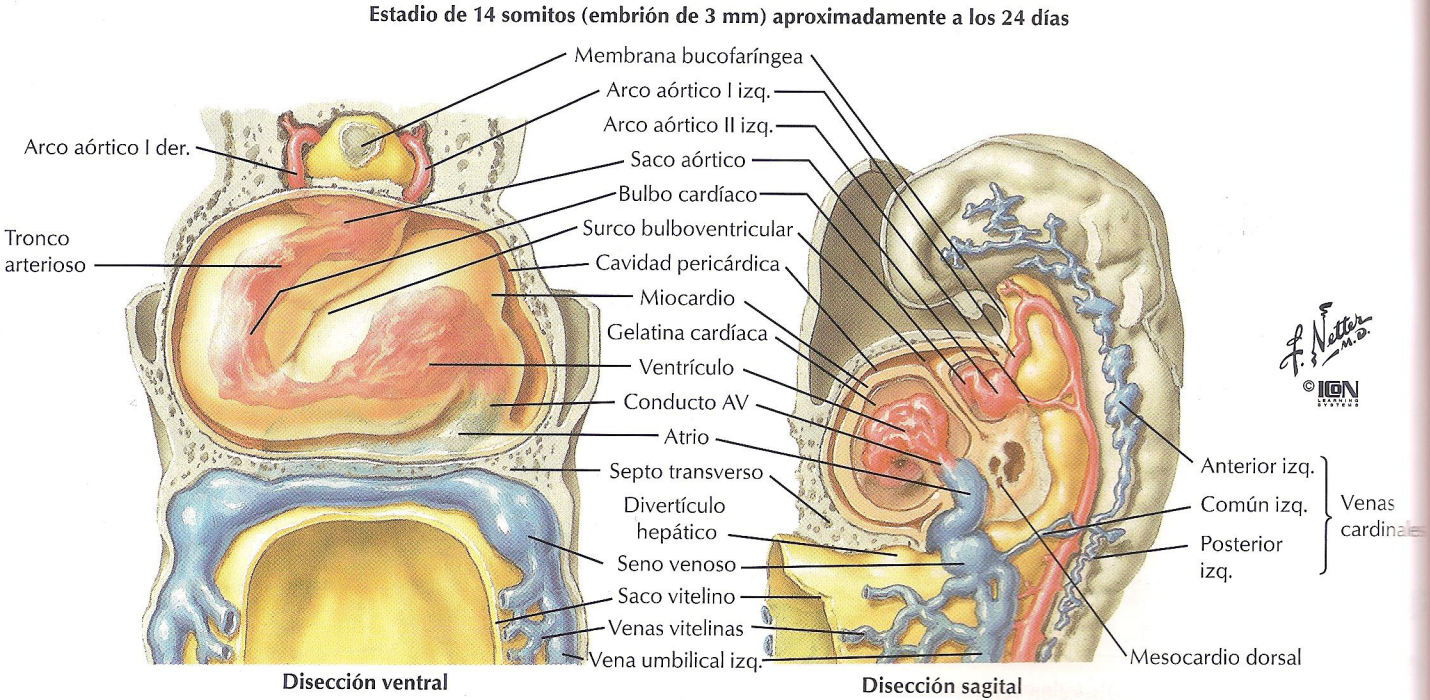

FIGURA 4.13 CÁMARAS DEL TUBO CARDÍACO

La sangre circula a través de una serie de cámaras en el tubo cardíaco único. Desde el extremo venoso al extremo arterial comprenden el **seno venoso, atrio,** el **ventrículo,** el **bulbo cardíaco,** el **tronco arterioso** y el **saco aórtico,** que da origen a los arcos aórticos. El tubo cardíaco se pliega entre el ventrículo y el bulbo cardíaco, desplazando el extremo venoso del corazón cranealmente y por detrás de la parte arterial del tubo. El **mesenterio dorsal** se rompe para formar el **seno transverso,** el espacio en la parte superior del corazón entre las grandes arterias y venas. El atrio y el ventrículo, que son únicos, empiezan a formar las cámaras izquierda y derecha.

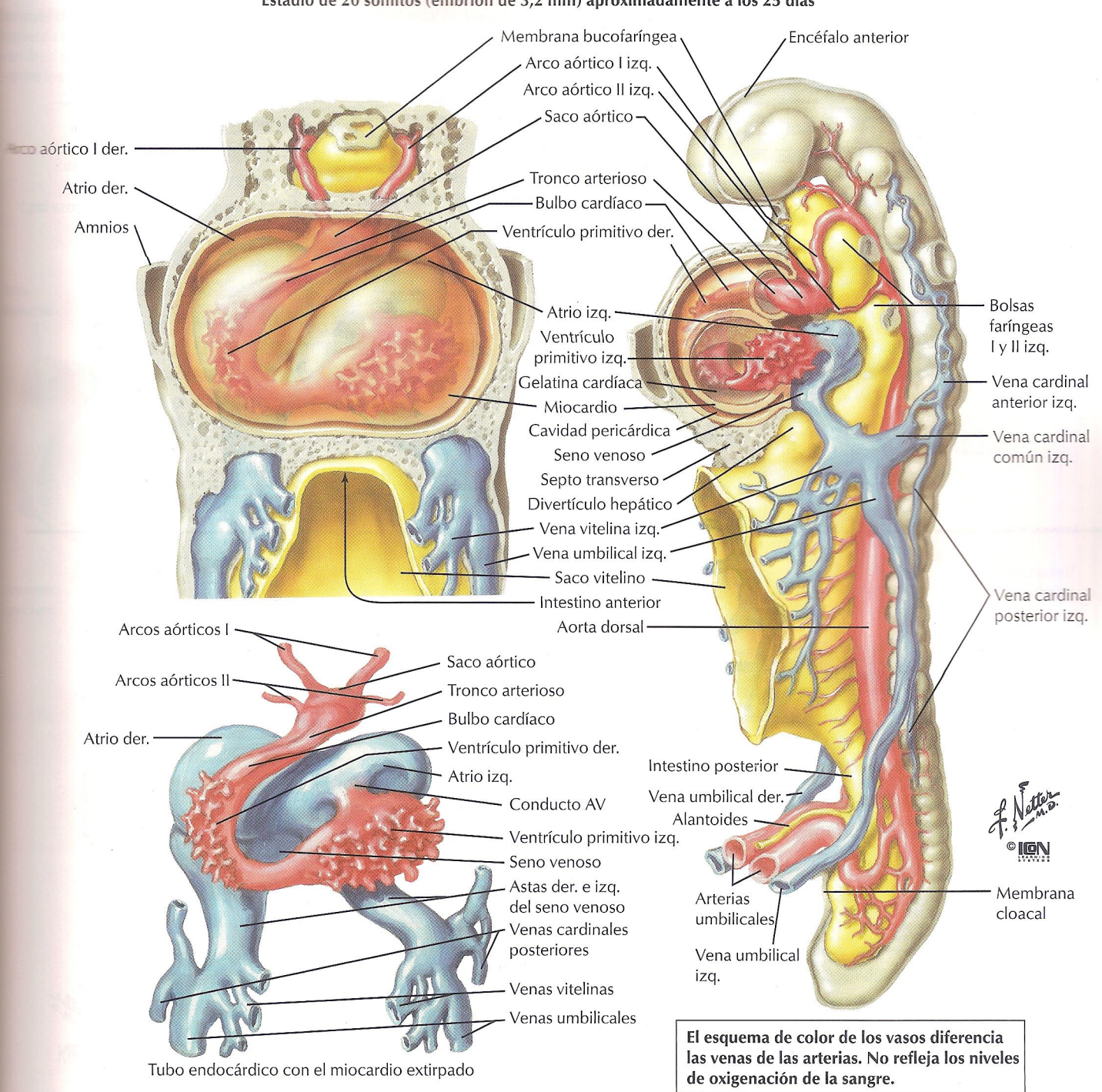

FIGURA 4.14 PLEGAMIENTO DEL TUBO CARDÍACO

La corriente sanguínea está remansada en su curso único a través del corazón primitivo. Los extremos venoso y arterial del tubo adoptan las posiciones dorsal/superior que ocupan en el adulto. Empiezan las tabicaciones para dividir el atrio y el ventrículo únicos en cámaras izquierda y derecha. Los tres sistemas venosos convergen en el seno venoso transportando la sangre al interior del tubo cardíaco: las venas cardinales comunes la que procede de los tejidos embrionarios, las venas vitelinas la del saco vitelino, y las venas umbilicales (que pronto se convertirán en una sola) la de la placenta.

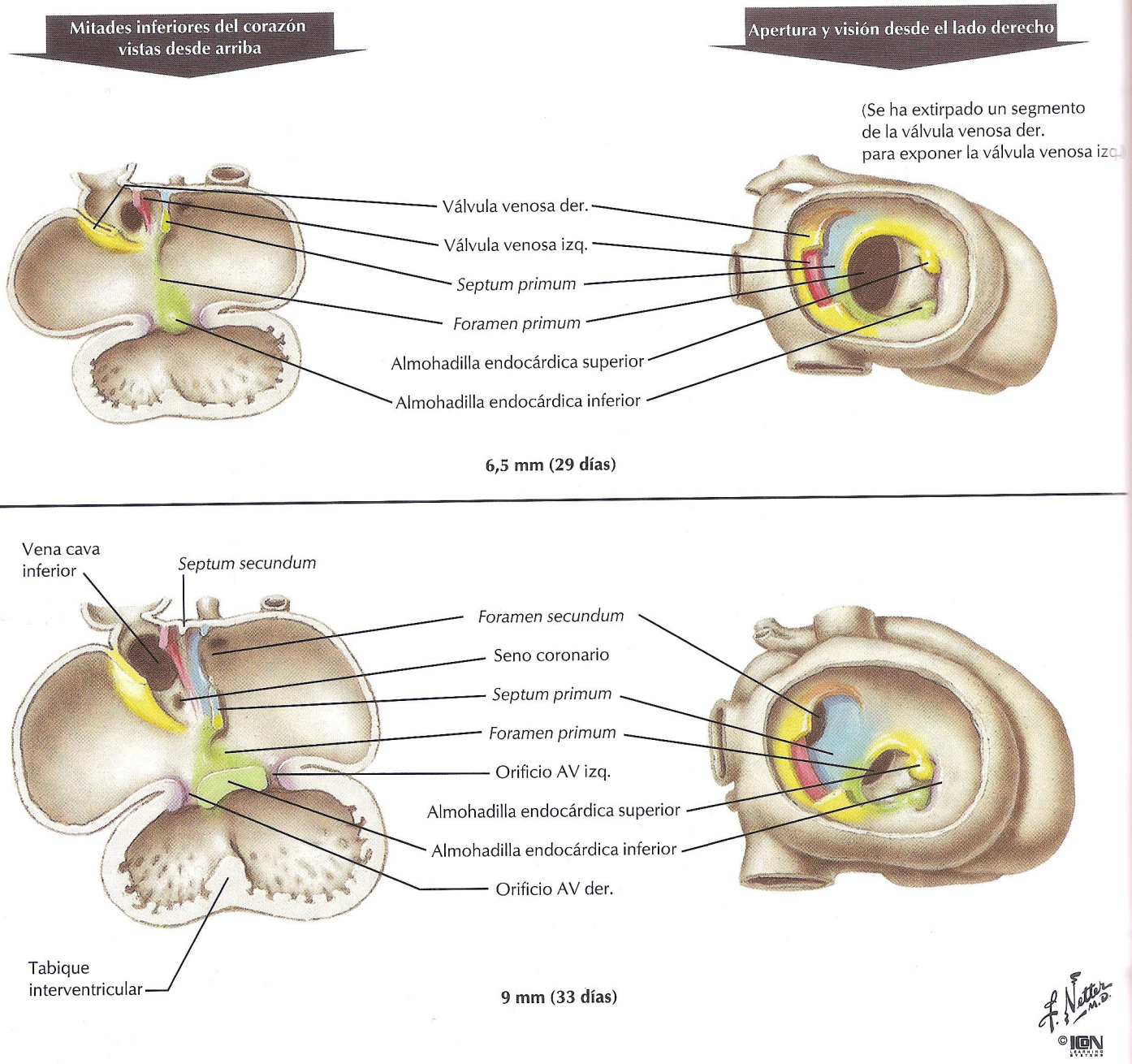

FIGURA 4.15 TABICACIÓN DEL TUBO CARDÍACO

Las **almohadillas endocárdicas** dorsal (superior) y ventral (inferior) dividen el conducto atrioventricular (y la corriente sanguínea) en conductos atrioventriculares izquierdo y derecho. Un **tabique interventricular** y un tabique interatrial primario ***(septum primum)*** crecen hacia las almohadillas endocárdicas. El conducto que conecta los dos atrios es el ***foramen primum.*** Dado que este conducto disminuye de tamaño por el crecimiento del *septum primum* hacia las almohadillas endocárdicas, aparece el ***foramen secundum*** en la parte superior del *septum primum*. Un segundo tabique interatrial, el ***septum secundum,*** se desarrolla a la derecha del *septum primum*.

Después de la fusión de las almohadillas endocárdicas y el establecimiento de una corriente sanguínea izquierda y derecha, el corazón todavía tiene un área principal de entrada de sangre (atrio derecho) y un área principal de salida (ventrículo derecho). La sangre debe poder circular entre los atrios y entre los ventrículos.

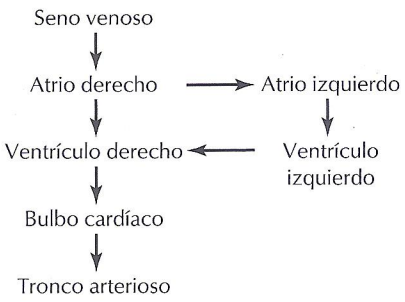

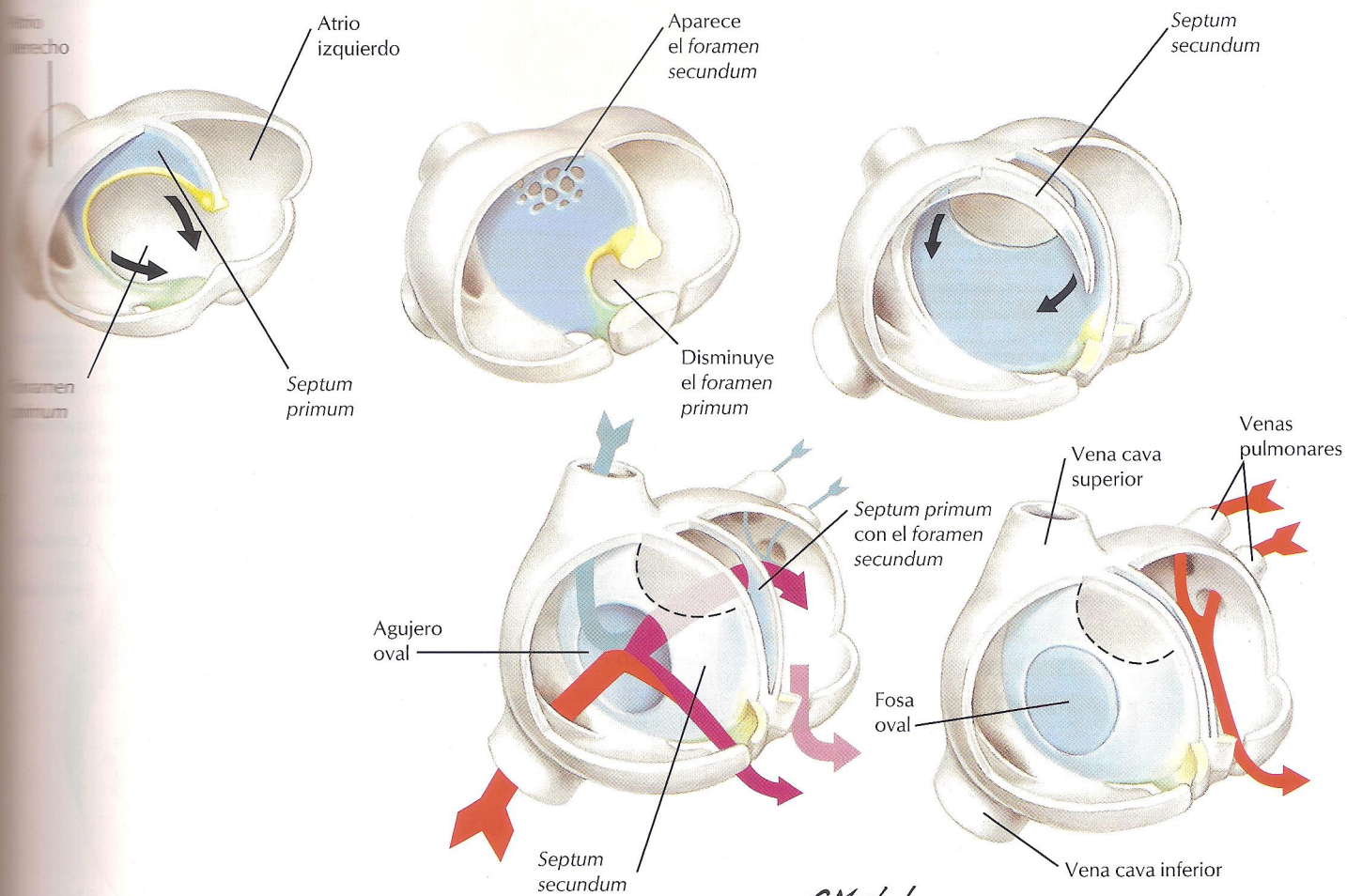

El agujero oval se cierra tras el nacimiento con el aumento del flujo sanguíneo pulmonar

FIGURA 4.16 SEPARACIÓN ATRIAL

Los atrios están divididos por dos tabiques: un *septum primum* con un *foramen secundum* y un *septum secundum* con un agujero oval. El *foramen primum* desaparece, ya que el *septum primum* crece hacia las almohadillas endocárdicas y se fusiona con ellas. Los dos orificios (*foramen secundum* y agujero oval) no están alineados, actuando los dos tabiques como una simple válvula que permite la circulación de la sangre de derecha a izquierda a través del agujero oval, cuando la sangre de la vena cava inferior se dirige hacia el *septum primum*. En el momento del nacimiento aumenta la presión en el atrio izquierdo a causa del establecimiento de la circulación pulmonar, los septos son empujados uno contra otro y la derivación pulmonar interatrial se cierra de forma efectiva.

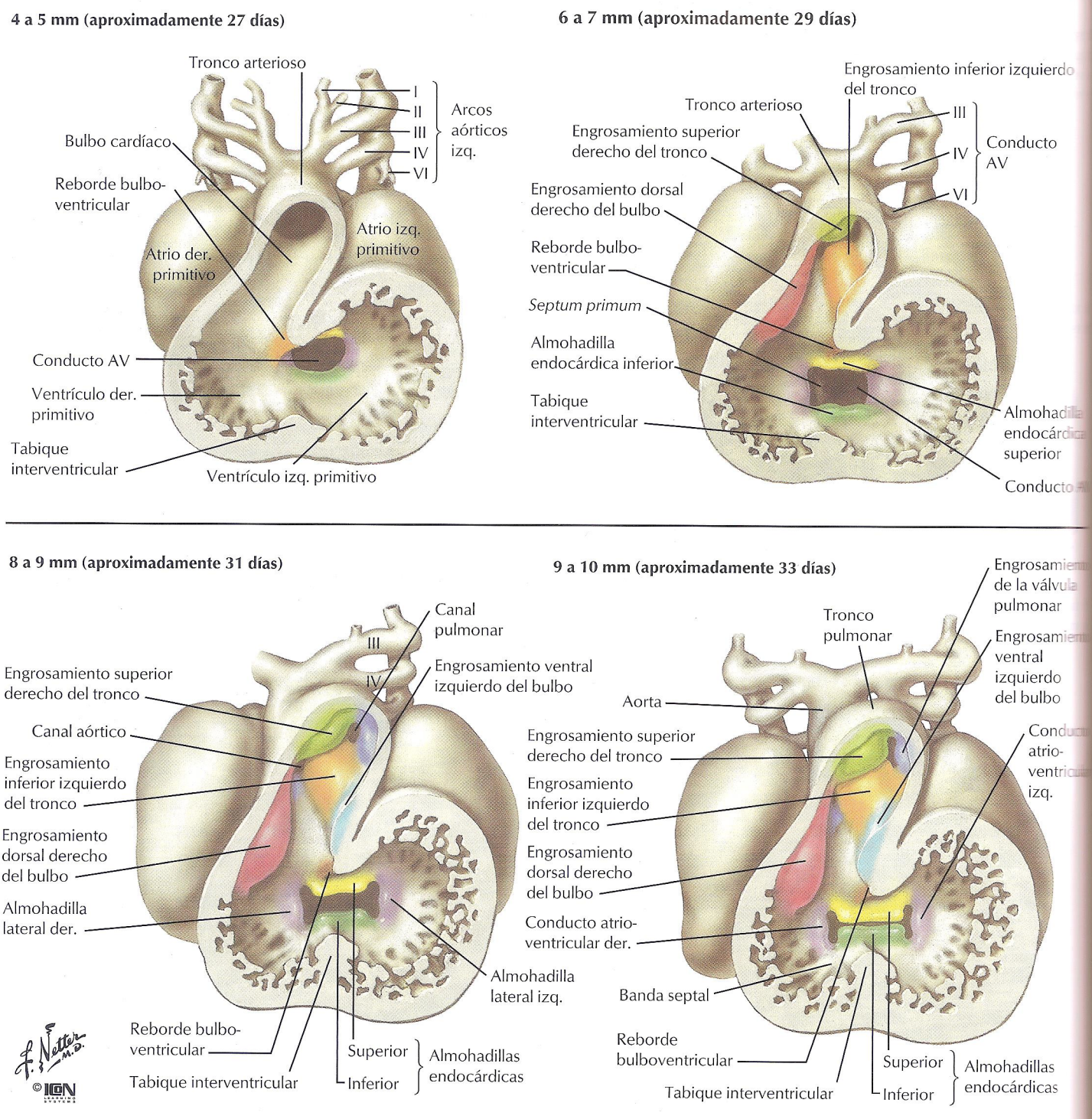

FIGURA 4.17 SEPTO ESPIROIDEO (AORTICOPULMONAR)

La división de los ventrículos izquierdo y derecho está íntimamente relacionada con la división del bulbo cardíaco y el tronco arterioso. El ventrículo único empieza a formar las cámaras izquierda y derecha con la aparición del tabique interventricular (IV) y la formación de los conductos atrioventriculares izquierdo y derecho mediante las almohadillas endocárdicas superior e inferior (o dorsal/ventral). La división de los ventrículos por el tabique IV no es completa, saliendo del corazón toda la sangre por vía del ventrículo derecho, bulbo cardíaco y tronco arterioso. La sangre sigue una trayectoria espiral a través de estas cámaras, y unas crestas forman un septo espiroideo entre las corrientes. El tabique se denomina también *septo aorticopulmonar* debido a las dos arterias que se forman a partir del tronco arterioso.

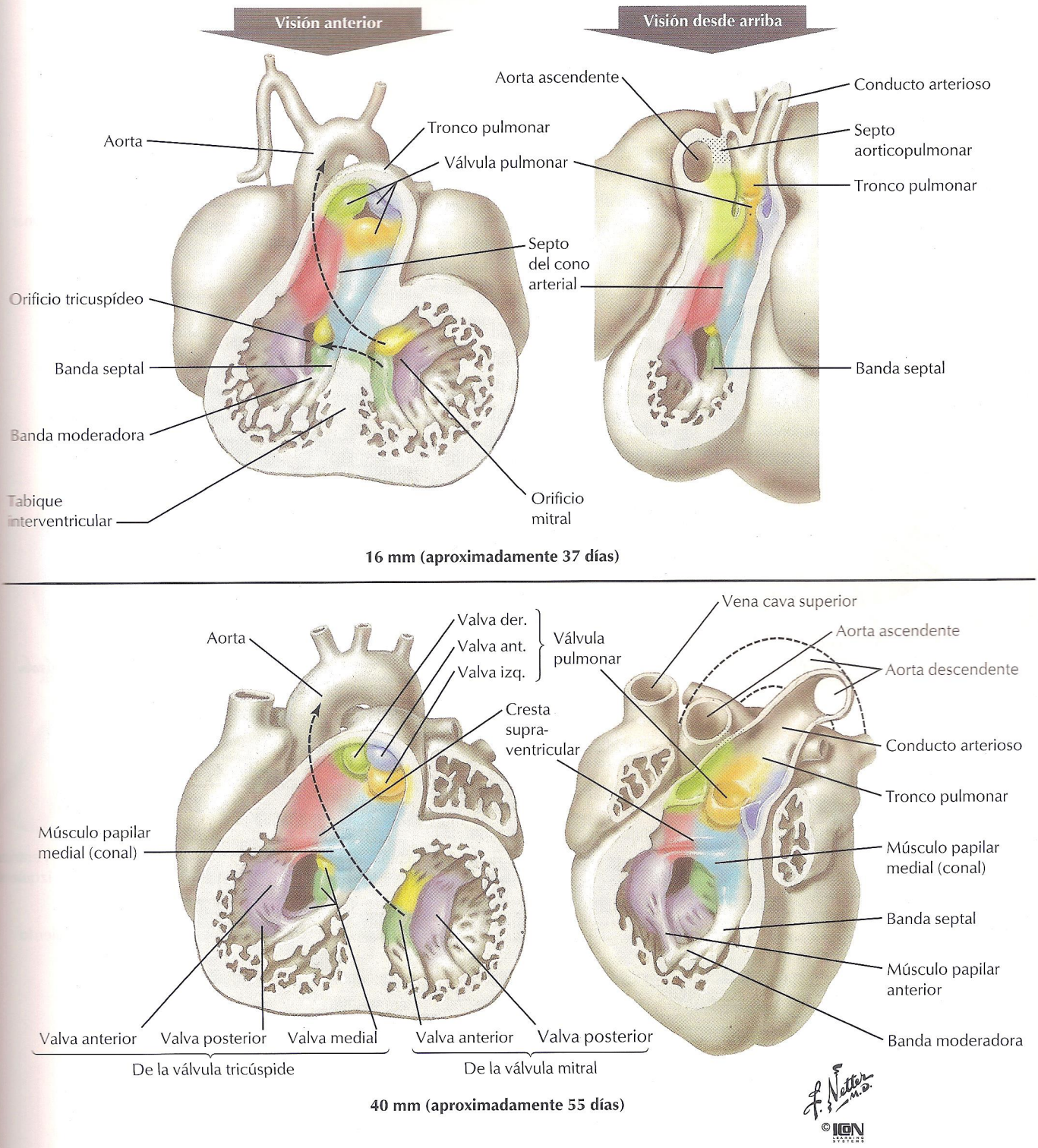

FIGURA 4.18 DESARROLLO FINAL DEL SEPTO ESPIROIDEO (AORTICOPULMONAR)

Los engrosamientos longitudinales en la porción de salida del tubo cardíaco crecen simultáneamente para completar el septo espiroideo que divide el bulbo cardíaco y el tronco arterioso. El septo espiroideo se fusiona inferiormente con el tabique interventricular y las almohadillas endocárdicas para completar la división de los ventrículos izquierdo y derecho. El **bulbo cardíaco** forma la porción superior lisa de cada ventrículo por debajo de las válvulas semilunares (**vestíbulo aórtico** en el ventrículo izquierdo, **cono arterioso** en el derecho). El **tronco arterioso** se divide en **aorta ascendente** y **tronco pulmonar.** Este último se conecta con el arco de la aorta a través del **conducto arterioso,** la segunda derivación por donde la sangre se desvía de los pulmones fetales. El desarrollo valvular finaliza a las 8 semanas.

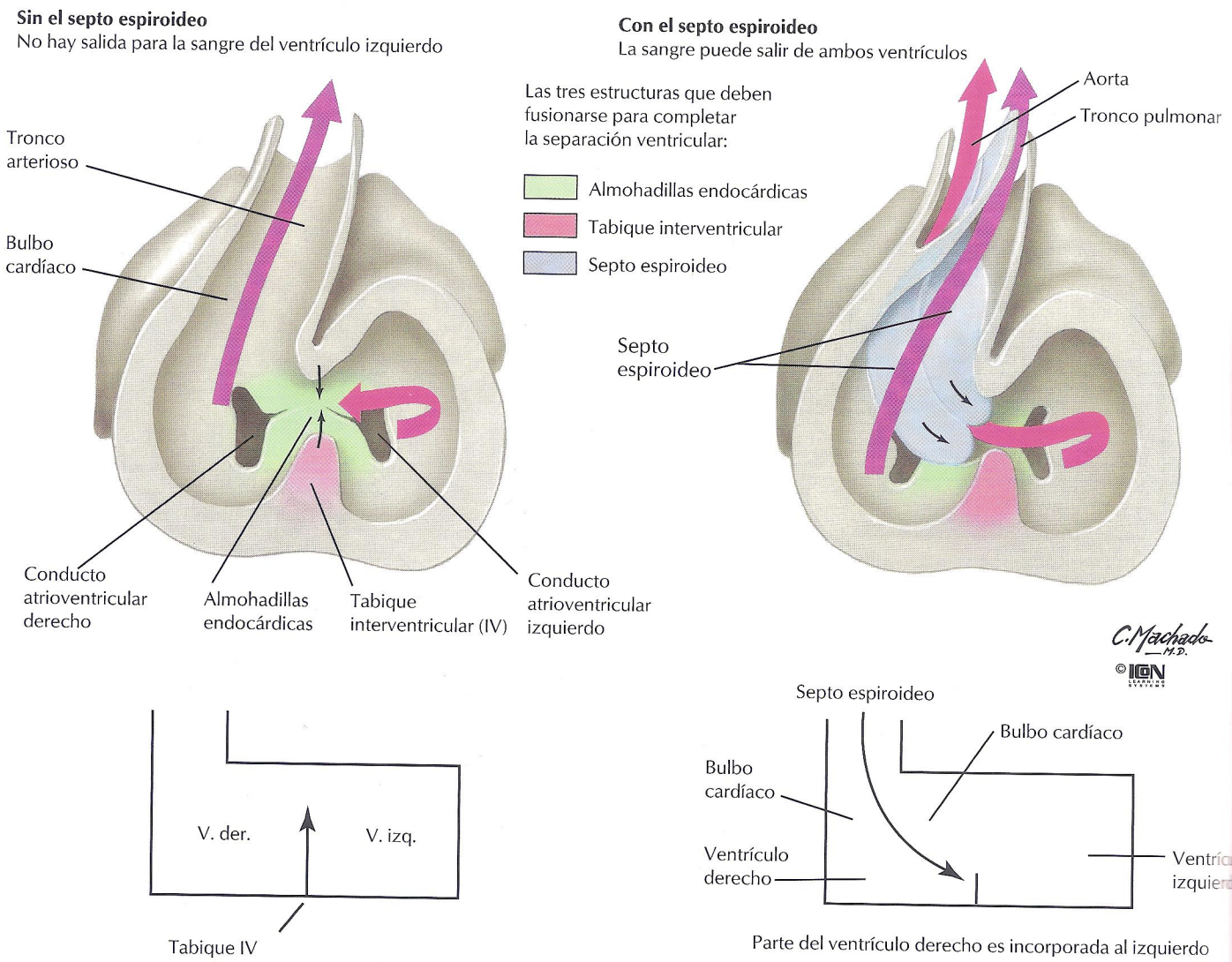

FIGURA 4.19 SEPARACIÓN DE LOS VENTRÍCULOS Y BULBO CARDÍACO

El bulbo cardíaco y el tronco arterioso son prolongaciones del ventrículo derecho. Si el tabique interventricular crece hasta las almohadillas endocárdicas para separar los ventrículos, no habrá salida para la sangre del ventrículo izquierdo. Tres primordios deben fusionarse entre sí para completar la separación ventricular: el septo espiroideo, el tabique interventricular (IV) y las almohadillas endocárdicas. Estas estructuras forman la porción superior membranosa del tabique IV, la localización más común de defectos septales ventriculares. El tabique IV primario forma la porción muscular inferior del tabique. Dado que el septo espiroideo se extiende oblicuamente hasta el tabique IV, parte del ventrículo derecho se halla incorporado en el ventrículo izquierdo, mientras que el bulbo cardíaco contribuye a ambas cámaras.

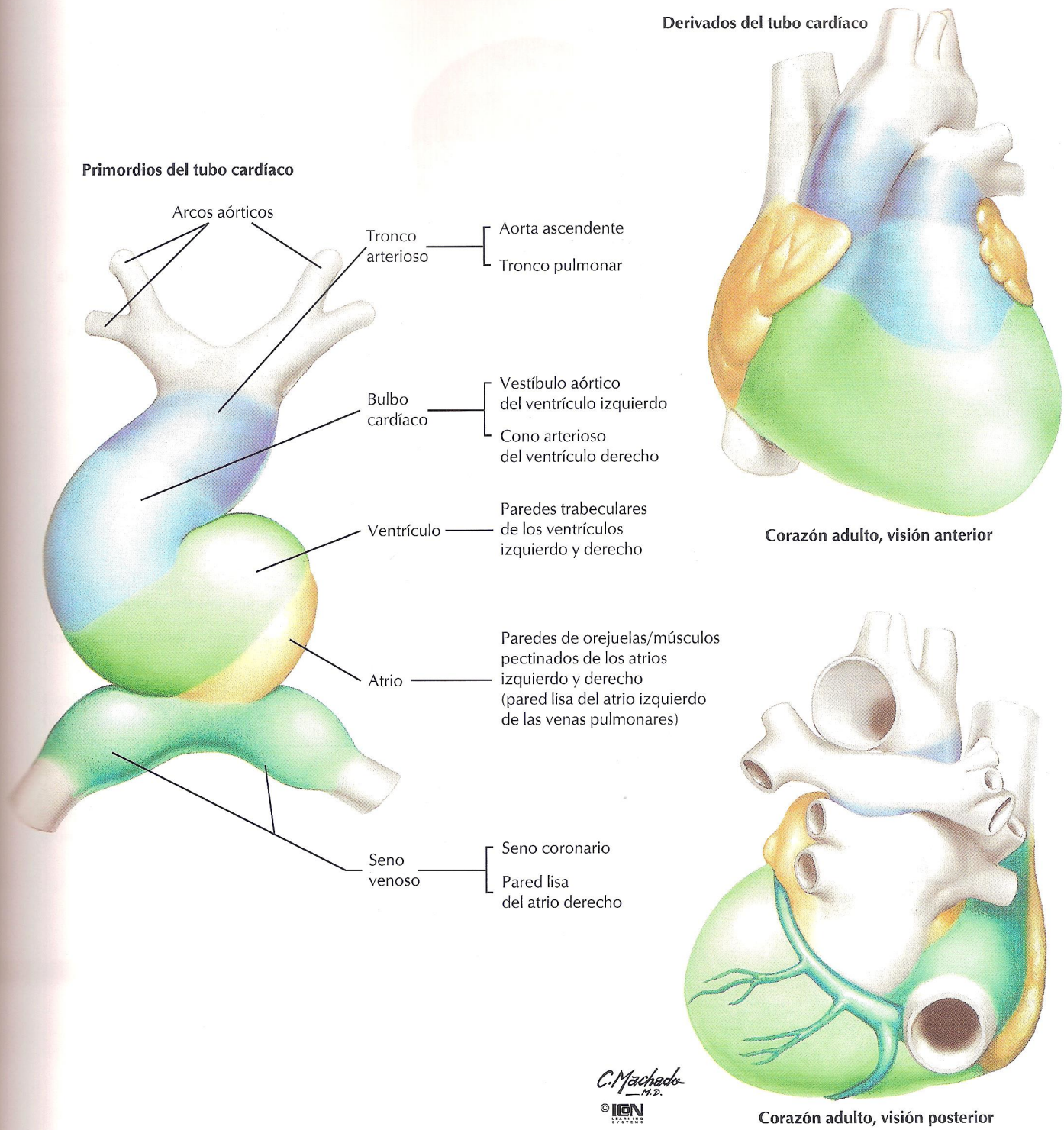

FIGURA 4.20 DERIVADOS DE LAS CÁMARAS DEL TUBO CARDÍACO EN EL ADULTO

El tubo cardíaco primitivo (ilustración izquierda) está coloreado de acuerdo con los derivados en el corazón adulto (ilustraciones derechas). Las cámaras cardíacas están en su mayor parte revestidas con crestas del músculo cardíaco, aunque las paredes son lisas en las porciones de entrada a los atrios y en las de salida de los ventrículos. En el embrión, el atrio **primitivo** y el **ventrículo primitivo** dan origen a las paredes del corazón con crestas musculares, los **músculos pectinados** en las orejuelas de los atrios y las **trabéculas carnosas** en los ventrículos. La pared posterior lisa del atrio derecho proviene del asta derecha del seno venoso. La porción lisa de salida de ambos ventrículos deriva del bulbo cardíaco. La pared lisa del atrio izquierdo resulta de la fusión de las porciones proximales de las venas pulmonares.

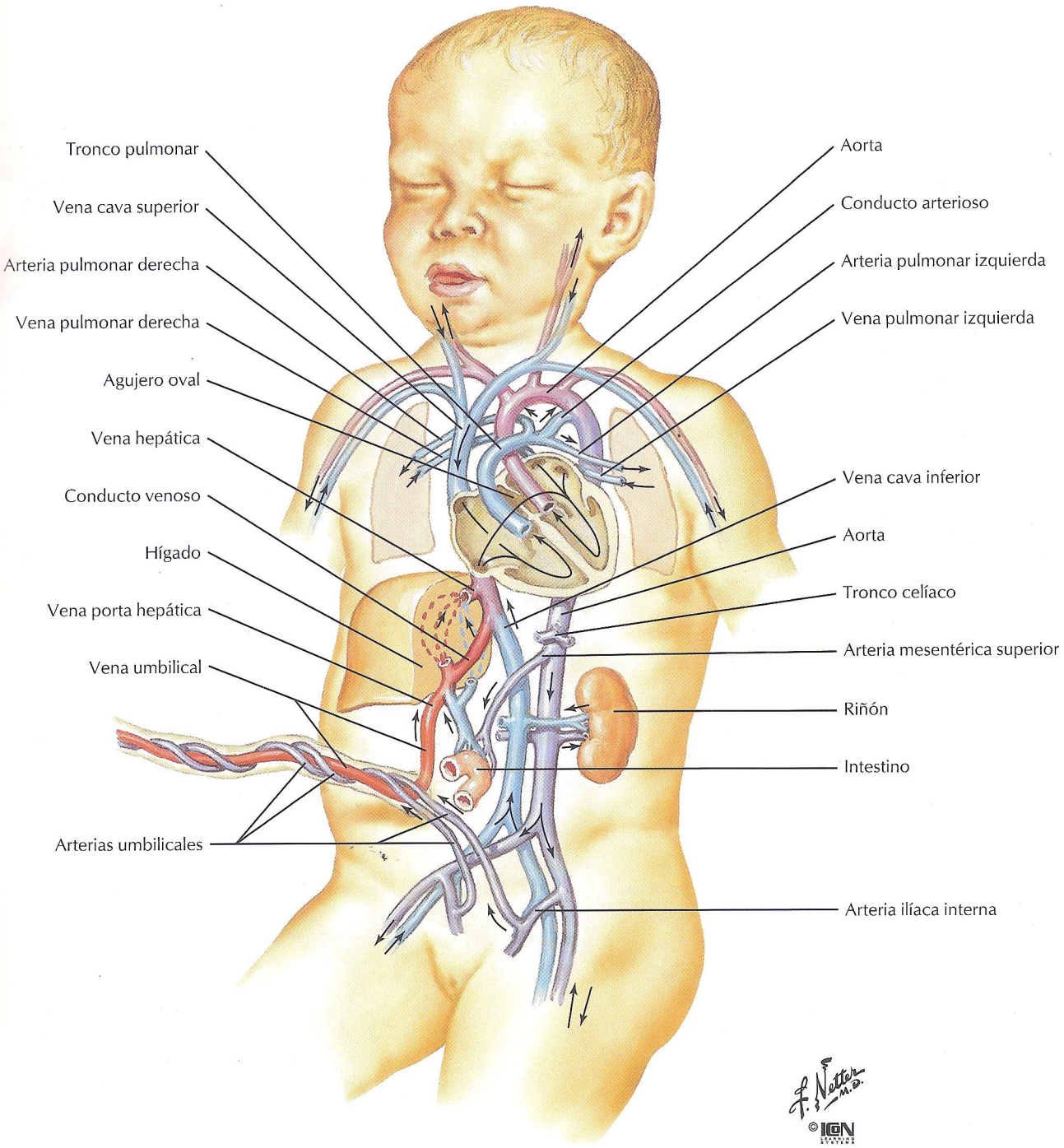

FIGURA 4.21 CIRCULACIÓN FETAL

En la circulación prenatal, la sangre oxigenada de la vena umbilical esquiva el hígado mediante el **conducto venoso** y los pulmones a través de dos vías. La mayor parte de la sangre de la vena cava inferior es dirigida hacia el **agujero oval** en el tabique interatrial para pasar hacia el lado sistémico izquierdo del corazón. Casi toda la sangre de la vena cava superior se dirige hacia el ventrículo derecho y tronco pulmonar, donde es desviada desde las arterias pulmonares hacia la aorta, circuito de baja presión, a través del **conducto arterioso.**

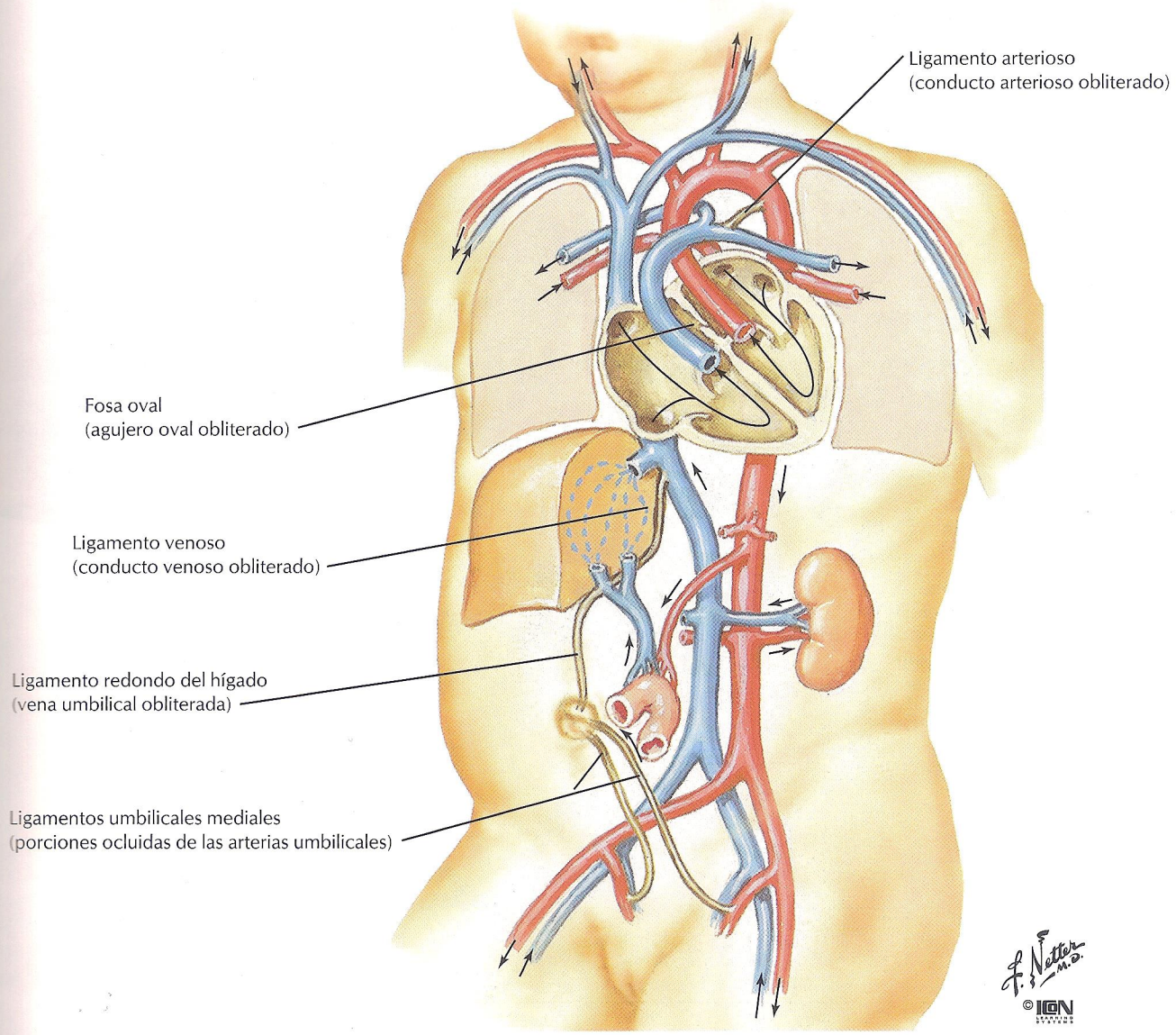

FIGURA 4.22 TRANSICIÓN A LA CIRCULACIÓN POSNATAL

Transición de la circulación fetal a la posnatal:

1. Los primeros movimientos respiratorios limpian la vía aérea de líquido amniótico, reduciendo en gran parte la presión en los lechos vasculares pulmonares.
2. La baja presión pulmonar hace que la sangre entre en los pulmones en lugar de pasar a través del conducto arterioso hacia el arco de la aorta.
3. La sangre se precipita desde los pulmones hacia el atrio izquierdo, donde el *septum primum* es presionado contra el *septum secundum* para cerrar de forma efectiva el agujero oval.
4. El aumento de la concentración de oxígeno en las arterias umbilicales provoca el espasmo de éstas.
5. El útero se contrae, impulsando la mayor parte de la sangre de la placenta hacia el interior del feto. La vena umbilical se colapsa por falta de sangre.

Características clínicas del bajo flujo pulmonar



Cianosis



Dedos «en palillos de tambor»

Características clínicas del excesivo flujo pulmonar (sobrecarga del volumen pulmonar)

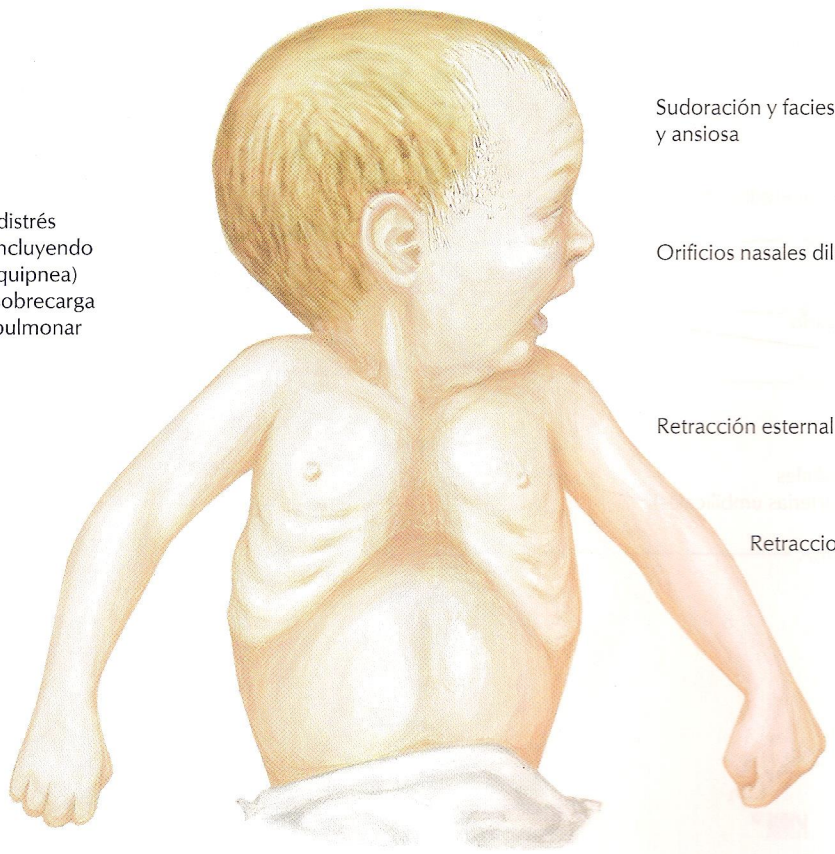

FIGURA 4.23 CONCEPTOS SOBRE LOS DEFECTOS CARDÍACOS CONGÉNITOS

Los defectos cardíacos congénitos provocan problemas si los pulmones reciben poca o demasiada sangre. La disminución del flujo sanguíneo que llega a los pulmones puede estar provocada por estenosis pulmonar u obstrucción de la salida del ventrículo derecho; en tal caso no se oxigena suficiente sangre para hacer frente a las demandas metabólicas del organismo. El aumento del flujo sanguíneo en los pulmones provoca un retorno pulmonar excesivo hacia el corazón, que puede sobrecargar el atrio izquierdo, el ventrículo izquierdo y la válvula mitral. La sangre retorna hacia los pulmones y se acumula en éstos. Este tipo de insuficiencia cardíaca congestiva suele estar causado por una comunicación anormal entre el sistema de alta presión de los ventrículos o las grandes arterias.

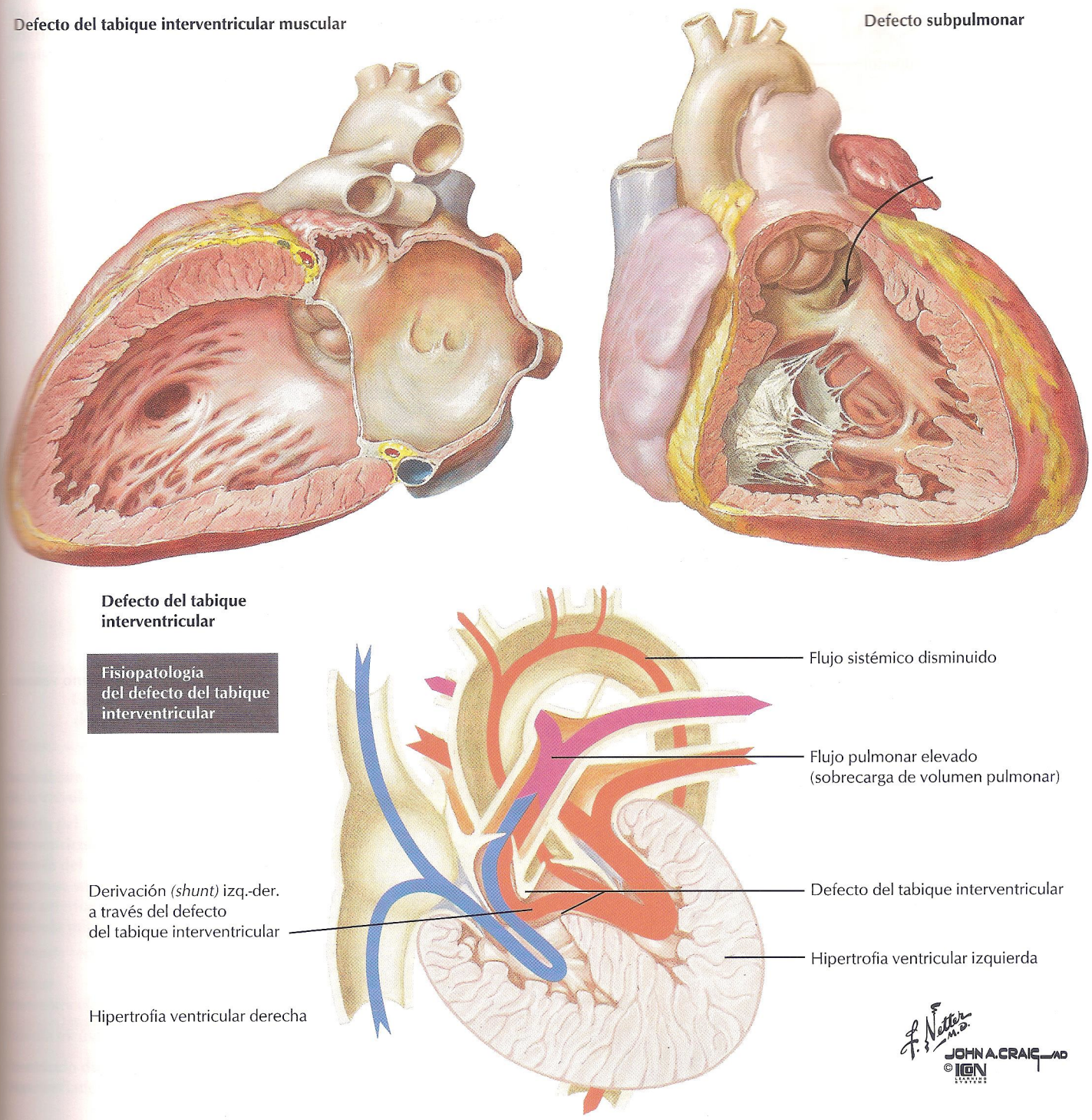

FIGURA 4.24 DEFECTOS DEL TABIQUE INTERVENTRICULAR

atrio izquier
rma hacia los
cardíaca con
l entre el sis

Los defectos del tabique interventricular (DTIV) se detectan en alrededor de 1/1.000 lactantes y son los defectos cardíacos congénitos más frecuentes (alrededor del 25%). Pueden aparecer orificios en cualquier parte del tabique interventricular (IV) muscular, aunque el DTIV más frecuente se localiza en la porción membranosa del tabique. La base embrionaria de este defecto es el fallo en la fusión adecuada del septo espiroideo con el tabique IV y las almohadillas endocárdicas. La sangre se deriva del ventrículo izquierdo hacia el ventrículo derecho a través del DTIV ya que, con el crecimiento del lactante y la maduración de la vía aérea, la presión sanguínea sistémica aumenta en relación con la pulmonar. Los pulmones y el lado izquierdo del corazón reciben un exceso de sangre, lo que puede provocar insuficiencia cardíaca congestiva y edema pulmonar.

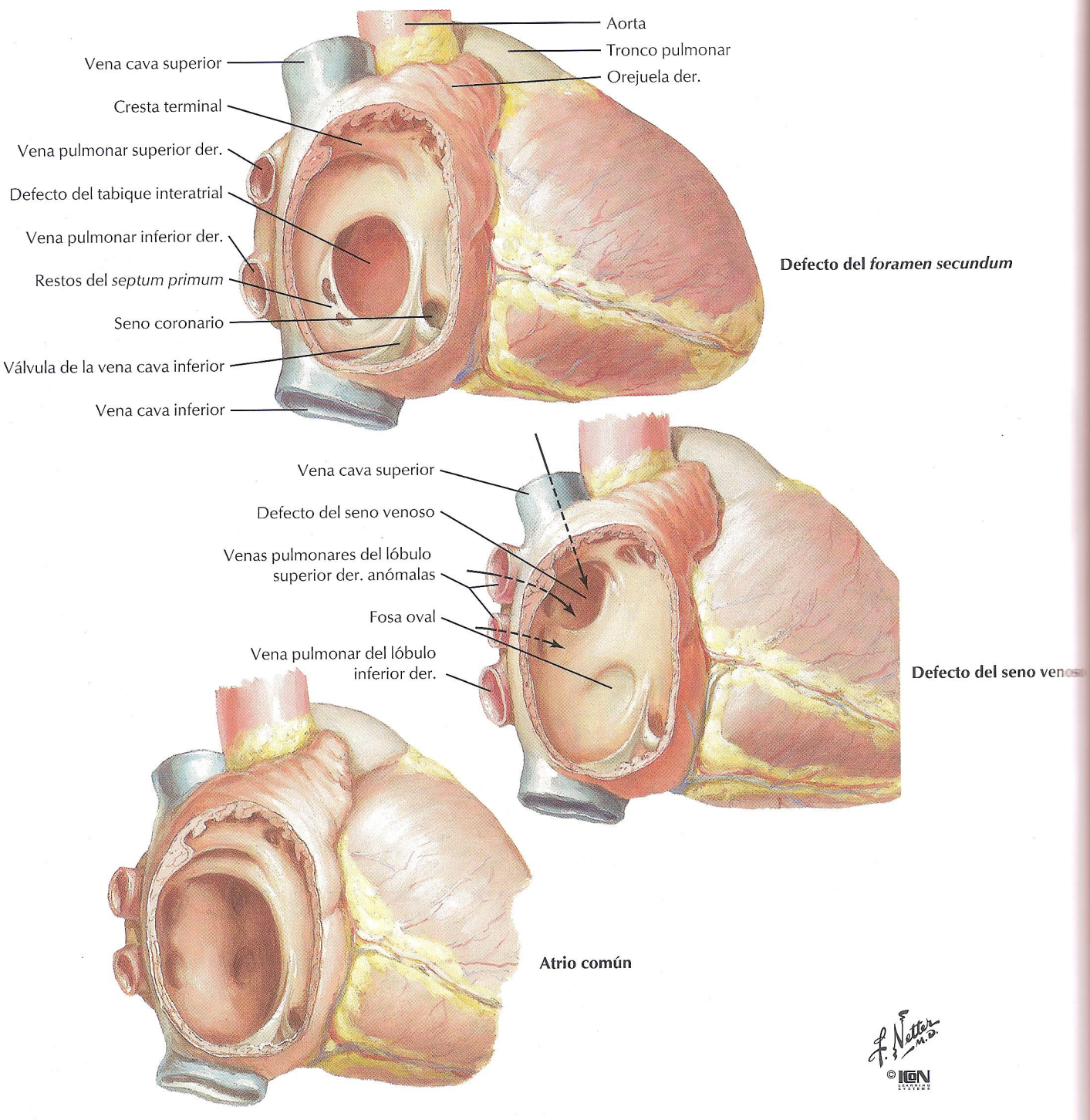

FIGURA 4.25 DEFECTOS DEL TABIQUE INTERATRIAL

Los defectos del tabique interatrial (DTIA) se producen normalmente cuando el agujero oval o el *foramen secundum* son demasiado amplios, lo que provoca su superposición. Una abertura muy pequeña de este tipo es un agujero oval «permeable a la sonda» que se encuentra en un 25% de la población; carece de consecuencias. Otros DTIA aparecen cuando falla la fusión del *septum primum* con las almohadillas endocárdicas, cuando el seno venoso no se incorpora adecuadamente en el atrio derecho, o cuando se desarrollan perforaciones en cualquier parte del septo interatrial. Debido a la baja presión sanguínea en los atrios, muchos DTIA son clínicamente asintomáticos a no ser que existan otros defectos cardíacos que provoquen una derivación de la sangre entre los atrios.

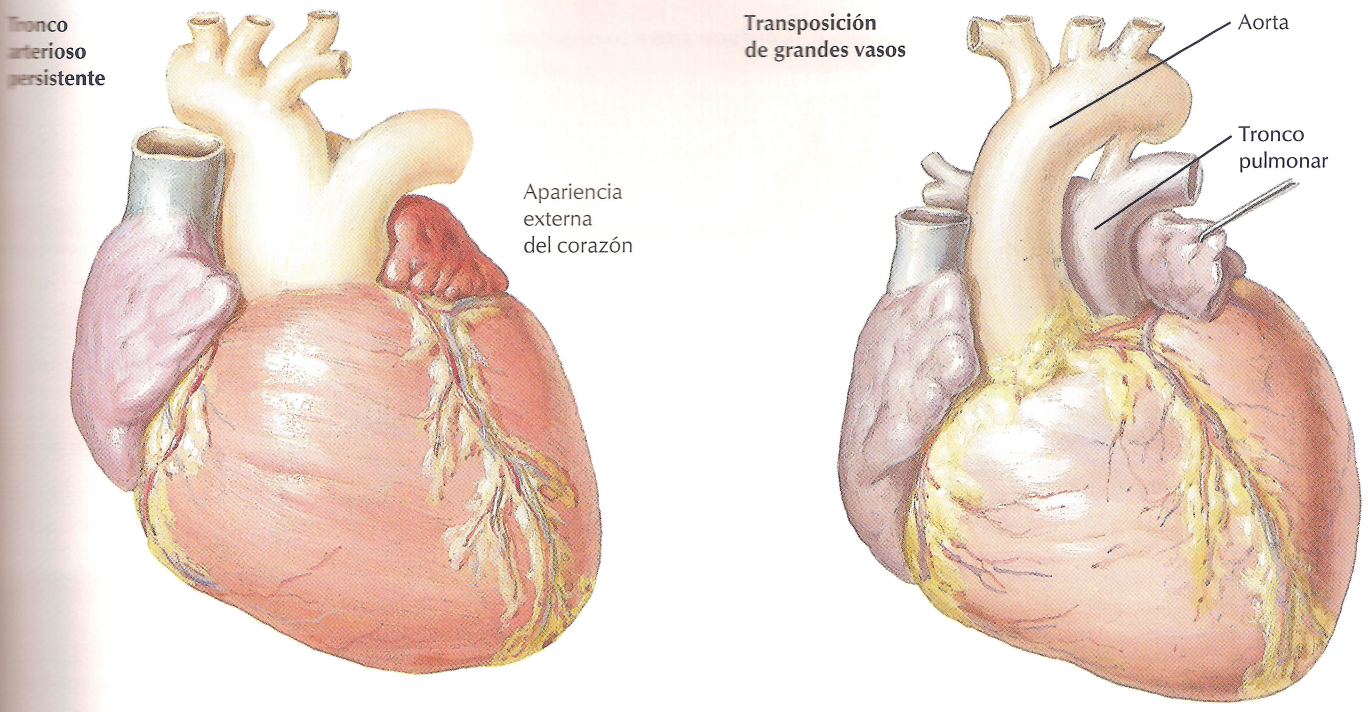

Nota: Las letras en negrita indican los cuatro defectos principales

FIGURA 4.26 DEFECTOS DEL SEPTO ESPIROIDEO

El septo espiroideo puede faltar (tronco arterioso persistente), puede no seguir un trayecto espiral (transposición de los grandes vasos) o puede dividir el tronco arterioso de forma insuficiente, lo que conduce a los cuatro defectos primarios que se muestran en las ilustraciones superiores de la tetralogía de Fallot. Cualquier comunicación entre la aorta ascendente y el tronco pulmonar tiene un resultado fisiológico similar a un defecto del tabique interventricular (DTIV): la sangre es derivada de la circulación sistémica a la circulación pulmonar. La transposición provoca la muerte al nacimiento a no ser que exista una mezcla de sangre entre los dos sistemas (p. ej., a través de un DTIV). En la tetralogía de Fallot a menudo se encuentra un conducto arterioso persistente. Si éste es amplio, constituye una importante ruta para suministrar sangre a los pulmones desde la circulación sistémica en el arco de la aorta.

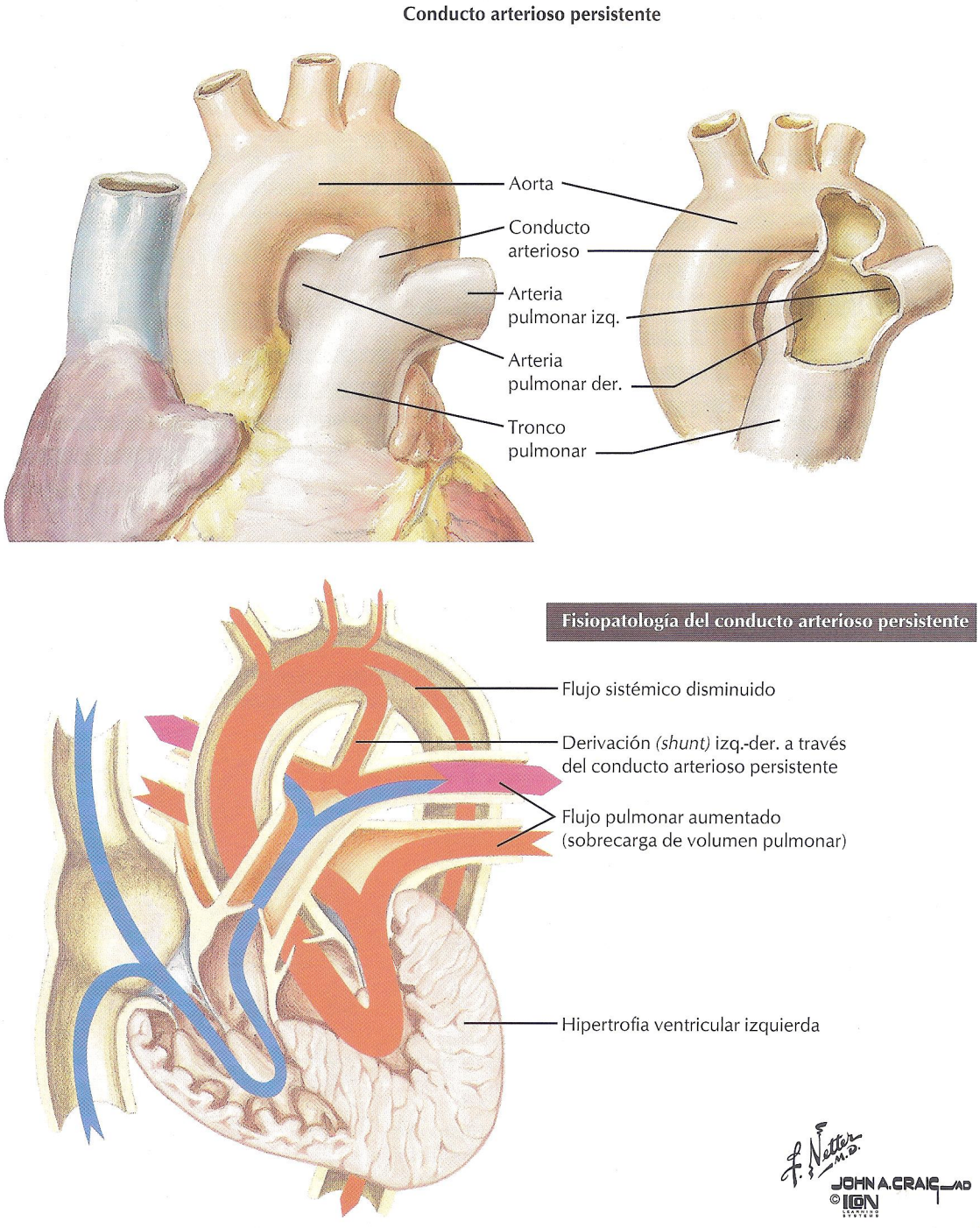

FIGURA 4.27 CONDUCTO ARTERIOSO PERSISTENTE

Si un conducto arterioso amplio persiste, provoca sobrecarga pulmonar. Cualquier comunicación entre los tractos de salida izquierdo y derecho está sujeta a una diferencia de presión que se manifiesta a medida que la presión sanguínea pulmonar decrece en relación con la presión sistémica. Un conducto arterioso de tamaño normal se mantiene permeable 2 semanas después del nacimiento. Aunque la resistencia vascular pulmonar empieza a disminuir durante ese período, es posible que se derive sangre desde el tronco pulmonar hacia la aorta si aumenta la presión intrapleural. Esto explica la cianosis en lactantes con accesos de llanto prolongado.

TERMINOLOGÍA

Agujero oval	Derivación pulmonar en que la sangre pasa desde el atrio derecho al izquierdo. Habitualmente el término se emplea para referirse a la derivación atrial completa que incluye el *foramen secundum*.
Almohadillas endocárdicas	Expansiones a modo de tabiques dorsal y ventral (o superior/inferior) del tubo cardíaco que se fusionan para separar por primera vez la corriente sanguínea en un lado izquierdo y otro derecho.
Angiogénesis	Desarrollo de los vasos sanguíneos.
Arcos aórticos	Arterias de los arcos faríngeos (branquiales) que flanquean el intestino anterior, conectan el saco aórtico con las dos aortas dorsales y dan origen a la mayoría de las arterias del cuello.
Bulbo cardíaco	Cámara en el tubo cardíaco primitivo que desarrolla la porción superior lisa de salida de cada ventrículo.
Cianosis	(Del griego, «azul».) Coloración azulada de la piel y membranas mucosas debida a bajas concentraciones de oxígeno en sangre.
Coartación	Estrechamiento anormal.
Conducto arterioso	Derivación pulmonar que conecta el tronco pulmonar con el arco de la aorta. Después del nacimiento permanece permeable durante unas pocas semanas antes de formar el ligamento arterioso fibroso.
Conducto venoso	Derivación en el hígado que desvía la sangre de la vena umbilical hacia la vena cava inferior. Se convierte en el ligamento venoso.
Epicardio	Pericardio visceral de la superficie del corazón. Las células del mesodermo cardiogénico del seno venoso migran sobre la capa del miocardio para formar el epicardio.
Estenosis	(Del griego, «estrechamiento».) Estrechamiento de un vaso, conducto o canal.
Gelatina cardíaca	Capa gelatinosa de tejido conectivo entre el endotelio del tubo cardíaco y la capa de miocardio que lo recubre. Su significación es desconocida.
Mesodermo cardiogénico	Mesodermo de la línea primitiva que migra alrededor de la membrana bucofaríngea (oral) a una posición en la línea media del extremo craneal del embrión. Se continúa a cada lado con el mesodermo de la placa lateral. Todas las estructuras del corazón y del saco pericárdico se desarrollan a partir del mesodermo cardiogénico.
Saco aórtico	Cámara arterial en el extremo distal del tracto de salida del tubo cardíaco primitivo, ventral al intestino anterior. Dirige la sangre desde el tronco arterioso hacia los arcos aórticos.
Seno transverso	Espacio entre las grandes arterias y la vena cava superior ocupado por el mesocardio. El tubo cardíaco penetra en el celoma pericárdico y se encuentra suspendido por un mesenterio, el mesocardio dorsal. Cuando los extremos arterial y venoso del tubo cardíaco se aproximan entre sí, el mesocardio se rompe para formar el seno transverso.
Seno venoso	Primera parte del extremo venoso del tubo cardíaco que recibe sangre de las venas umbilicales, venas cardinales comunes y venas vitelinas.
Tetralogía de Fallot	Cuatro defectos cardíacos secundarios resultantes de un defecto primario del septo espiroideo que divide el tronco arterioso insuficientemente: *a)* estenosis pulmonar; *b)* defecto del tabique interventricular; *c)* encabalgamiento de la aorta y drenaje de ambos ventrículos, y *d)* hipertrofia del ventrículo derecho.
Vasos vitelinos	Circulación para el saco vitelino, que es la primera fuente de producción de células sanguíneas. Las porciones proximales intraembrionarias persisten como arterias principales del intestino medio e intestino posterior, venas hepáticas y sistema porta hepático.
Venas cardinales	Las venas cardinales, subcardinales y supracardinales son un sistema de venas embrionarias que se desarrollan secuencialmente y forman la mayoría de las principales venas somáticas, las venas renales y las venas gonadales.

CAPÍTULO 5

SISTEMA RESPIRATORIO

PRIMORDIOS DE LA VÍA AÉREA SUPERIOR

Saco nasal (de la placoda nasal), estomodeo e intestino anterior.

PRIMORDIOS DE LA VÍA AÉREA INFERIOR

Divertículo laringotraqueal (yema pulmonar) de la esplacnopleura del intestino anterior.

RESUMEN

El principal evento en el desarrollo de la vía aérea superior es la división del estomodeo por el paladar en un componente respiratorio (nasal) y un componente gastrointestinal separados, de manera que se puede respirar durante la masticación. El desarrollo de la vía aérea inferior se caracteriza por la creación de las cavidades pleurales y la extensa ramificación de la vía aérea dentro de éstas. El celoma intraembrionario continuo se divide en componentes pleural, pericárdico y peritoneal independientes, tapizados por mesotelio. Una yema del divertículo laringotraqueal se extiende hacia el interior de cada saco pleural y continúa ramificándose durante más de 22 generaciones para producir una superficie de 85 m^2 para el intercambio gaseoso entre los alvéolos y la corriente sanguínea.

CRONOLOGÍA

Escala de tiempo prenatal (meses)

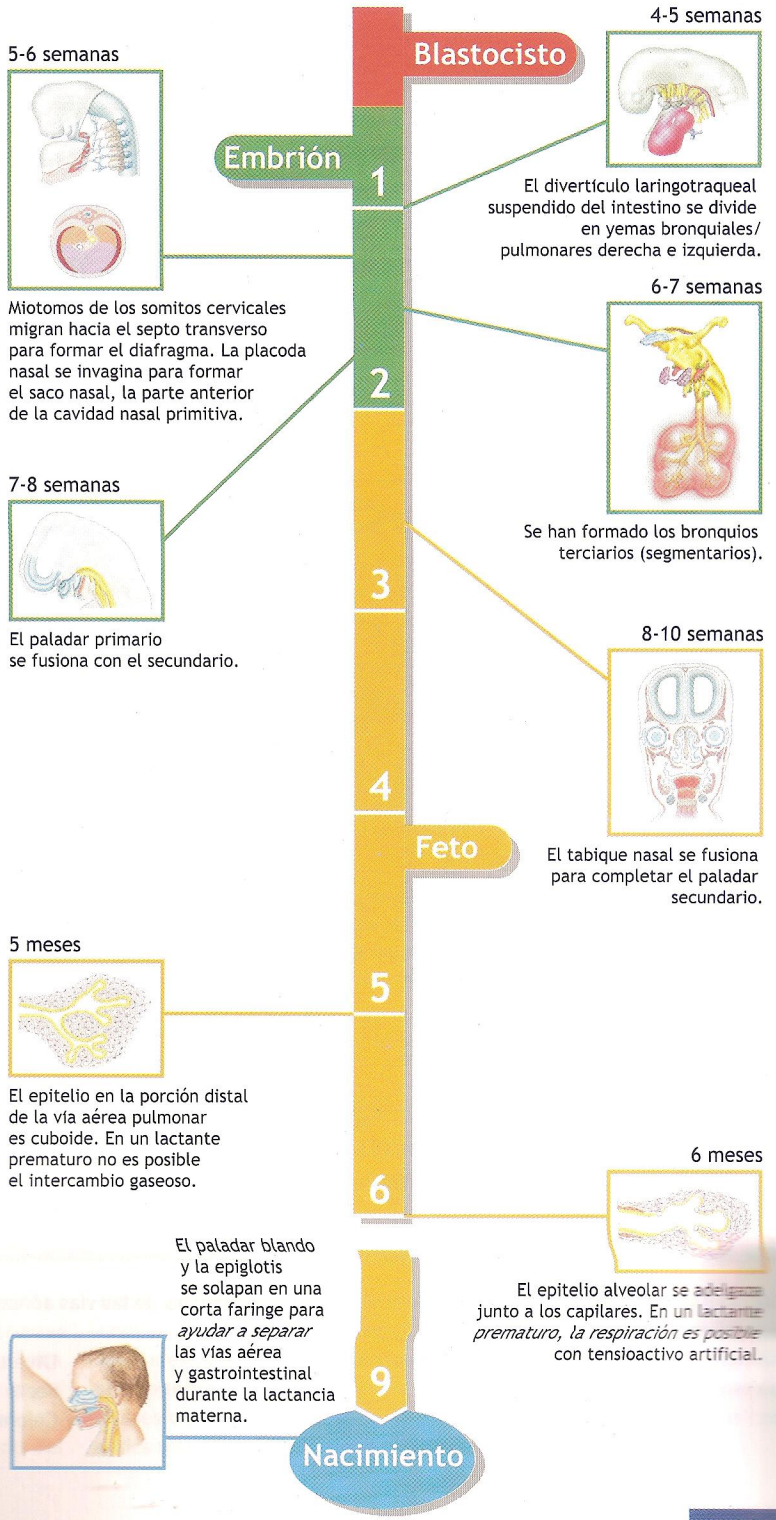

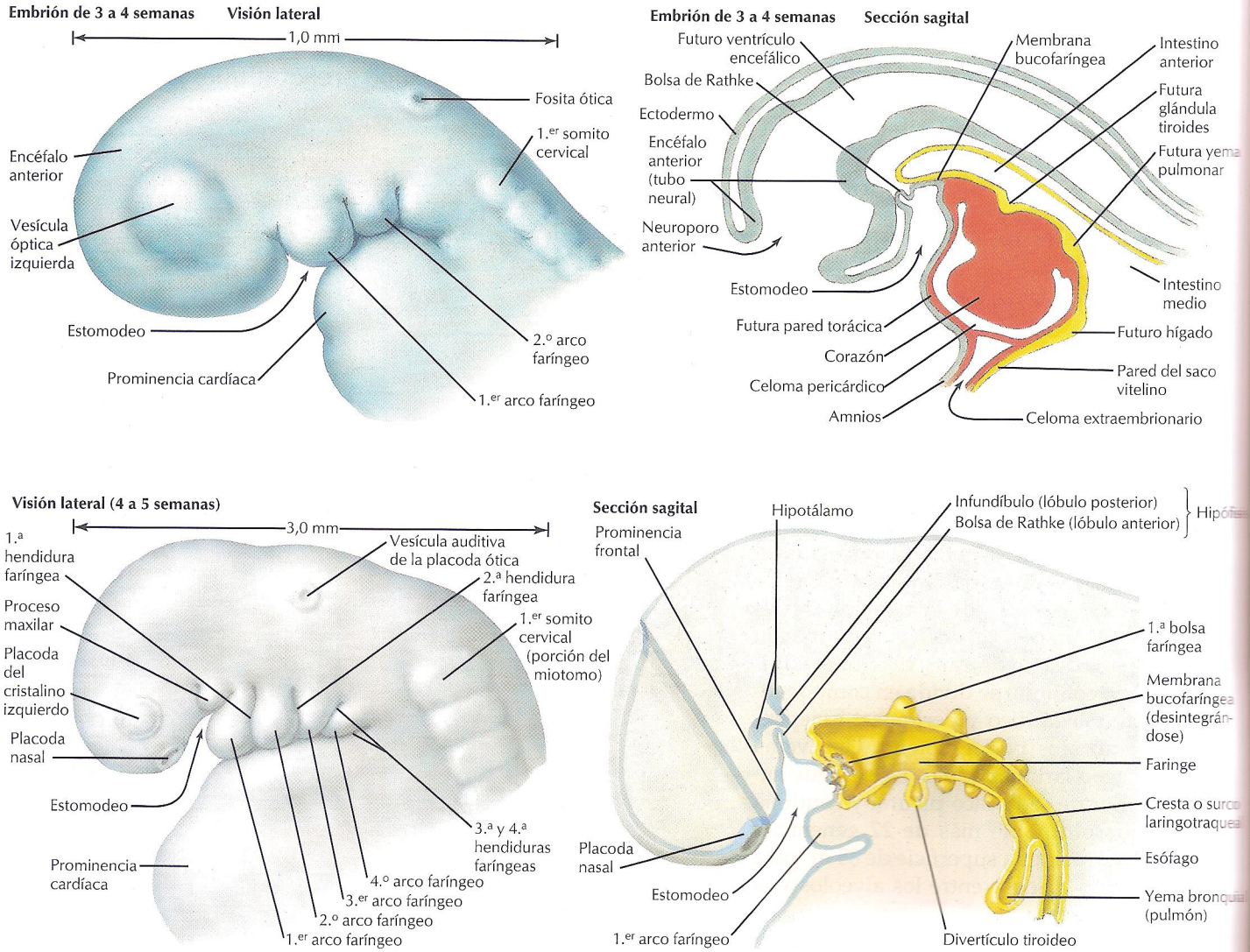

FIGURA 5.1 PRIMORDIOS INICIALES

Primordios iniciales de las vías aéreas superior e inferior:

- Estomodeo
- Placoda nasal
- Intestino anterior
- Divertículo laringotraqueal (yema pulmonar)
- Septo transverso
- Celoma intraembrionario

A. Sección transversal del embrión

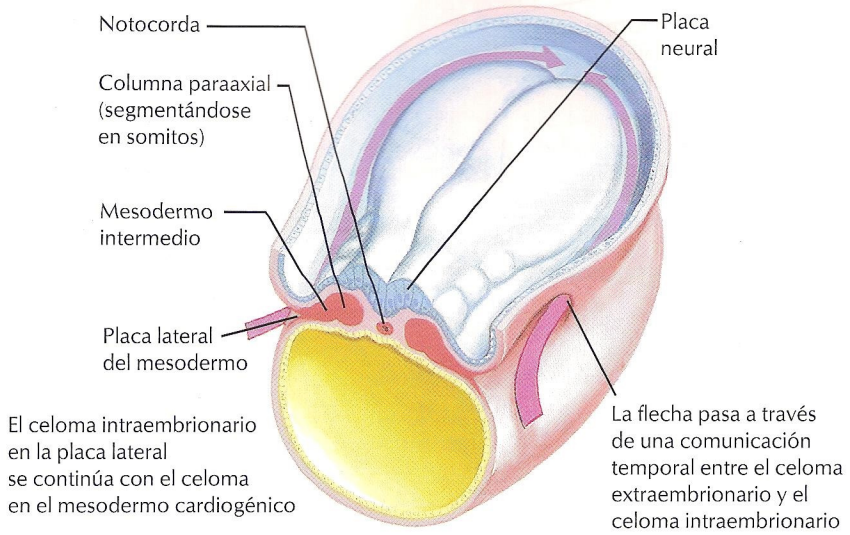

B. Sección sagital a las 5-6 semanas

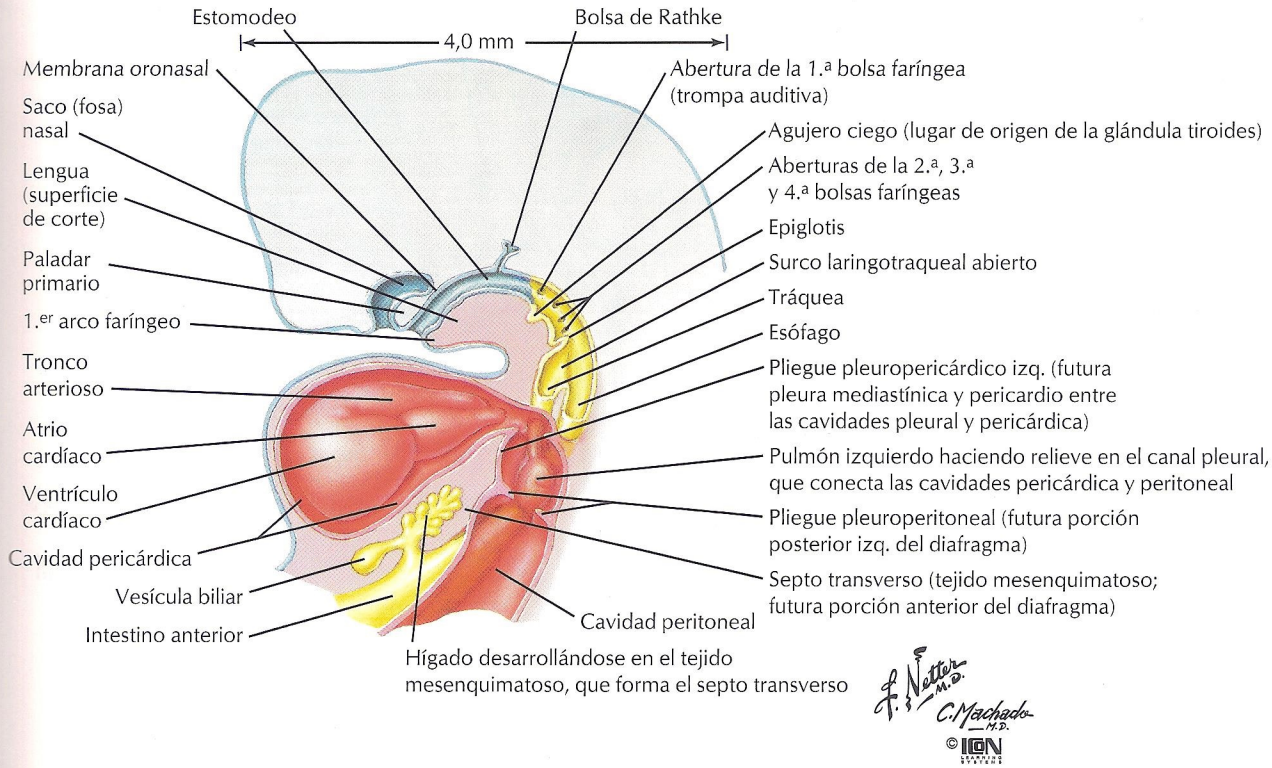

FIGURA 5.2 FORMACIÓN DE LAS CAVIDADES PLEURALES

El **celoma intraembrionario** se inicia cuando se forman unas cavidades a ambos lados, en la placa lateral del mesodermo y en la línea media en el mesodermo cardiogénico. La ilustración B muestra el interior del celoma en el lado izquierdo, extendiéndose desde la región abdominal a través del canal pleural izquierdo hacia la cavidad pericárdica. Desde ahí se continúa por debajo del corazón y vuelve hacia atrás por el otro lado del tracto gastrointestinal situado en la línea media y los mesenterios dorsal y ventral que lo sostienen. El tubo celómico en forma de U está dividido en cavidades peritoneal, pleural y pericárdica separadas por las **membranas pleuroperitoneales** y los pliegues pleuropericárdicos donde las venas cardinales comunes (no mostradas) pinzan el celoma para separar las cavidades pleurales de la cavidad pericárdica.

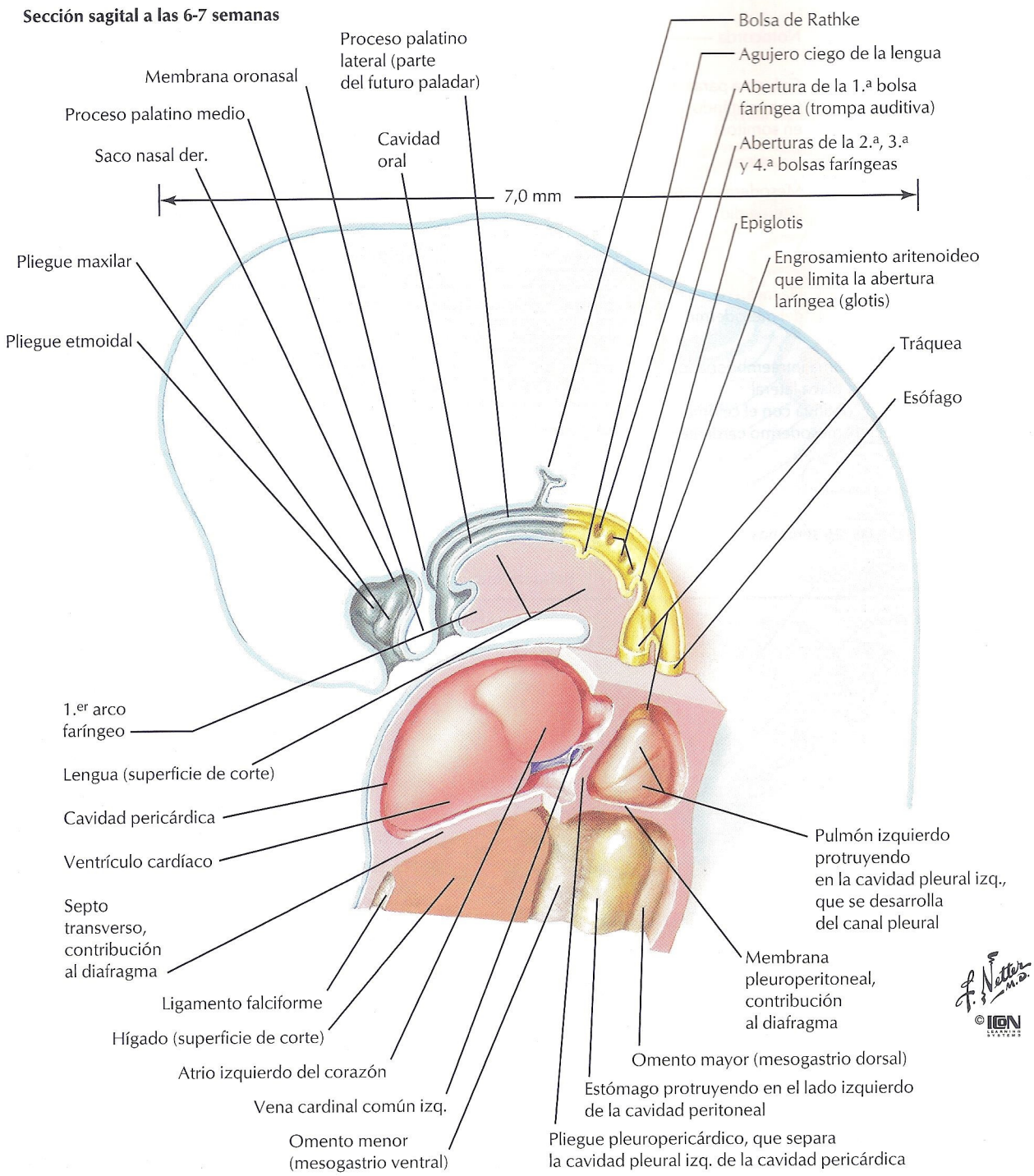

FIGURA 5.3 RELACIONES ENTRE PULMONES Y CAVIDADES PLEURALES

El **septo transverso** y las **membranas pleuroperitoneales** del diafragma en desarrollo separan la cavidad peritoneal de las cavidades pleurales y pericárdica en el tórax. Las cavidades pleurales y pericárdica también se separan unas de otras. El mesénquima que tapiza las tres cavidades se diferencia en el epitelio escamoso simple **(mesotelio)** de la pleura, peritoneo y pericardio. Los pulmones crecen en el interior del saco de mesotelio pleural, de forma parecida a cuando se empuja con un puño hacia el interior de un globo. El mesotelio de la superficie del pulmón es la **pleura visceral.** La **pleura parietal** tapiza la pared torácica, el diafragma y el mediastino.

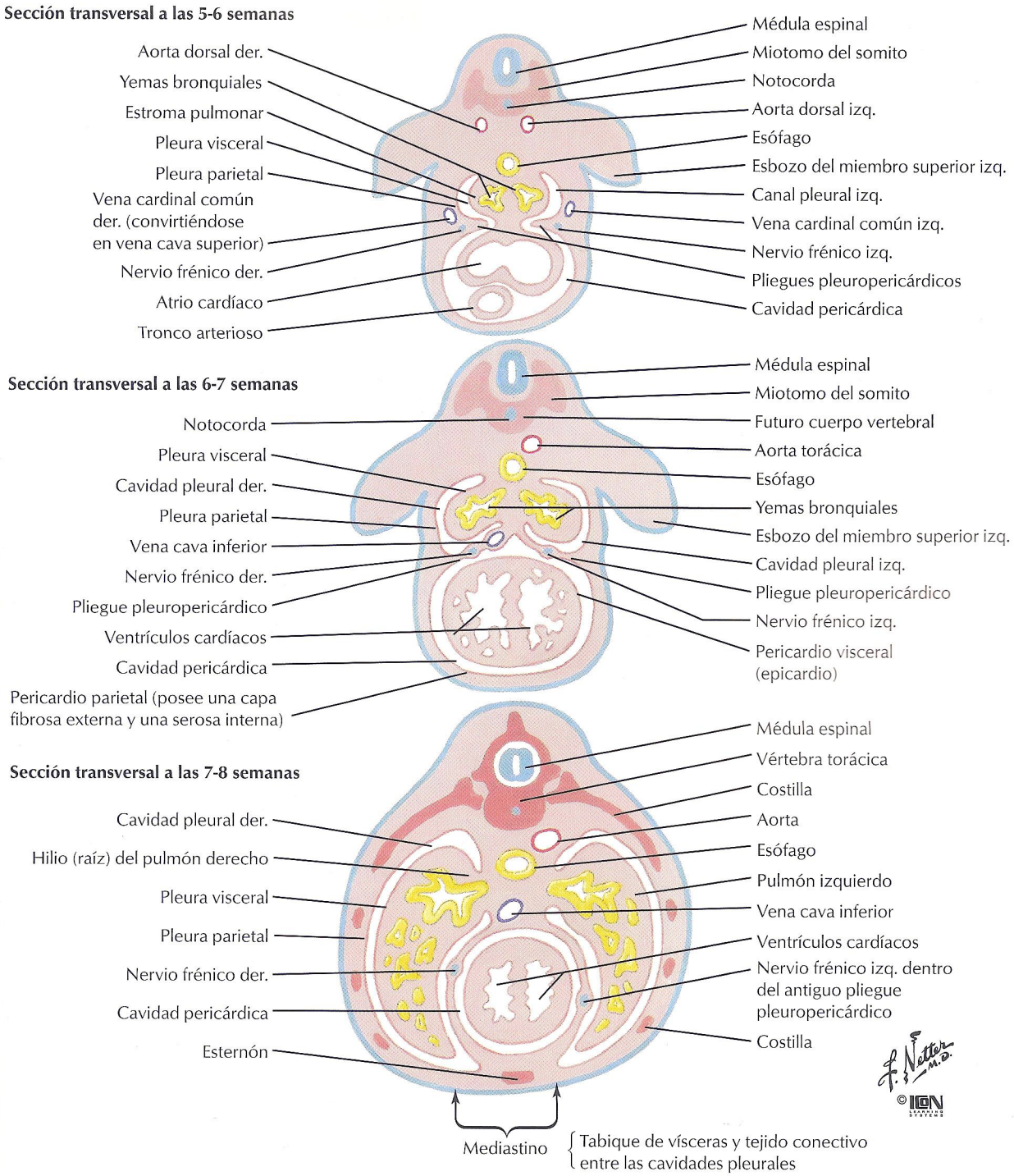

FIGURA 5.4 PLEURAS VISCERAL Y PARIETAL

La división de las cavidades pleurales y pericárdica se completa a las 7 semanas. Las pleuras visceral y parietal se continúan una con otra en la raíz del pulmón. El pericardio visceral y parietal se continúan alrededor de los grandes vasos en la base del corazón (no se muestra). Cuando los pulmones se expanden, la cavidad pleural se convierte en un espacio potencial con una pequeña cantidad de líquido seroso para reducir la fricción entre las láminas visceral y parietal durante la respiración.

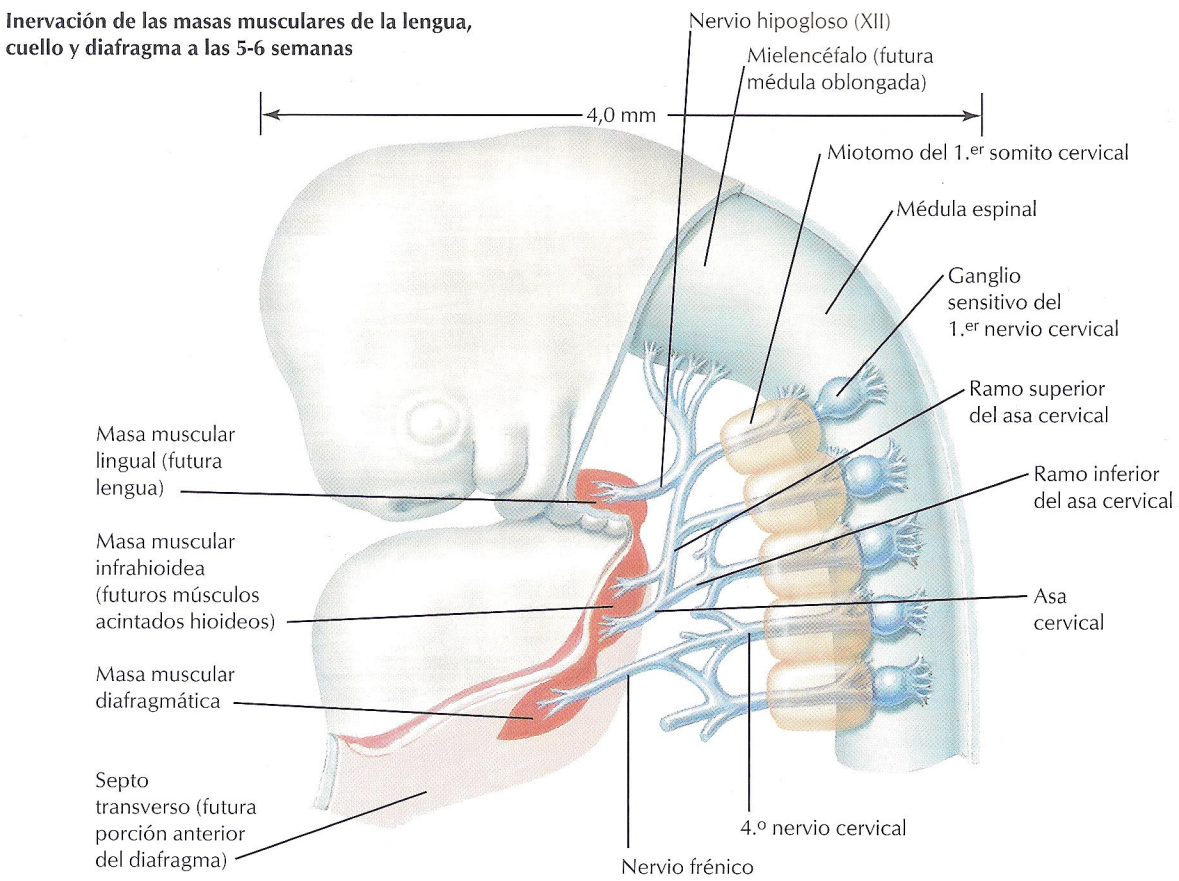

FIGURA 5.5 DESARROLLO DEL DIAFRAGMA

El diafragma se desarrolla a partir de cuatro primordios:
Septo transverso, una división del mesénquima entre el tórax y el abdomen embrionarios
Membranas pleuroperitoneales
Mesenterio del esófago
Miotomos de somitos cervicales (para las células musculares del diafragma)

El septo transverso se desarrolla adyacente a la región cervical; luego «desciende» en relación con el crecimiento del tronco embrionario. Arrastra consigo el **nervio frénico,** el ramo ventral de los nervios raquídeos C3, C4 y C5.

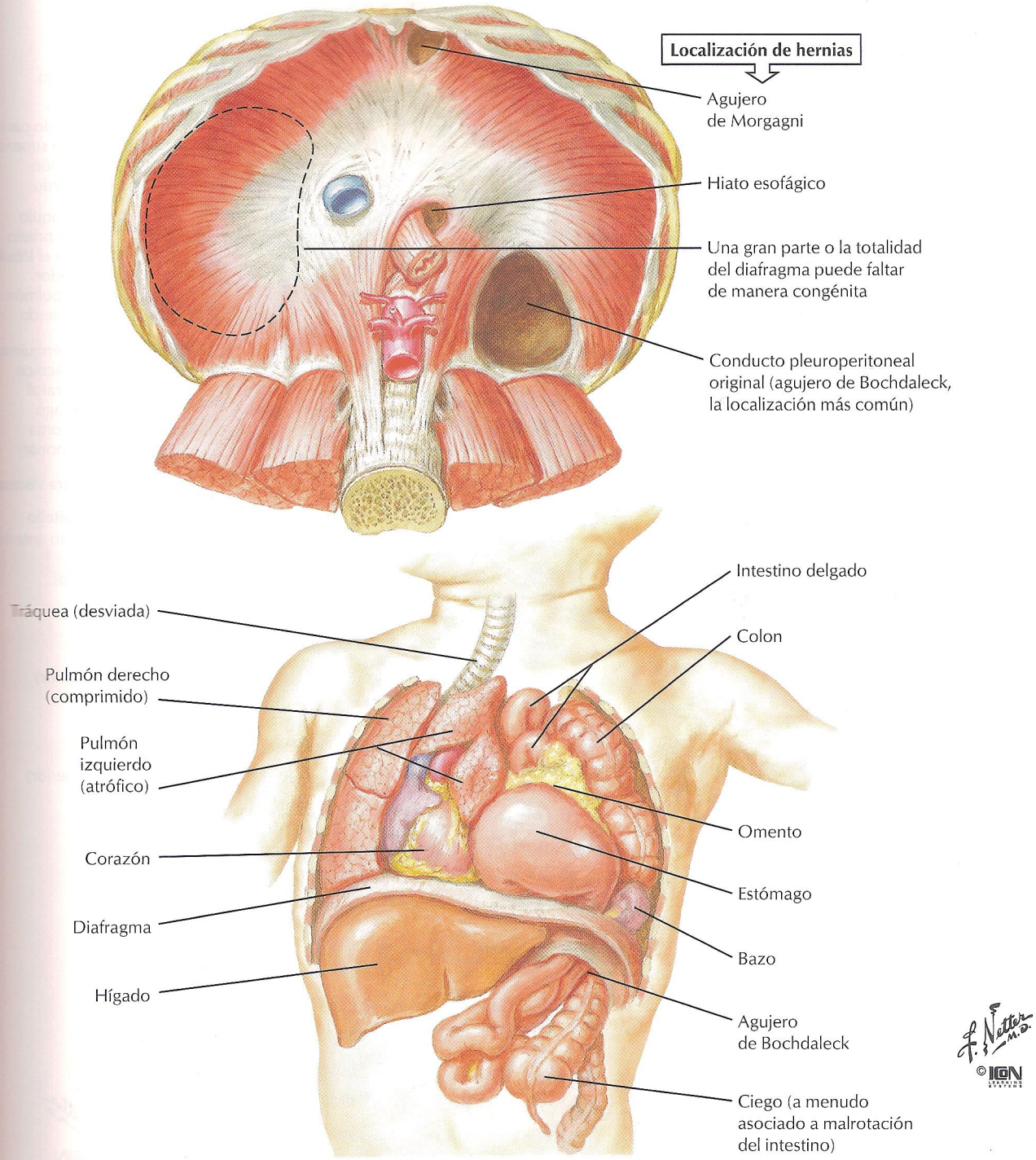

FIGURA 5.6 HERNIA DIAFRAGMÁTICA CONGÉNITA

Ésta es la más común de las hernias diafragmáticas. Se produce por un fallo en el crecimiento de las membranas pleuroperitoneales a través del celoma intraembrionario (agujero de Bochdalek). Los órganos abdominales pueden extenderse hacia el interior de la cavidad torácica, lo que provoca una distensión anormal del tórax y un aplanamiento de la región gástrica. Otras hernias diafragmáticas están producidas por defectos del septo transverso o son el resultado de aberturas naturales anormalmente amplias.

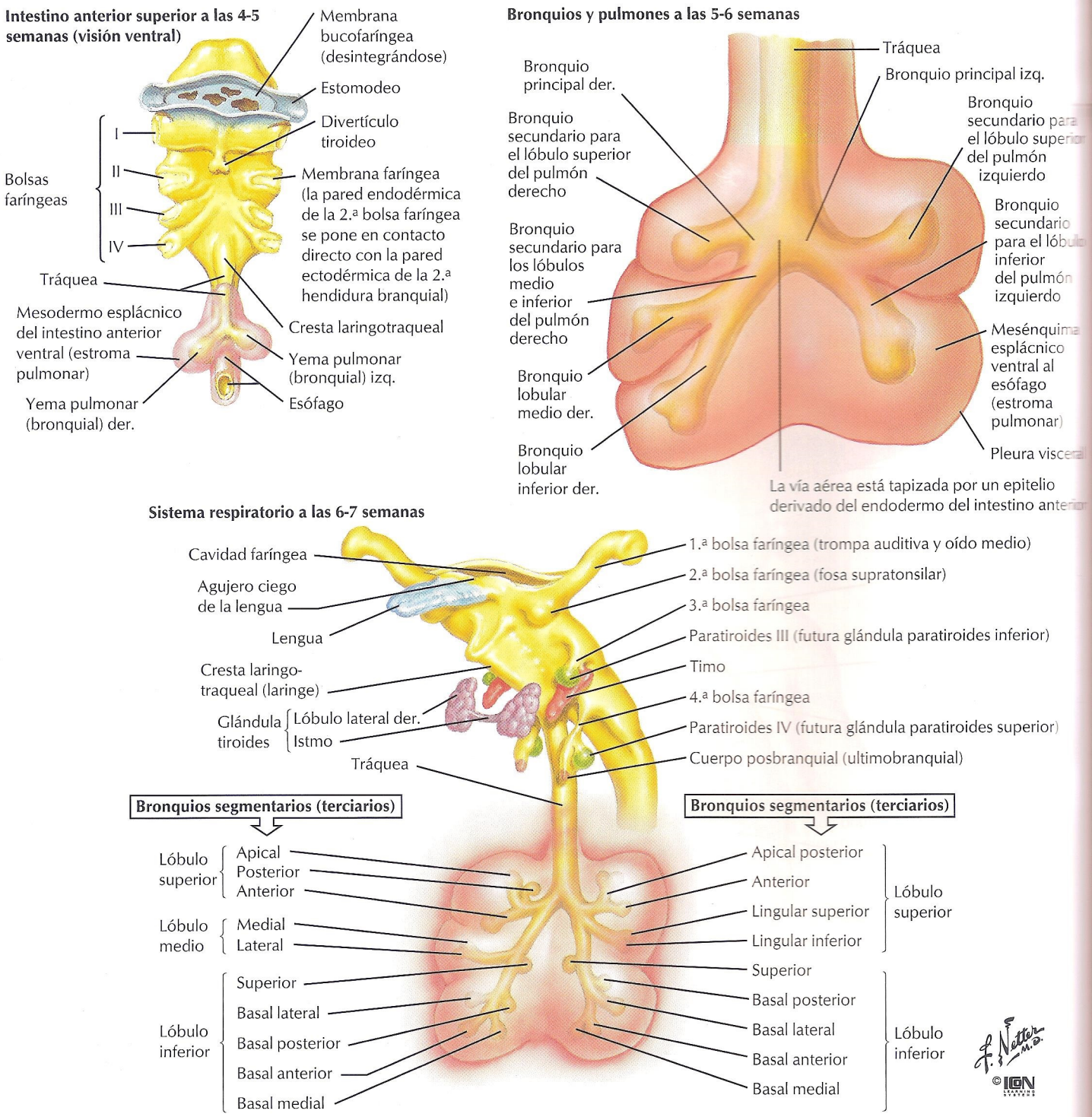

FIGURA 5.7 LA VÍA AÉREA A LAS 4-7 SEMANAS

A la 4.ª semana el **divertículo laringotraqueal** crece ventralmente de la pared del intestino anterior e inicia una amplia serie de ramificaciones. Está compuesto por esplacnopleura, que forma con el endodermo el **parénquima** epitelial de la futura vía aérea y con el mesodermo la **estroma** de tejido conectivo. El divertículo se divide primero en una yema pulmonar izquierda y otra derecha, con los **bronquios primarios.** La siguiente división forma los lóbulos del pulmón con sus **bronquios secundarios (lobulares).** Los bronquios secundarios se dividen en **bronquios terciarios (segmentarios)** que proporcionan los **segmentos broncopulmonares** de los pulmones.

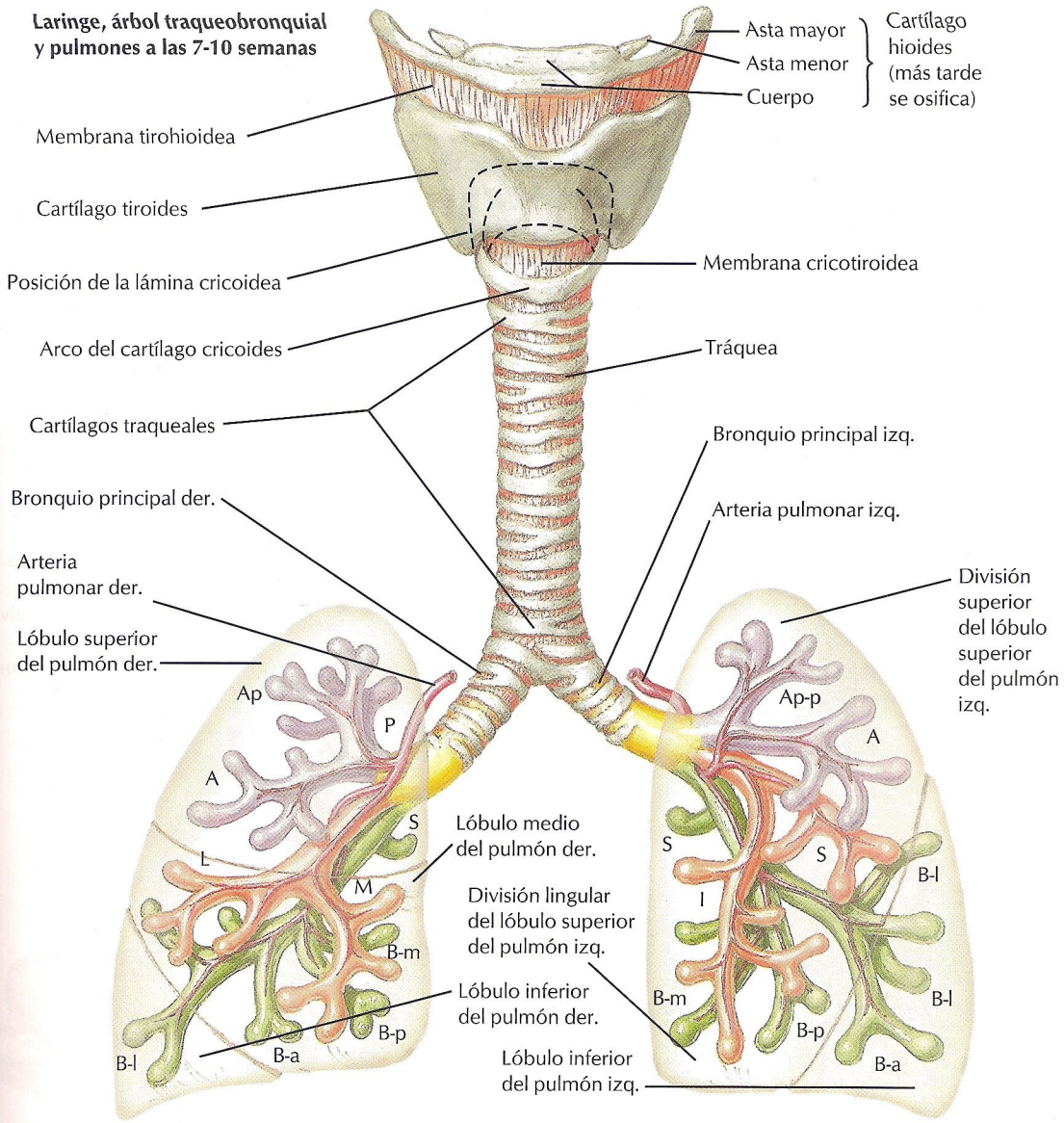

Ramas terciarias de los bronquios para los segmentos broncopulmonares

Pulmón derecho

- Lóbulo superior: Apical (Ap), posterior (P), anterior (A)
- Lóbulo medio: Medial (M), lateral (L)
- Lóbulo inferior: Superior (S), basal anterior (B-a), basal posterior (B-p), basal medial (B-m), basal lateral (B-l)

Pulmón izquierdo

- Lóbulo superior: División superior: Apicoposterior (Ap-p), anterior (A)
- Lóbulo superior: División lingular: Superior (S), inferior (I)
- Lóbulo inferior: Superior (S), basal anterior (B-a), basal medial (B-m), basal posterior (B-p), basal lateral (B-l)

F. Netter M.D. © ICON

FIGURA 5.8 LA VÍA AÉREA A LAS 7-10 SEMANAS

A las 10 semanas se han formado los cartílagos de la laringe, los anillos cartilaginosos de la tráquea y los bronquios de mayor tamaño. Los bronquios siguen generando ramificaciones. Hay 10 segmentos broncopulmonares en el pulmón derecho y 9 en el izquierdo. El pulmón izquierdo tiene sólo dos lóbulos (y dos bronquios secundarios) en vez de tres. La língula del pulmón izquierdo es el equivalente del lóbulo medio del pulmón derecho. Las arterias pulmonares se ramifican con los bronquios, mientras que las venas discurren entre los segmentos.

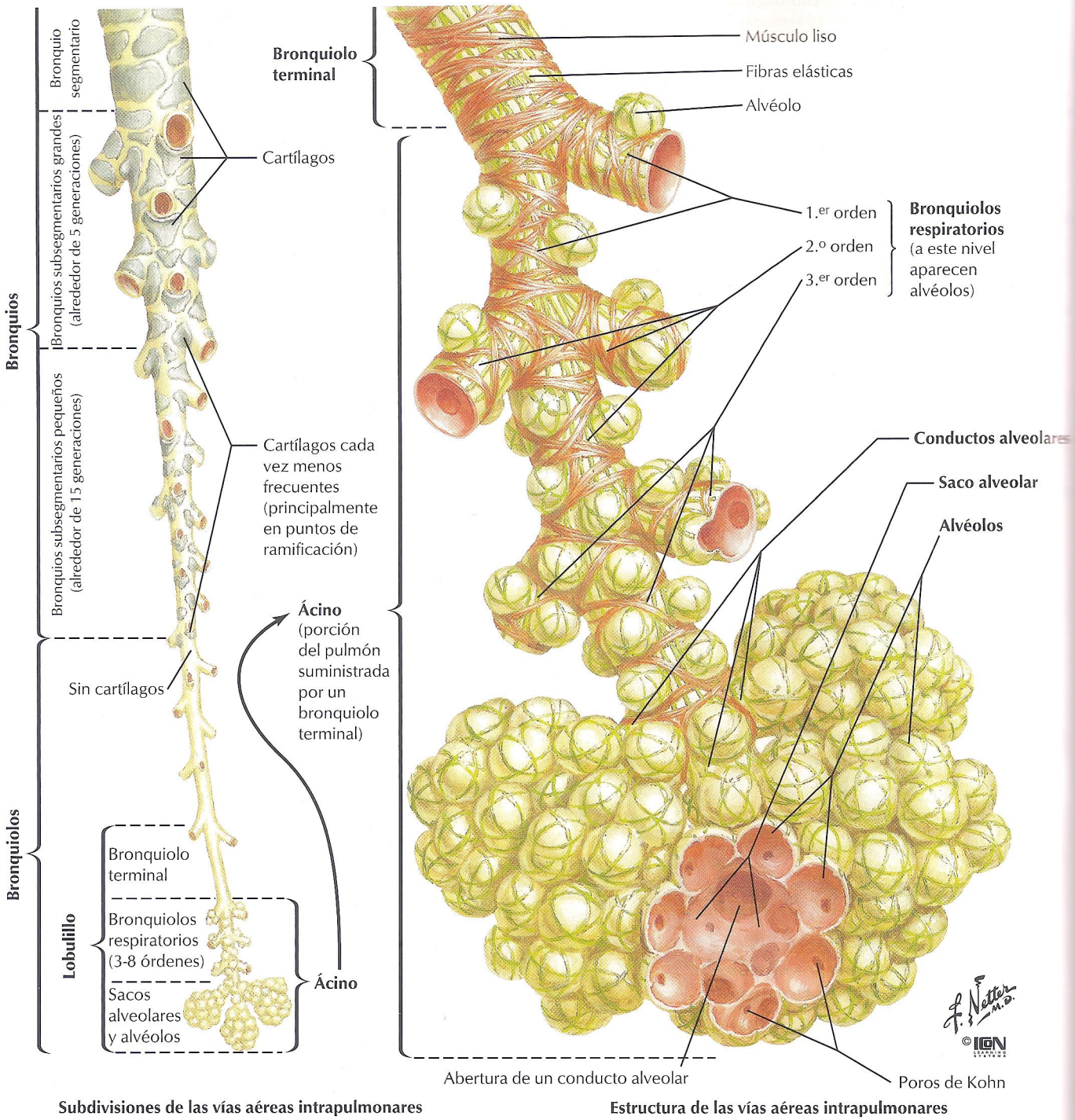

Subdivisiones de las vías aéreas intrapulmonares **Estructura de las vías aéreas intrapulmonares**

FIGURA 5.9 DESARROLLO DE BRONQUIOLOS Y ALVÉOLOS

Los bronquios terciarios continúan dividiéndose durante muchas generaciones; el total oscila entre 23 y más de 30, dependiendo de la región del pulmón. Los bronquios se convierten en bronquiolos cuando en las paredes ya no se encuentra cartílago hialino. El árbol bronquial termina en **alvéolos,** las estructuras en forma de saco donde se produce el intercambio gaseoso.

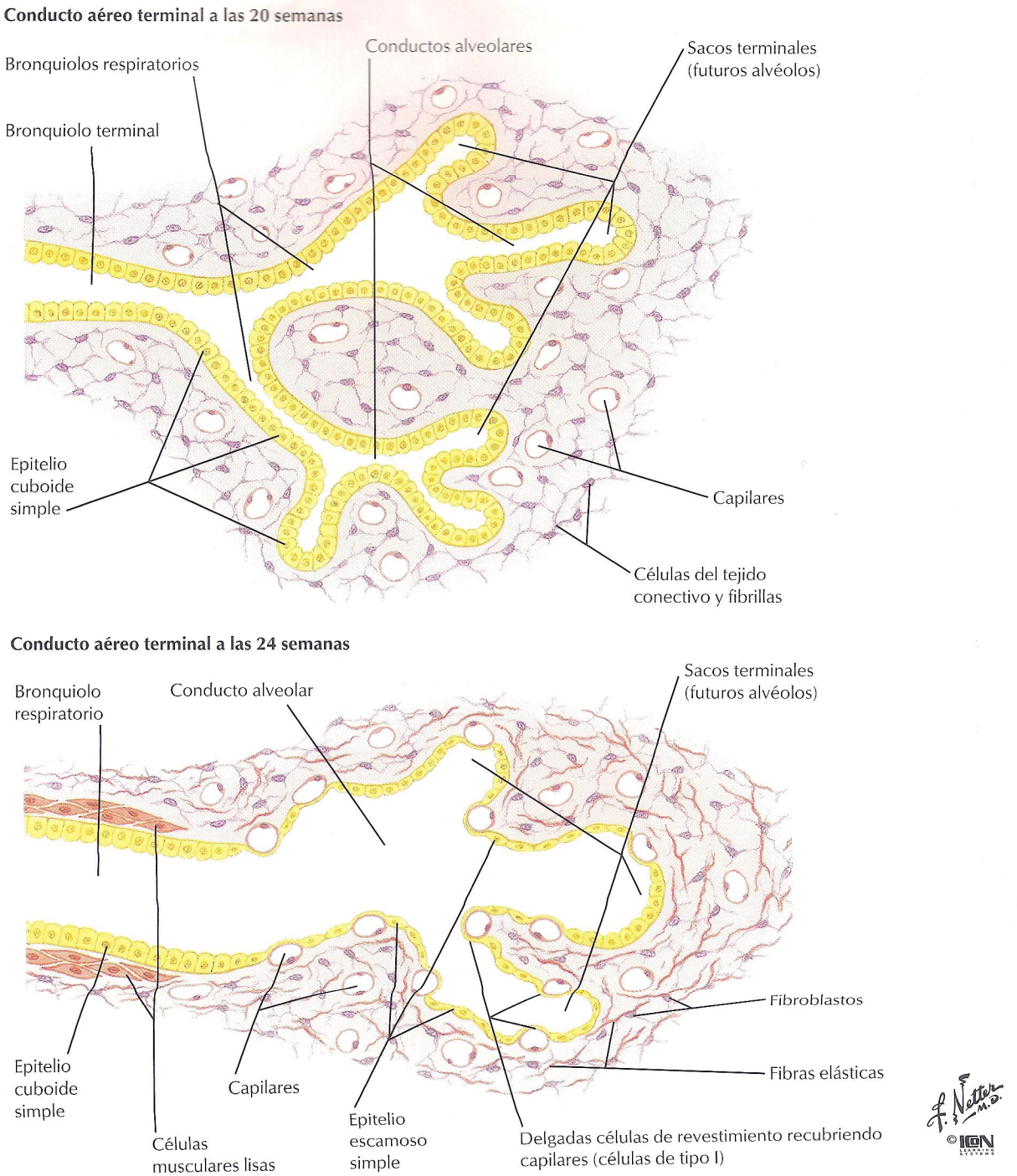

FIGURA 5.10 MADURACIÓN DEL EPITELIO BRONQUIAL

La tráquea y los bronquios de mayor tamaño están tapizados por un **epitelio columnar seudoestratificado (respiratorio)** con cilios y células caliciformes productoras de moco. El epitelio se convierte en cuboide simple en los bronquios más pequeños y en escamoso simple en los alvéolos maduros. A las 20 semanas, todo el epitelio es cuboide simple en la vía aérea distal y no está íntimamente aplicado a los capilares. En el niño prematuro de esta edad no es posible el intercambio gaseoso. A los 6 meses, el futuro alvéolo está lo bastante maduro para el intercambio gaseoso, pero las células alveolares de tipo II todavía no producen surfactante, que reduce la tensión superficial para prevenir el colapso de los alvéolos. La vida sólo puede sostenerse suministrando surfactante artificial o manteniendo una presión positiva en los alvéolos.

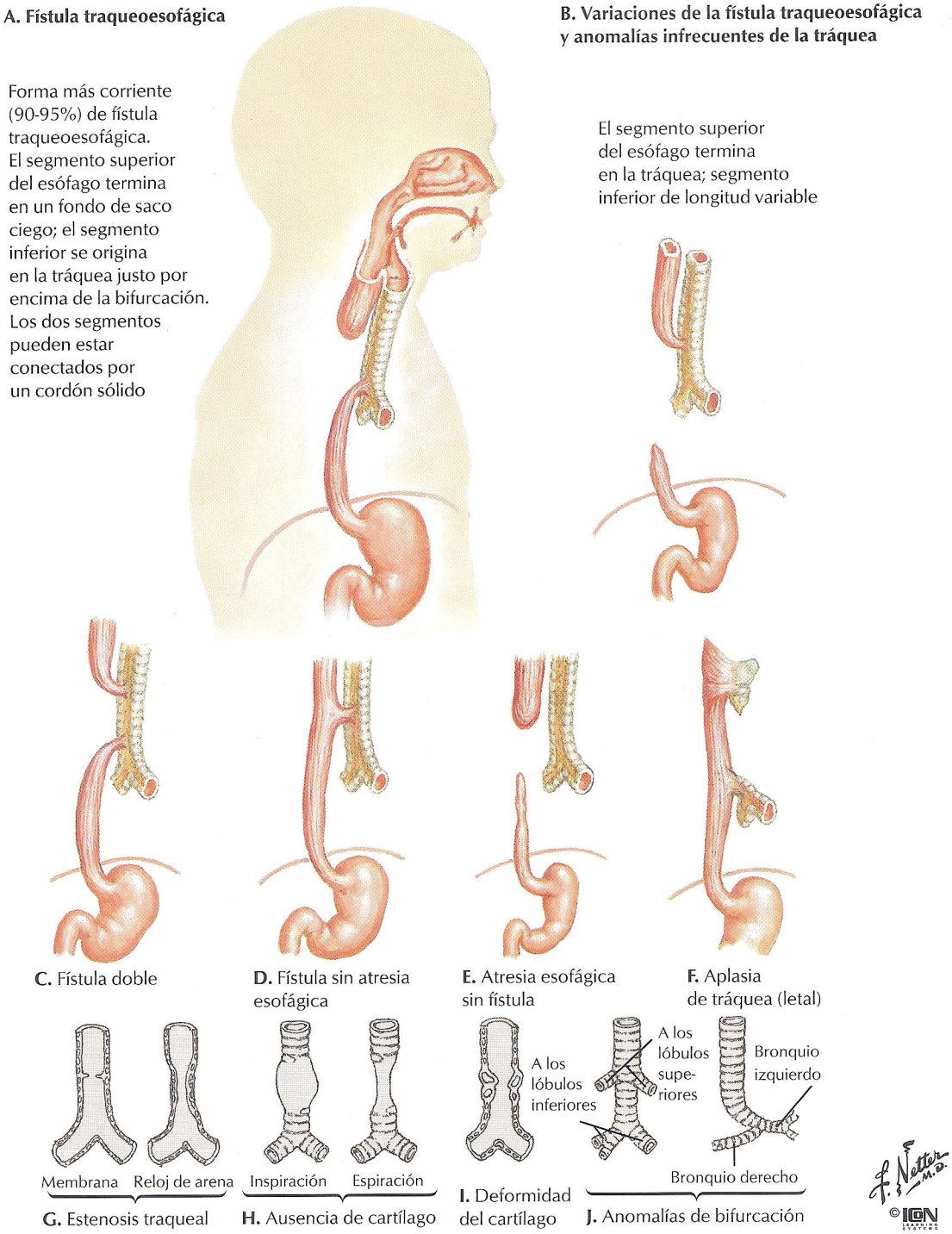

FIGURA 5.11 ANOMALÍAS CONGÉNITAS DE LA VÍA AÉREA INFERIOR

El divertículo laringotraqueal está íntimamente aplicado a la cara ventral del esófago en desarrollo. La luz del esófago se cierra por la proliferación de células epiteliales y luego se vuelve a permeabilizar. La interrupción de este proceso puede provocar una **fístula traqueoesofágica** (es decir, una comunicación anormal entre la tráquea y el esófago). Las ilustraciones muestran diferentes variantes de fístula traqueoesofágica junto con otras anomalías de la tráquea.

Agenesia, aplasia e hipoplasia pulmonares

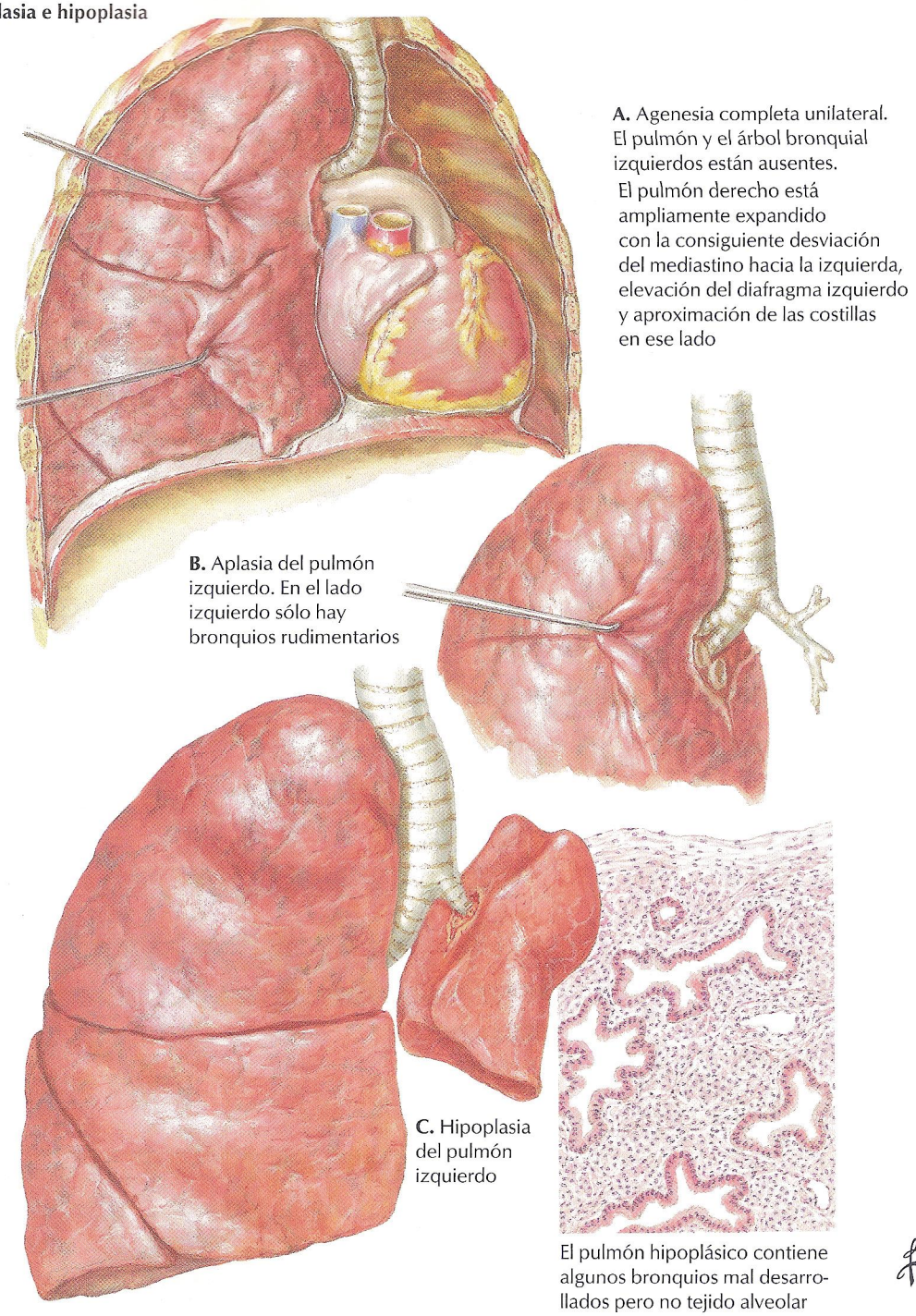

A. Agenesia completa unilateral. El pulmón y el árbol bronquial izquierdos están ausentes. El pulmón derecho está ampliamente expandido con la consiguiente desviación del mediastino hacia la izquierda, elevación del diafragma izquierdo y aproximación de las costillas en ese lado

B. Aplasia del pulmón izquierdo. En el lado izquierdo sólo hay bronquios rudimentarios

C. Hipoplasia del pulmón izquierdo

El pulmón hipoplásico contiene algunos bronquios mal desarrollados pero no tejido alveolar

F. Netter M.D. © ICON

FIGURA 5.12 ANOMALÍAS EN LA RAMIFICACIÓN DE LA VÍA AÉREA

Igual que ocurre con cualquier órgano o glándula que se desarrolla por ramificación secuencial de su primordio, existen numerosas posibilidades de asimetría (y de otras anomalías de ramificación, como se muestra en la fig. 5.11 J). Las ilustraciones de esta página muestran anomalías provocadas por un defecto de la yema pulmonar izquierda o por una yema bronquial izquierda rudimentaria, con o sin tejido pulmonar.

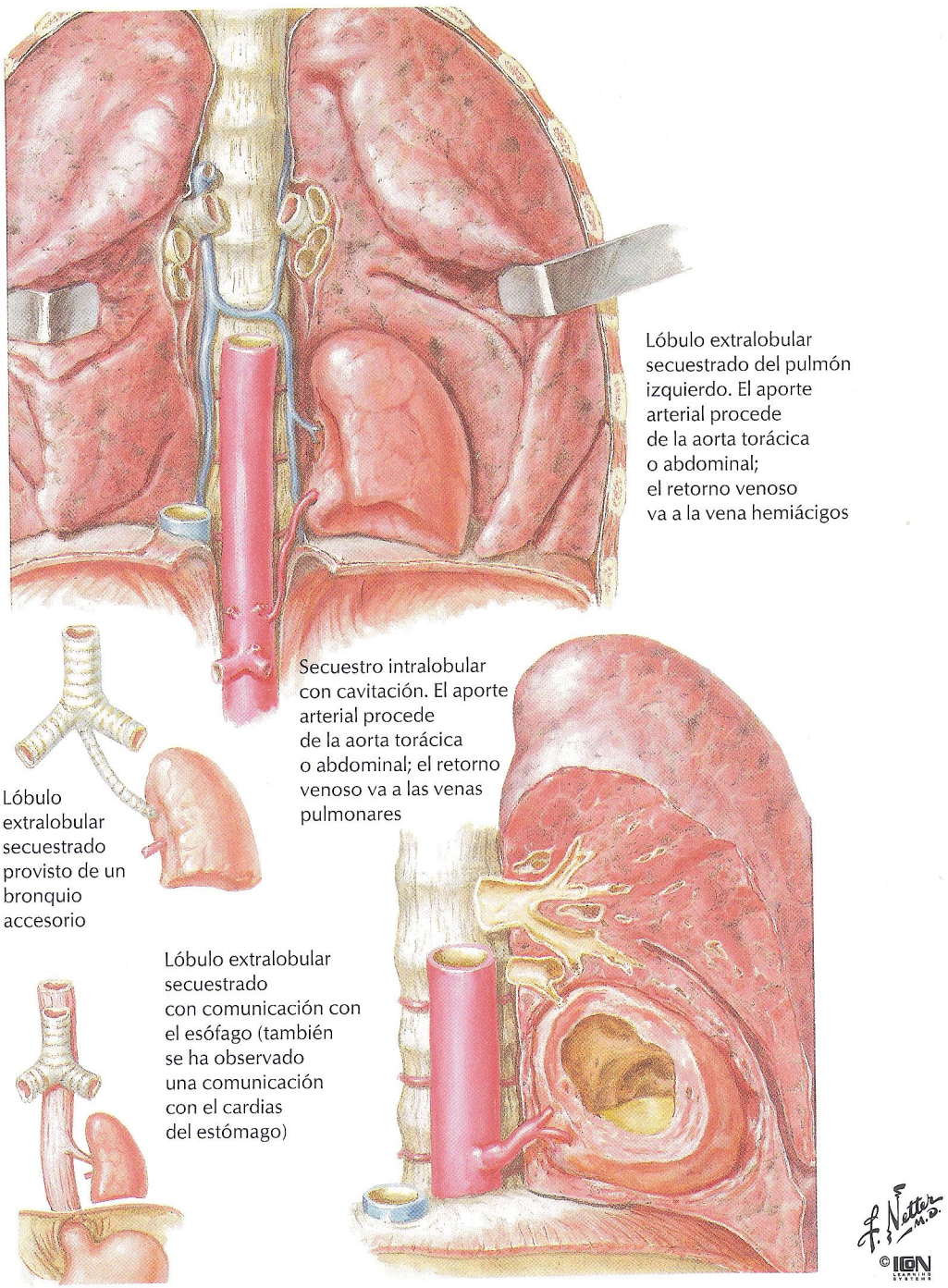

FIGURA 5.13 SECUESTRO BRONCOPULMONAR

Más complicado que la asimetría en la ramificación es el **secuestro,** la separación de un pequeño lóbulo extra de tejido pulmonar del árbol bronquial normal. Puede estar dentro o fuera del pulmón, pero se halla típicamente vascularizado por la circulación sistémica en vez de la circulación pulmonar. Puede presentar comunicaciones anormales con bronquios intralobulares o desarrollarse de una yema extra del divertículo laringotraqueal o incluso de otros componentes del intestino anterior (p. ej., esófago o estómago).

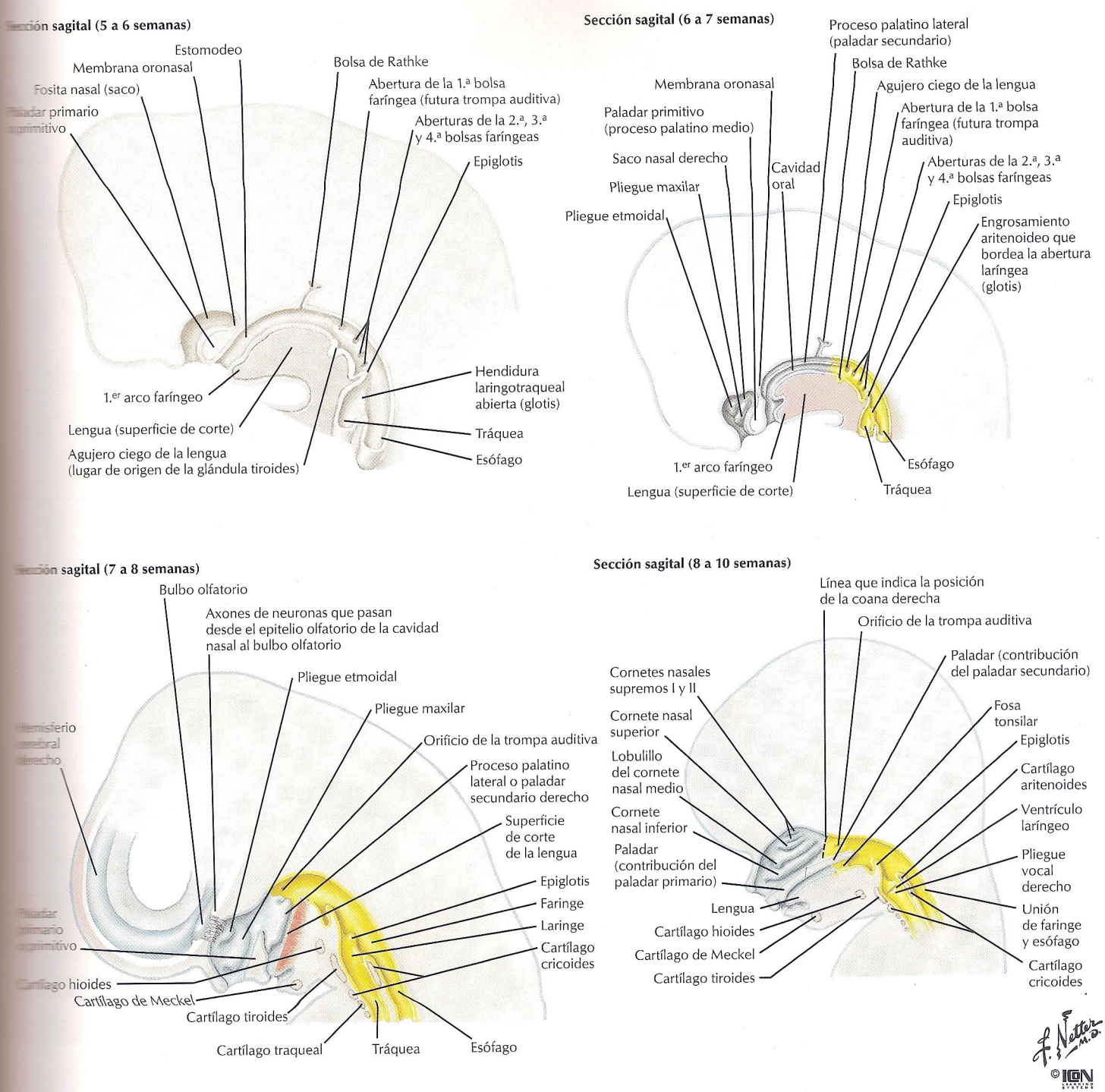

FIGURA 5.14 FORMACIÓN DEL PALADAR EN LA VÍA AÉREA SUPERIOR

La vía aérea superior se desarrolla a partir del **intestino anterior,** la mitad superior del **estomodeo** y los **sacos nasales,** que son invaginaciones de las placodas nasales ectodérmicas. Los procesos palatinos laterales crecen hacia la línea media para dividir el estomodeo en componentes nasal y oral. Los sacos nasales penetran directamente en la parte de la vía aérea del estomodeo, por encima de los procesos palatinos laterales. El tejido entre los sacos nasales y el estomodeo es el paladar primario, mientras que los procesos palatinos laterales forman el paladar secundario. La formación del paladar está completa cuando se han fusionado entre sí el paladar primario, los procesos palatinos laterales del paladar secundario y el tabique nasal. Para más detalles véase el capítulo 9.

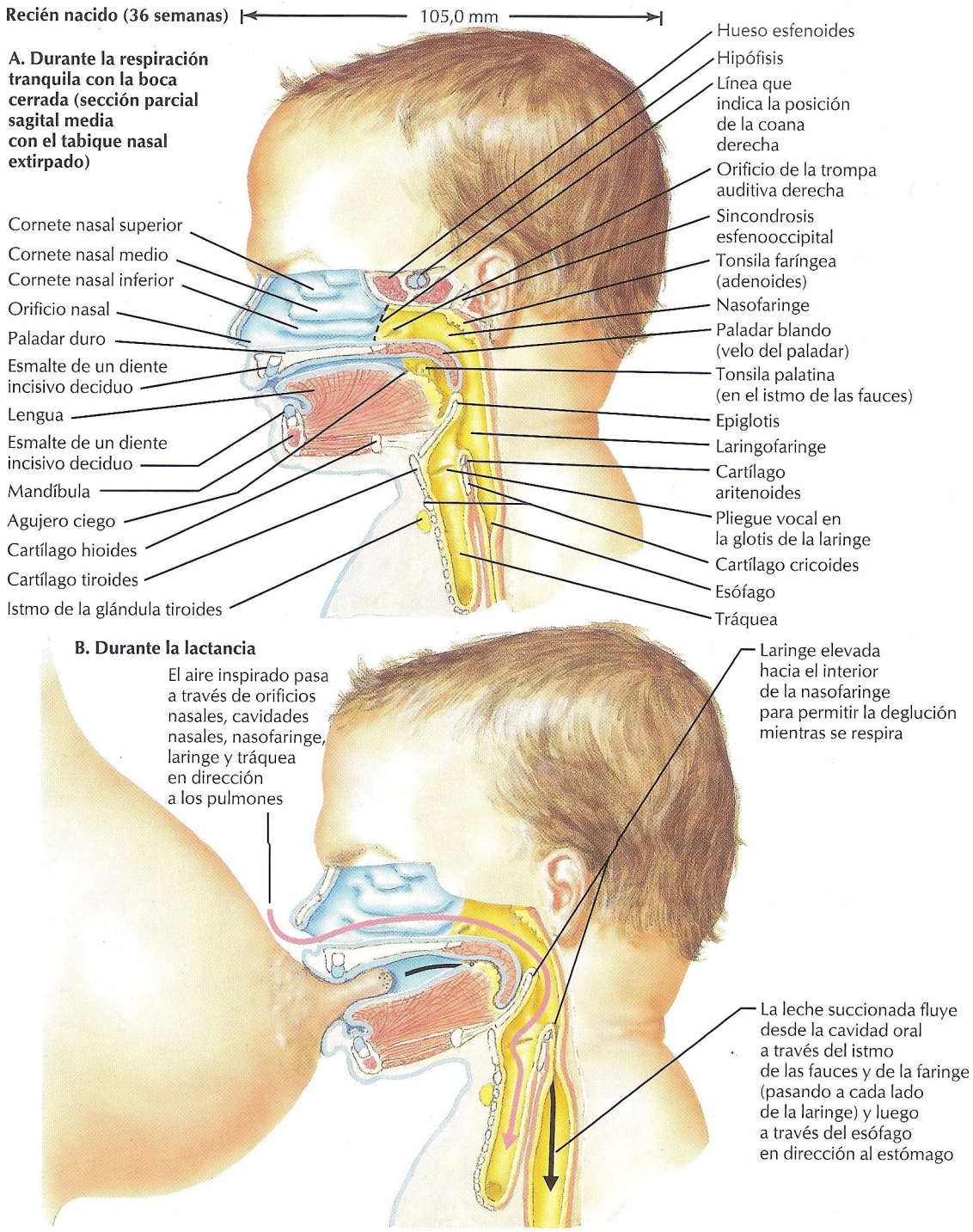

FIGURA 5.15 VÍA AÉREA SUPERIOR DEL RECIÉN NACIDO

La vía aérea y el tracto gastrointestinal están más separados en el recién nacido que en el adulto. La faringe es corta y, en el momento de la lactancia materna, el paladar blando y la epiglotis de la laringe se solapan. El aire pasa de forma muy directa desde la cavidad nasal hacia el interior de la laringe y la vía aérea inferior. El alimento es desviado hacia los lados del paladar blando y la epiglotis para pasar hacia el interior del esófago. En el adulto la faringe es más larga y la orofaringe es una cavidad común para el paso de alimento y aire.

TERMINOLOGÍA

Alvéolo	(Del latín, «pequeña cavidad».) Elementos terminales en forma de saco de la vía aérea distal en los pulmones, donde se realiza el intercambio gaseoso entre el aire alveolar y la corriente sanguínea. Hay unos 300 millones.
Bronquio lobular	Bronquio que abastece un lóbulo pulmonar. Segunda generación de ramificaciones bronquiales.
Bronquio principal (derecho e izquierdo)	Tronco principal bronquial que abastece todo un pulmón. Es la primera ramificación de la tráquea.
Bronquio segmentario	Bronquio que abastece un segmento broncopulmonar. Tercera generación de la ramificación bronquial.
Carina	Cresta cartilaginosa en el punto de bifurcación interna de la tráquea en bronquios primarios izquierdo y derecho.
Celoma	(Del griego, «cavidad».) Cavidades corporales pericárdica, pleural y peritoneal.
Células alveolares de tipo I y II	Las células de tipo I son células escamosas simples que forman la mayor parte de las paredes de intercambio gaseoso del alvéolo. Las células de tipo II producen surfactante. Se encuentran en igual número que las células de tipo I pero ocupan un área alveolar mucho menor debido a su forma cuboide.
Epiglotis	Proyección cartilaginosa de la laringe hacia el interior de la laringofaringe por encima de la glotis.
Epitelio columnar seudoestratificado ciliado	Epitelio respiratorio en las cavidades nasales, la mayor parte de la laringe, tráquea y bronquios de mayor tamaño. En las secciones histológicas, los núcleos parecen estar estratificados, pero todas las células contactan con la lámina basal.
Glotis	Abertura entre los pliegues vocales (mucosa que recubre los pliegues vocales) en la laringe. Es la vía de entrada hacia el interior de la vía aérea inferior.
Líquido seroso	Líquido acuoso proteínico, producido por el mesotelio que tapiza las cavidades corporales. Reduce la fricción de los movimientos entre las capas parietal y visceral.
Mesotelio	Epitelio escamoso simple que tapiza las cavidades corporales. La pleura, el peritoneo y el pericardio son mesotelios.
Raíz del pulmón	Todas las estructuras que entran o salen del pulmón: bronquio principal, arteria y venas pulmonares, arterias y venas bronquiales, nervios y vasos linfáticos.
Segmentos	Subdivisiones de los lóbulos pulmonares **broncopulmonares** aireados por bronquios terciarios (segmentarios); tercera generación de ramificaciones de la tráquea.
Septo transverso	En el embrión, tabique grueso transversal de mesénquima justo caudal al corazón en desarrollo. Contribuye a la formación del diafragma y estroma del hígado y vesícula biliar.
Surfactante	Líquido rico en fosfolípidos, secretado por las células alveolares de tipo II para reducir la tensión superficial en los alvéolos pulmonares. Previene el colapso de éstos y contribuye a las propiedades elásticas del tejido pulmonar.
Vía aérea inferior	Laringe, tráquea y pulmones (con el árbol bronquial).
Vía aérea superior	Cavidad nasal y faringe.

CAPÍTULO 6

SISTEMA GASTROINTESTINAL Y PARED ABDOMINAL

PRIMORDIOS

El intestino anterior, el intestino medio y el intestino posterior y sus órganos asociados derivan de la esplacnopleura (endodermo y mesodermo esplácnico de la placa lateral).

SISTEMA GASTROINTESTINAL (GI)

Tal vez en ninguna otra parte del cuerpo la organización de un sistema orgánico sea tan simple en el embrión y su apariencia tan compleja en el adulto. El sistema GI en el abdomen se desarrolla primero como un tubo suspendido mediante dos láminas, dorsal y ventral: los mesenterios. Los vasos sanguíneos, nervios autónomos, drenaje linfático y estructura del mesenterio están todos organizados de acuerdo con las subdivisiones abdominales del tracto GI: el intestino anterior, el intestino medio y el intestino posterior. Estas relaciones básicas persisten; sin embargo, la anatomía del adulto parece compleja a causa de cuatro procesos que se producen durante el desarrollo: *a)* rotación de 90° en el sentido de las agujas del reloj del intestino anterior abdominal; *b)* desarrollo del omento mayor y del saco peritoneal menor a partir del mesenterio dorsal del intestino anterior abdominal; *c)* rotación del intestino medio 270° alrededor de la arteria mesentérica superior, y *d)* crecimiento muy notable del intestino medio.

CONDUCTO INGUINAL

El testículo inicia su desarrollo entre el peritoneo parietal y los músculos y fascia de la pared abdominal, pero debe acabarlo en el escroto, una evaginación de la pared corporal superficial. El testículo forma el conducto inguinal abriéndose camino a través de la pared corporal profunda. Las capas de la pared contribuyen a formar las cubiertas de los vasos, nervios y linfáticos del cordón espermático que abastecen al testículo.

CRONOLOGÍA

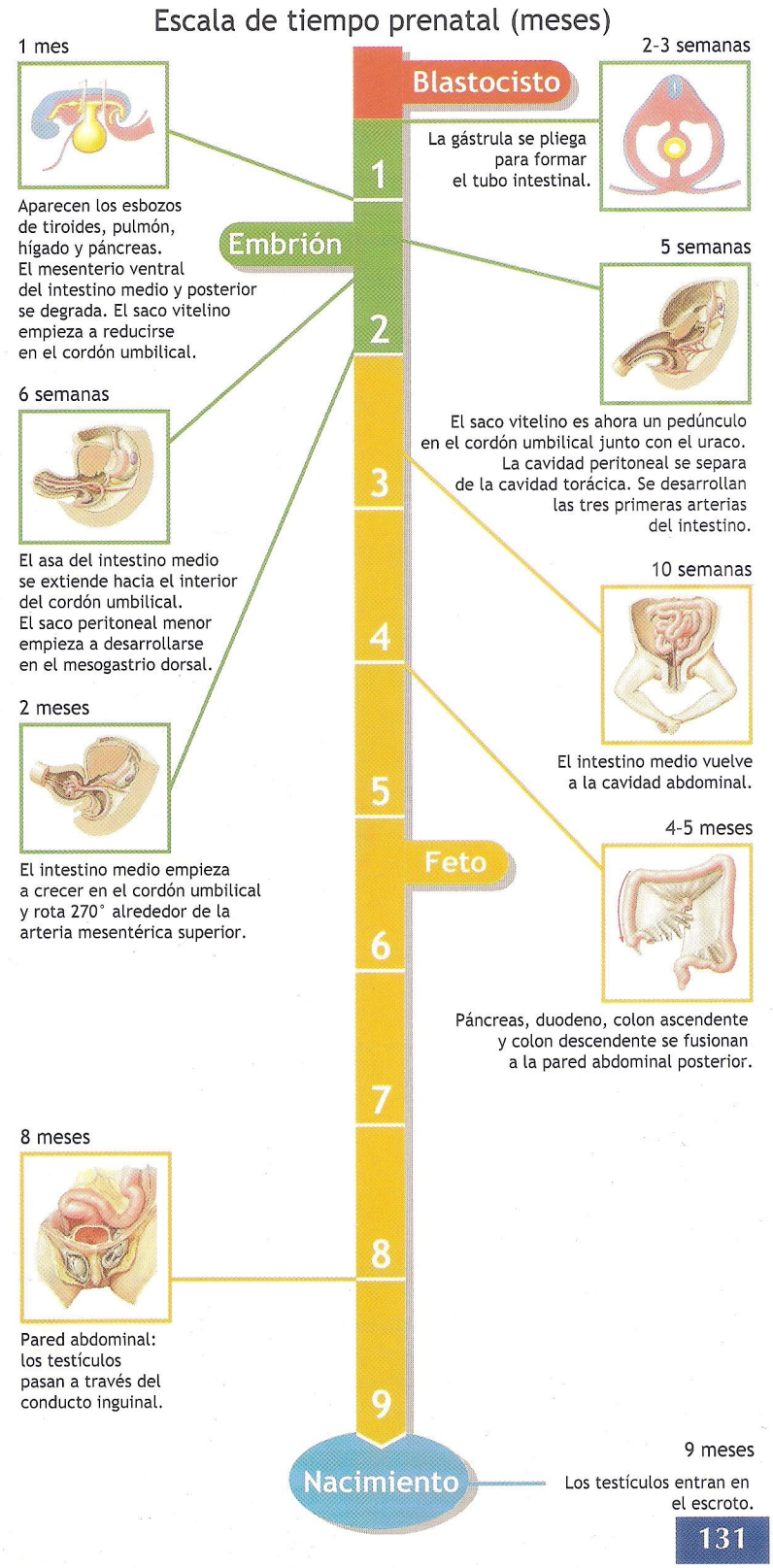

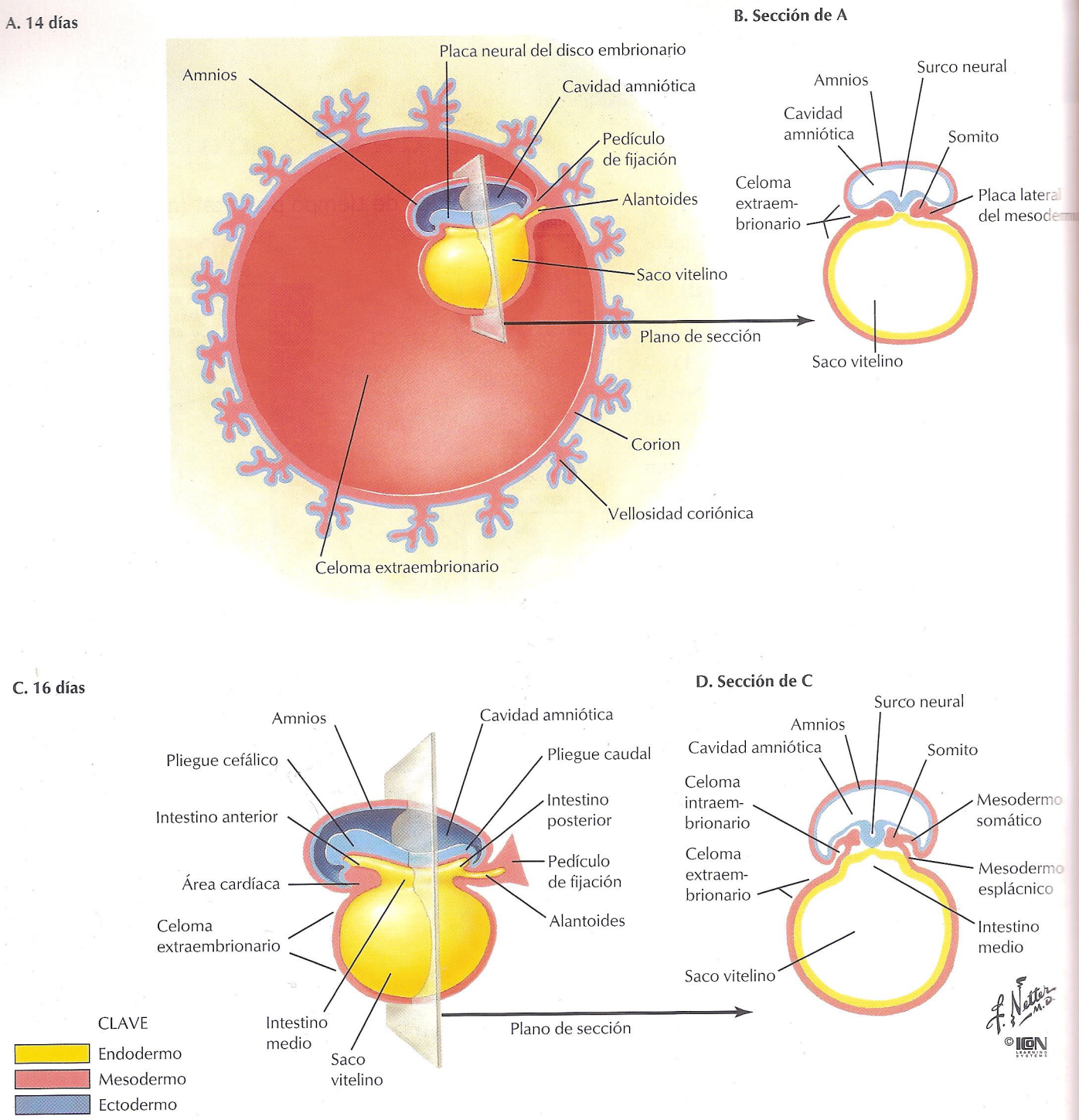

FIGURA 6.1 PRIMORDIOS INICIALES

El sistema GI se desarrolla a partir del endodermo de la gástrula y del mesodermo de la placa lateral. La placa lateral se ahueca para formar las cavidades celómicas primitivas peritoneal y pleural. Como resultado, el mesodermo de la placa lateral se divide en un componente somático y esplácnico. El componente esplácnico tapiza el endodermo para formar la esplacnopleura, el primordio del tracto GI.

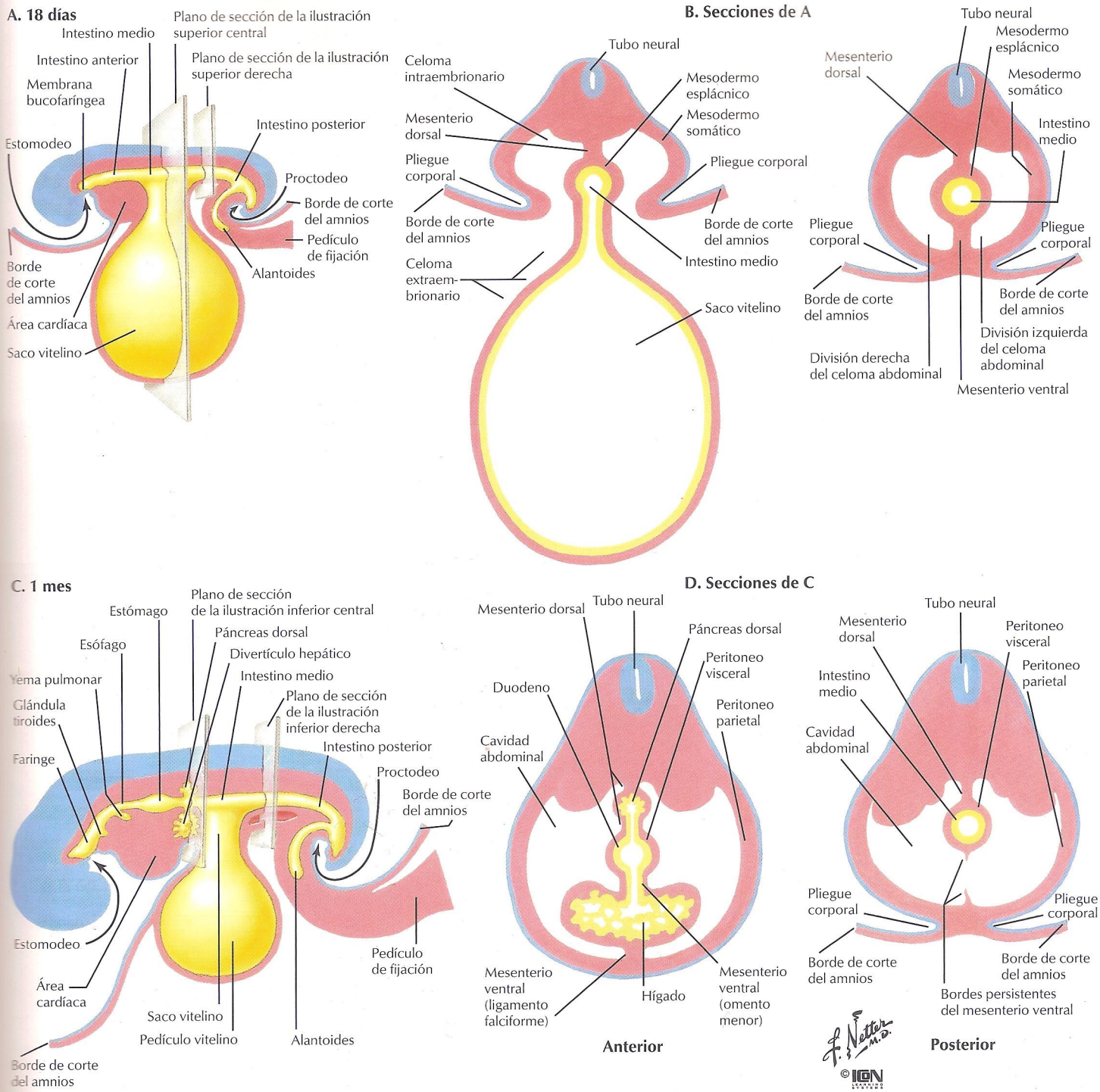

FIGURA 6.2 FORMACIÓN DEL TUBO INTESTINAL Y MESENTERIOS

Cuando el disco trilaminar de la gástrula se pliega en forma de cilindro, la esplacnopleura adquiere la forma de un tubo con un intestino anterior que se extiende hacia el interior de la región cefálica, un intestino medio en amplia comunicación con el saco vitelino y un intestino posterior que se extiende hacia el interior de la cola del embrión. Está suspendido por un mesenterio dorsal y otro ventral, flanqueados a cada lado por las cavidades celómicas. El mesodermo de la placa lateral que tapiza estas cavidades se diferencia en el epitelio escamoso simple del peritoneo (y pleura). El peritoneo visceral cubre los mesenterios y los órganos GI; el peritoneo parietal reviste la superficie interna de la pared corporal. Al final del 1.er mes, en el tubo intestinal crecen yemas de órganos y desaparece el mesenterio ventral del intestino medio y el intestino posterior.

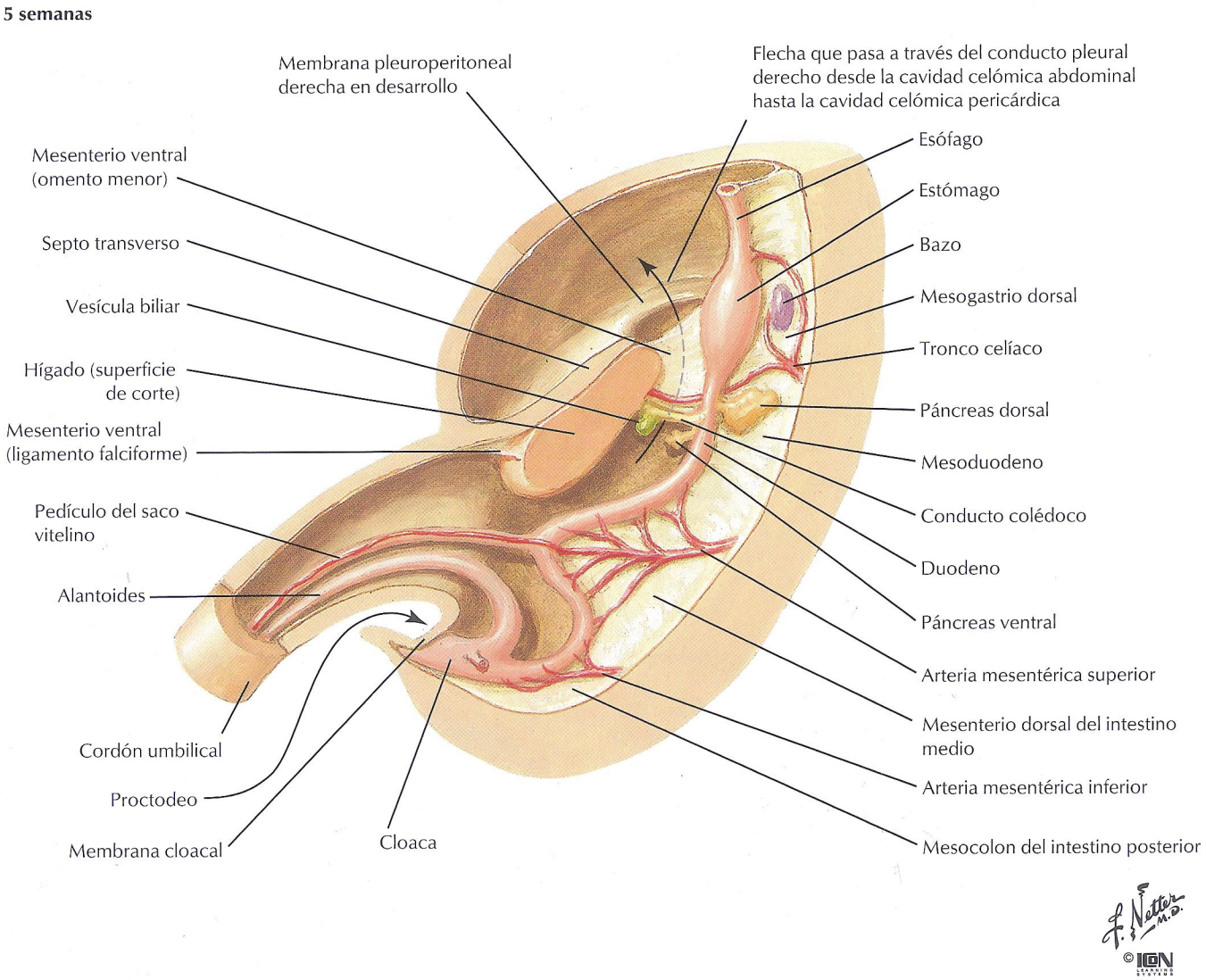

FIGURA 6.3 INTESTINOS ANTERIOR, MEDIO Y POSTERIOR

En la 5.ª semana, el saco vitelino está comprimido en el cordón umbilical como un delgado pedículo. El mesenterio ventral del intestino medio e intestino posterior ha desaparecido y las cavidades peritoneales izquierda y derecha se comunican en una única cavidad abdominal limitada por el **saco peritoneal mayor** del peritoneo parietal. Las membranas pleuroperitoneales separan las cavidades peritoneal y pleural, y están formándose los esbozos de los órganos del intestino anterior. El intestino anterior abdominal mantiene su mesenterio ventral (mesogastrio ventral u omento menor); su borde libre contiene el conducto colédoco componente de la tríada portal.

El intestino anterior, el medio y el posterior tienen cada uno su propia arteria procedente de la aorta:

Intestino anterior: tronco celíaco.

Intestino medio: arteria mesentérica superior.

Intestino posterior: arteria mesentérica inferior.

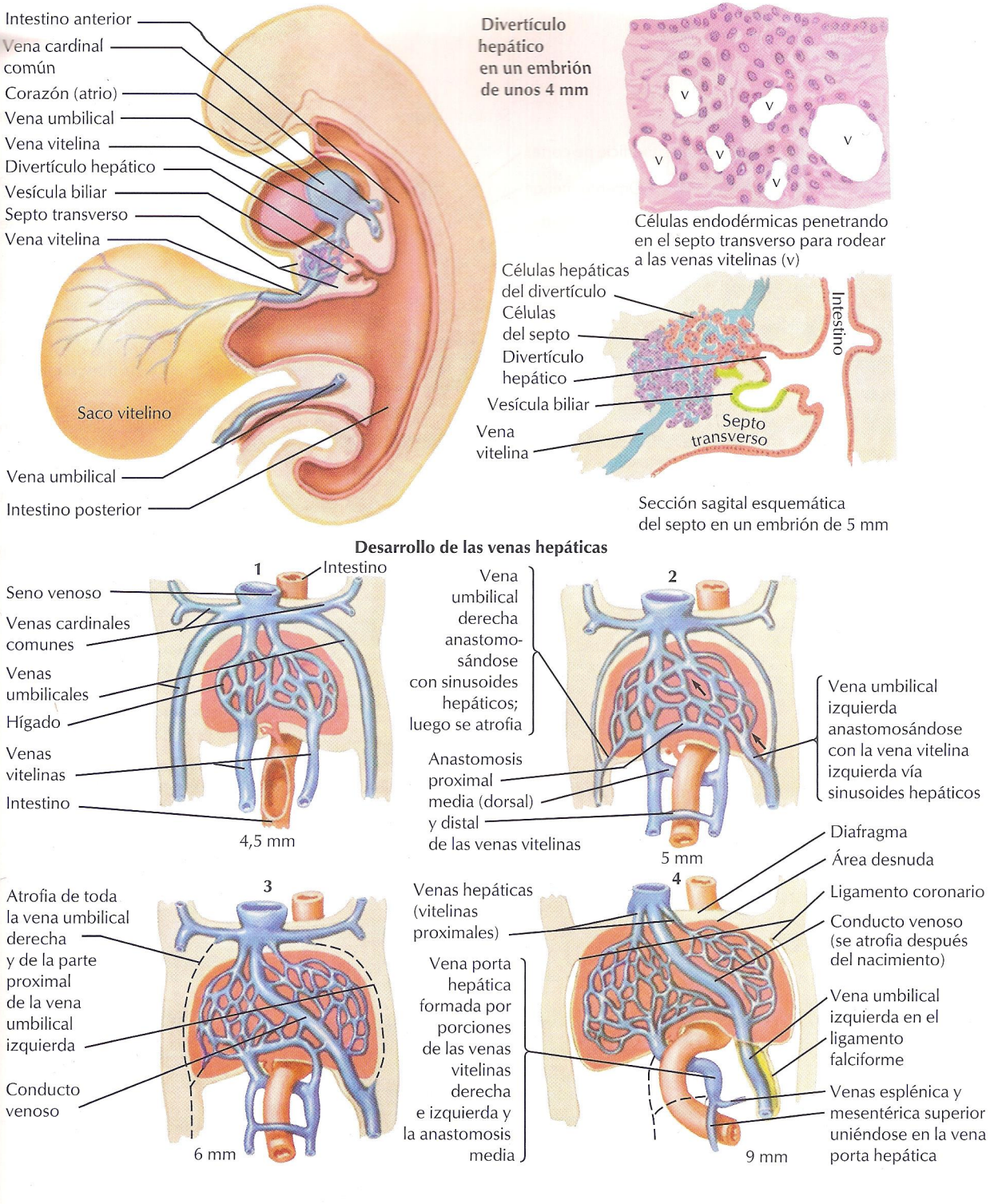

FIGURA 6.4 VENAS ABDOMINALES

Convergiendo en el seno venoso del corazón en desarrollo se encuentran las **venas cardinales comunes** que llevan sangre embrionaria, las **venas umbilicales** que transportan sangre oxigenada desde la placenta, y las venas vitelinas desde el saco vitelino. Las **venas vitelinas** pasan a través del hígado en desarrollo, donde forman una red de sinusoides hepáticos. El resto de la porción intraembrionaria de las venas vitelinas se convierte en la mayor parte del **sistema venoso porta hepático** que drena el intestino. La vena umbilical derecha y el segmento proximal de la izquierda desaparecen; la porción restante de la vena umbilical izquierda se anastomosa con los sinusoides hepáticos para formar una derivación hepática hacia la vena cava inferior, el **conducto venoso.** Después del nacimiento se fibrosa y convierte en el **ligamento venoso.**

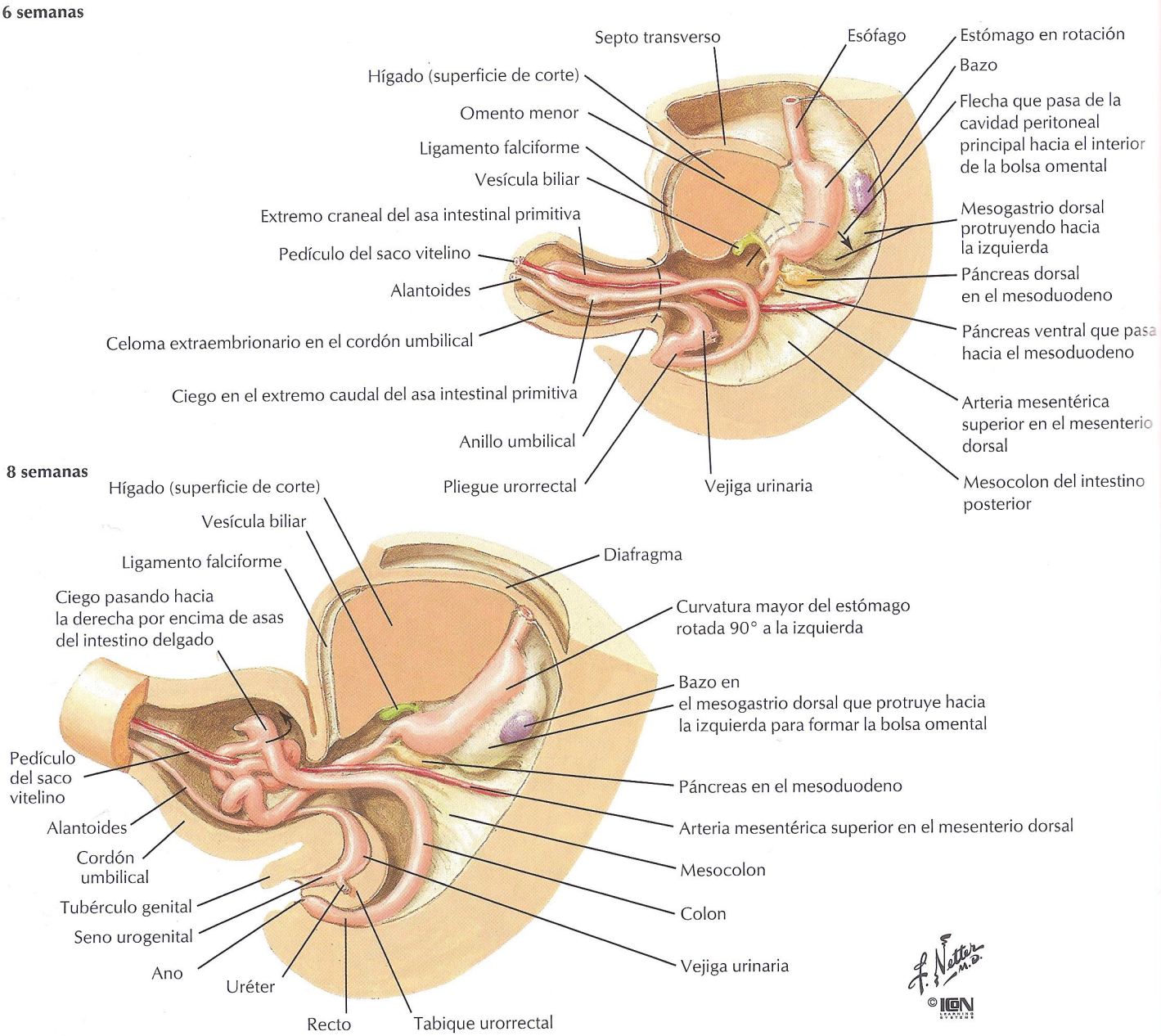

FIGURA 6.5 ROTACIONES DE LOS INTESTINOS ANTERIOR Y MEDIO

Hacia el final de la 8.ª semana se producen los principales acontecimientos. El intestino medio crece rápidamente, se extiende hacia el interior del cordón umbilical y empieza a rotar alrededor de la arteria mesentérica superior. También el intestino anterior rota 90° alrededor de su eje longitudinal a medida que el hígado se extiende por el **mesogastrio ventral** (omento menor), desplazándose hacia la derecha, y el **mesogastrio dorsal** (omento mayor) empieza a protruir hacia la izquierda. Esta bolsa del mesenterio dorsal crecerá ampliamente para formar el **saco peritoneal menor (bolsa omental).** El saco peritoneal mayor se comunica con el saco peritoneal menor por debajo del mesogastrio ventral a través del **orificio epiploico** (de Winslow) *(flecha en la ilustración superior).*

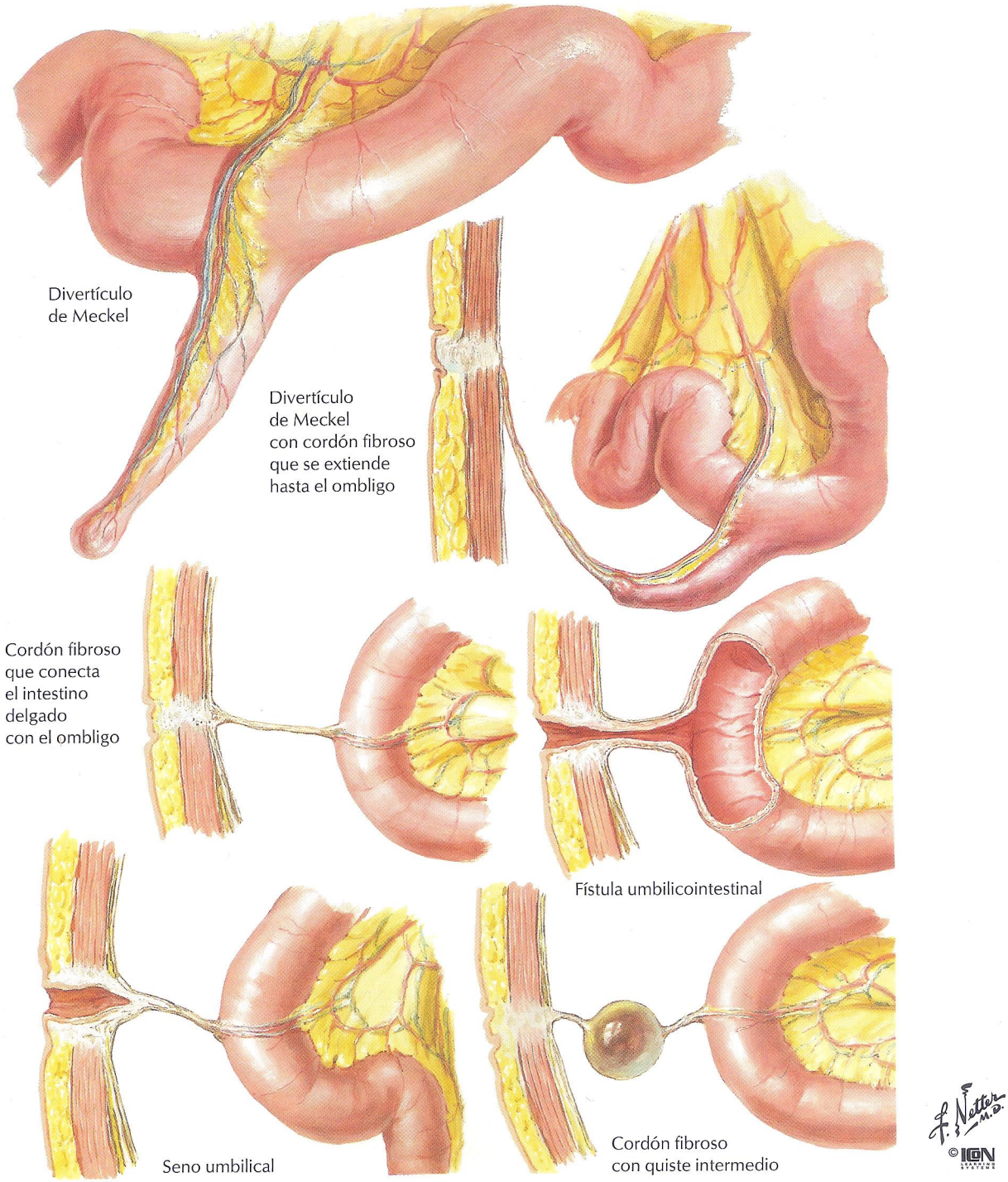

FIGURA 6.6 DIVERTÍCULO DE MECKEL

El saco vitelino está inicialmente en amplia comunicación con el intestino medio. Empieza a comprimirse en el interior del cordón umbilical cuando la gástrula se pliega para formar un embrión cilíndrico. El pedículo del saco vitelino puede persistir como un divertículo del íleon (intestino medio) o un cordón desde el íleon hasta el ombligo con diferentes grados de persistencia de la luz del saco vitelino. El cordón puede ser fibroso en todo el trayecto (sin luz), o puede contener un seno, quiste o fístula.

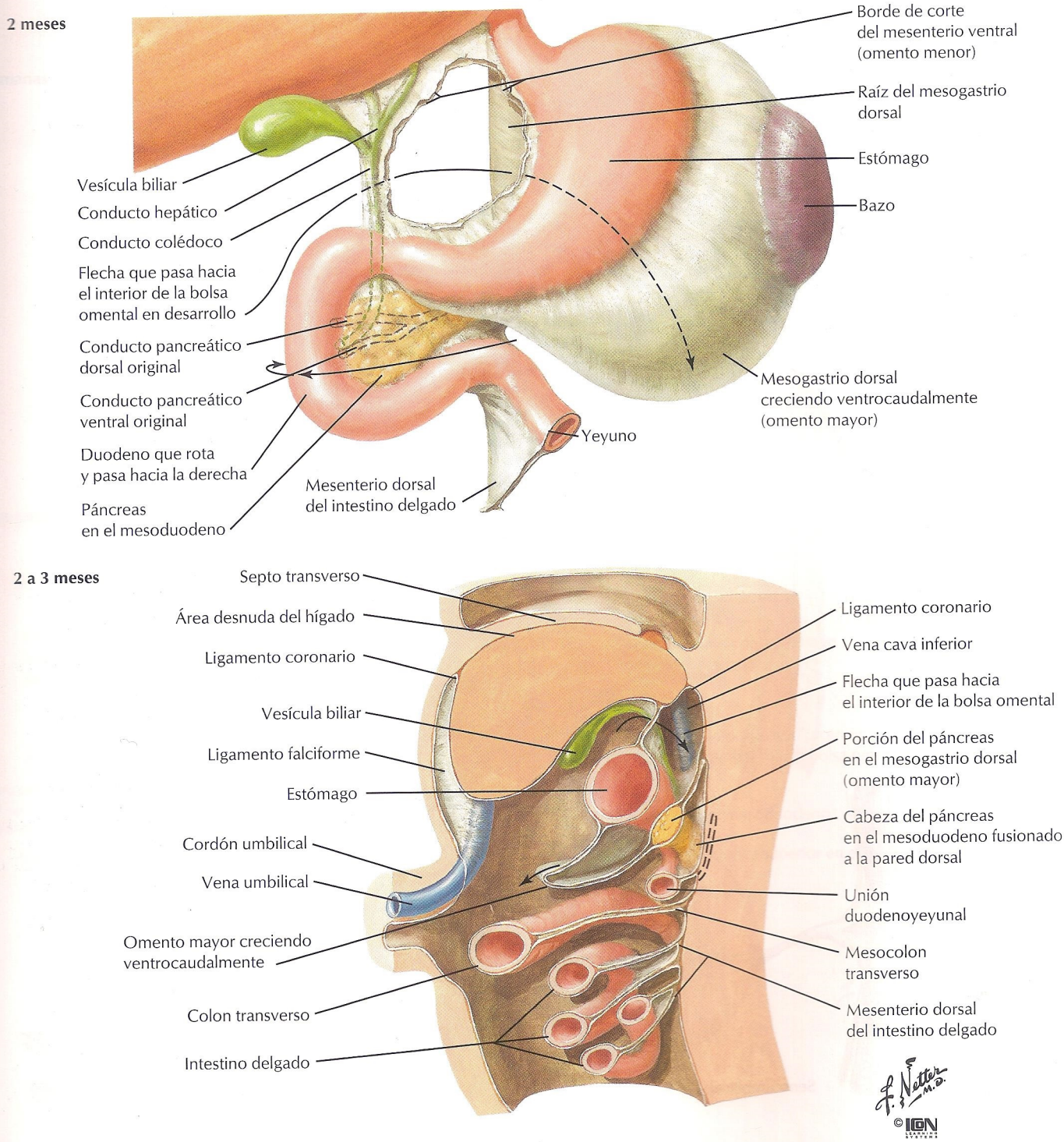

FIGURA 6.7 SACO PERITONEAL MENOR

La ilustración superior muestra el saco peritoneal menor del mesogastrio dorsal creciendo hacia la izquierda y el mesogastrio ventral extendiéndose hacia la derecha. Se ha abierto un agujero en el omento menor para exponer la raíz del mesogastrio dorsal en la línea media. La ilustración inferior es una sección sagital que pone de relieve el crecimiento caudal y ventral del saco peritoneal menor hacia el colon transverso. Ambas figuras tienen flechas que pasan a través del orificio epiploico hacia el interior de la bolsa omental del saco peritoneal menor. El orificio epiploico quirúrgico se encuentra por debajo del borde libre del omento menor; el verdadero orificio epiploico se sitúa en la línea media.

3 a 4 meses

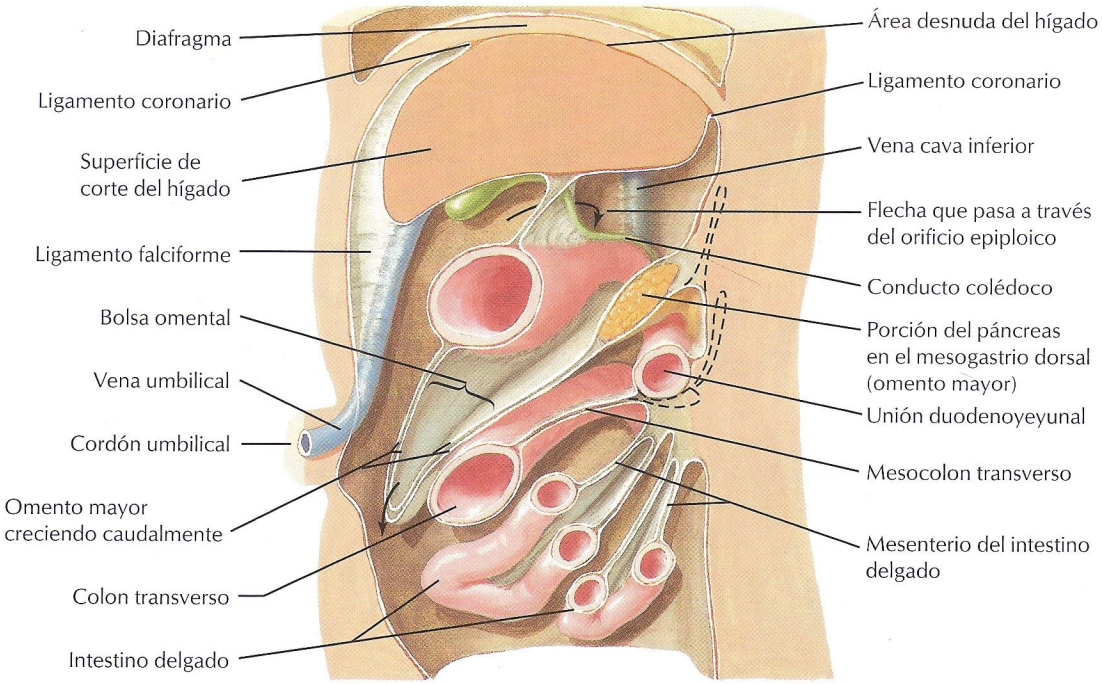

Relaciones en el adulto

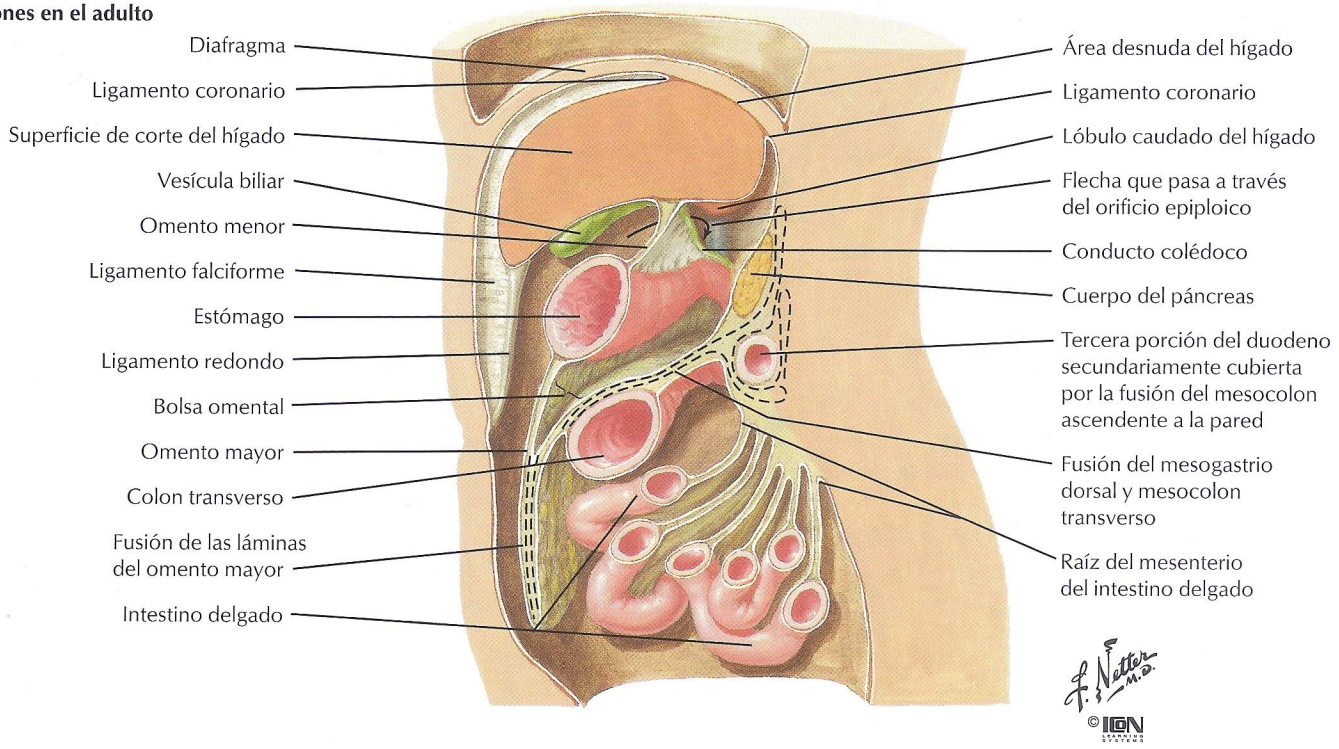

FIGURA 6.8 INTRODUCCIÓN AL CONCEPTO «RETROPERITONEAL»

Hacia los 4 meses, el saco peritoneal menor empieza a colgar sobre el colon transverso. Con el crecimiento de los intestinos, el páncreas y el duodeno son presionados contra la pared corporal, de manera que parecen estar fuera de la cavidad abdominal, en localización **retroperitoneal** (superficial al peritoneo parietal). Dado que su desarrollo empieza en un mesenterio, se dice que son **secundariamente retroperitoneales.**

Órganos primariamente retroperitoneales: aorta, vena cava inferior, riñones, glándulas suprarrenales, vejiga urinaria, próstata, vagina y recto.

Órganos secundariamente retroperitoneales: páncreas, duodeno, colon ascendente y colon descendente.

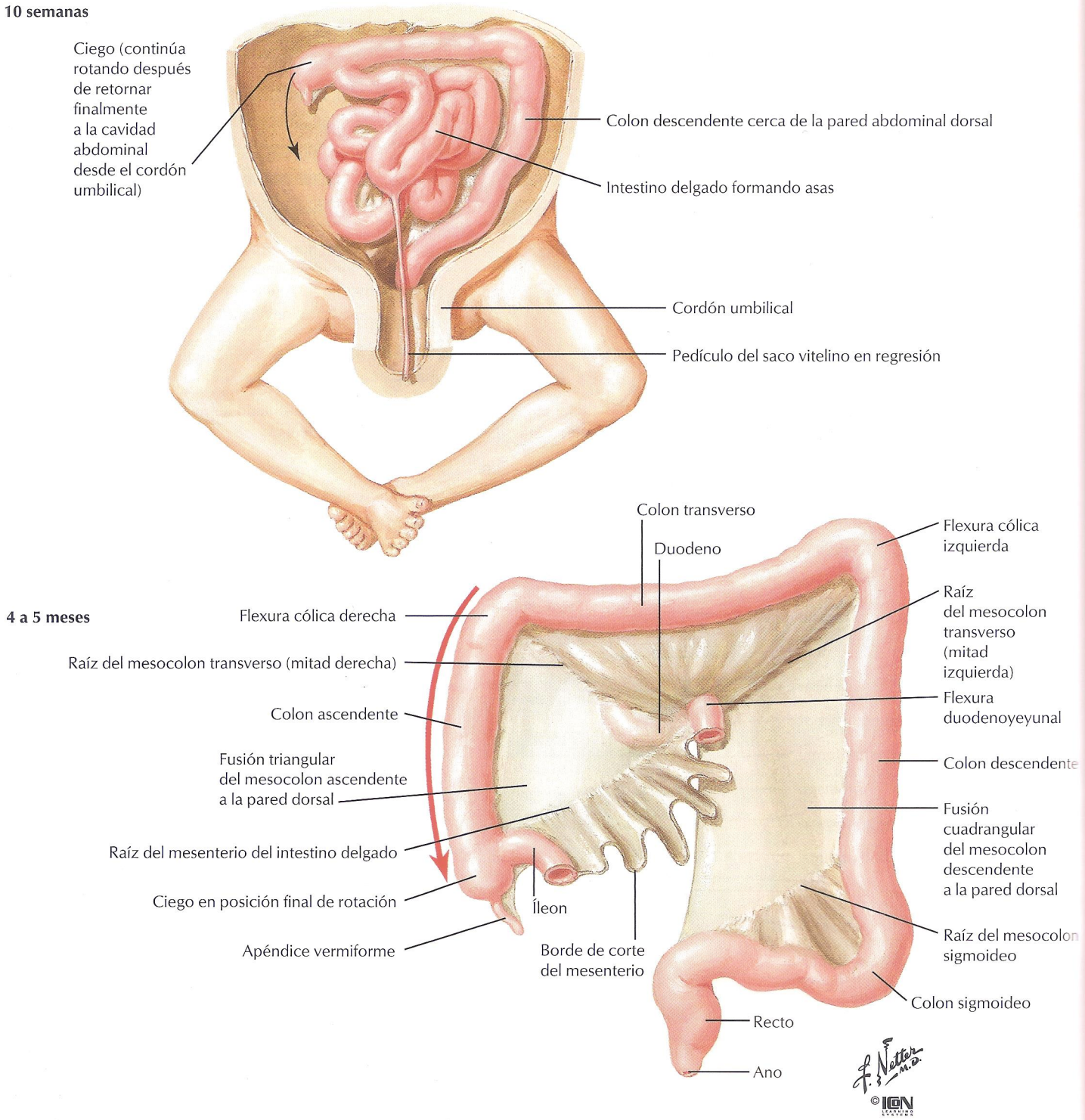

FIGURA 6.9 ASA DEL INTESTINO MEDIO

A la 10.ª semana los intestinos han retornado a la cavidad abdominal, y en la 20.ª semana el intestino medio ha completado su rotación de 270°. El intestino medio comprende la mayor parte del duodeno, el yeyuno, el íleon, el colon ascendente y la mayor parte del colon transverso. Con el crecimiento del intestino delgado, el colon ascendente y el descendente son presionados contra la pared corporal hacia una localización secundariamente retroperitoneal, al igual que el páncreas y el duodeno. El intestino delgado, el colon transverso y el colon sigmoideo están todavía libremente suspendidos en la cavidad abdominal (peritoneal) mediante mesenterios.

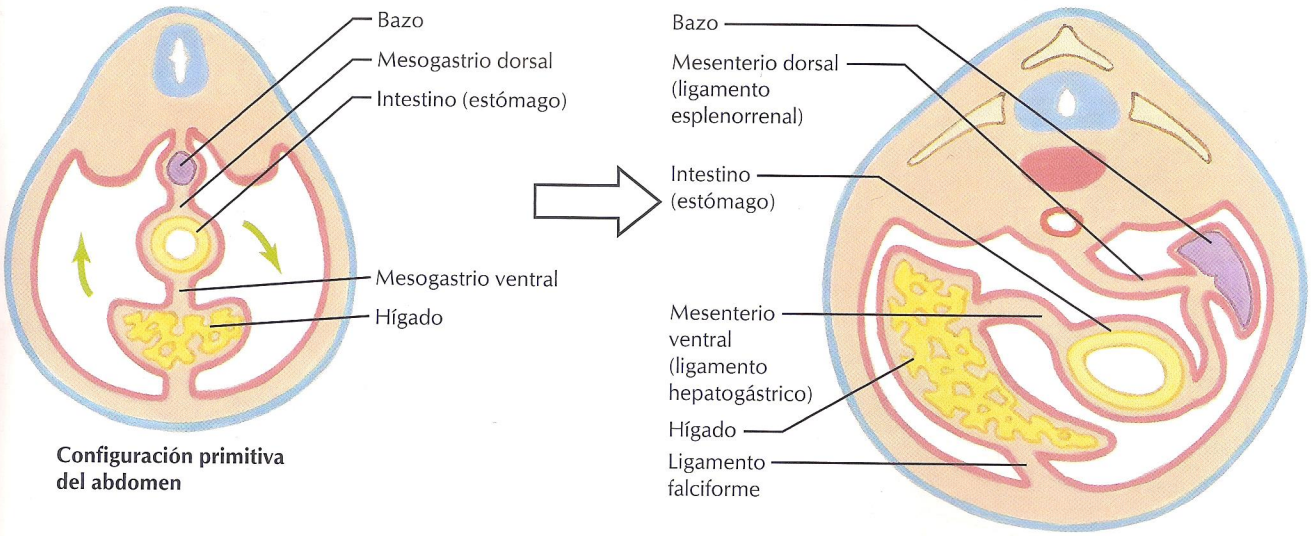

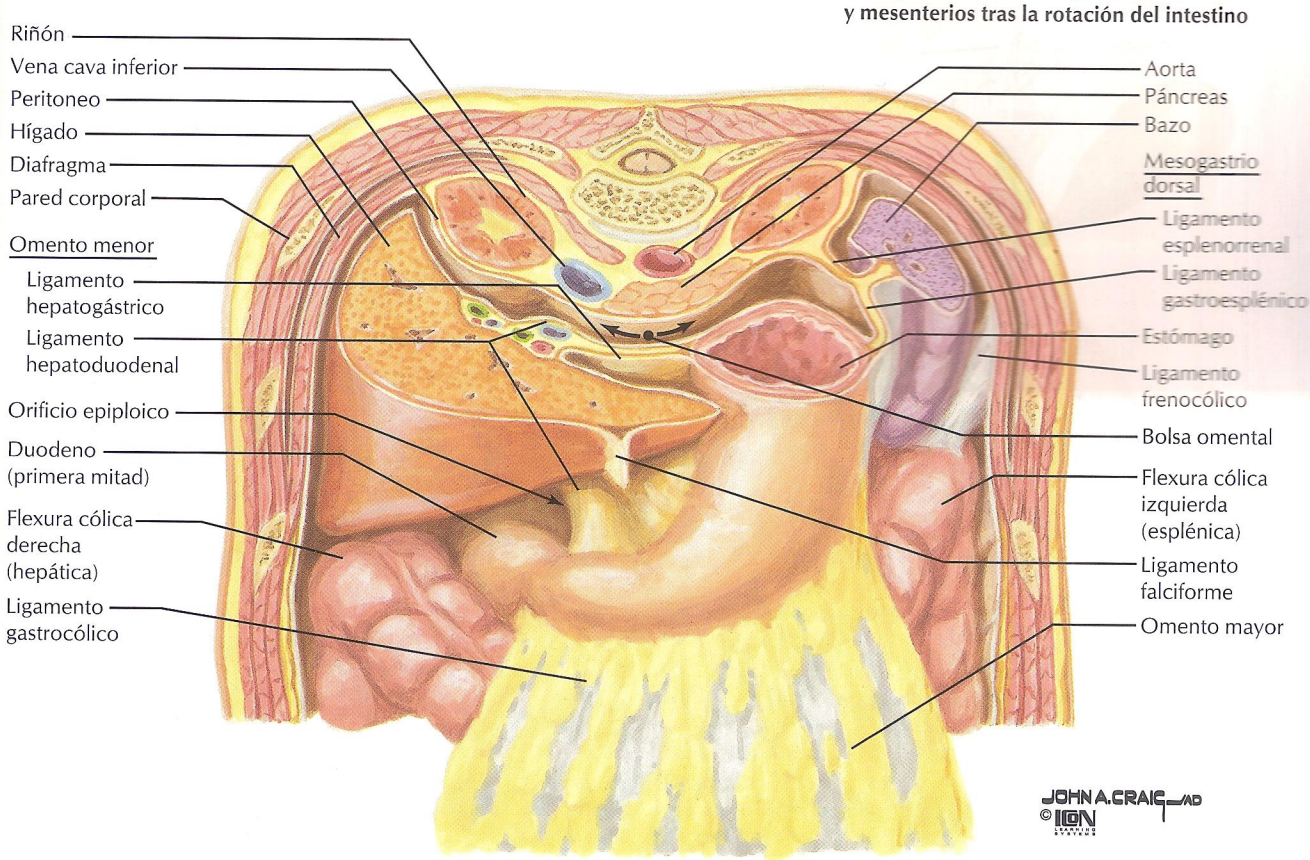

FIGURA 6.10 LIGAMENTOS ABDOMINALES

Después de las rotaciones del intestino anterior y el intestino medio y el crecimiento del *mesogastrio dorsal (saco peritoneal menor)*, los *mesenterios del intestino anterior abdominal*, inicialmente rectos, se encuentran en disposición convoluta en forma de S, desde la pared corporal ventral a la dorsal. Se conocen como «ligamentos», siendo denominados por su forma o por los órganos que conectan. Otros tipos de ligamentos son adherencias de mesenterios que implican al colon transverso (ligamentos frenocólico, *gastrocólico* y hepatocólico) o cordones fibrosos (ligamento redondo del hígado, ligamento propio del ovario y ligamento redondo del útero). Obsérvense los órganos **primariamente retroperitoneales:** riñones, glándulas suprarrenales, aorta y vena cava inferior.

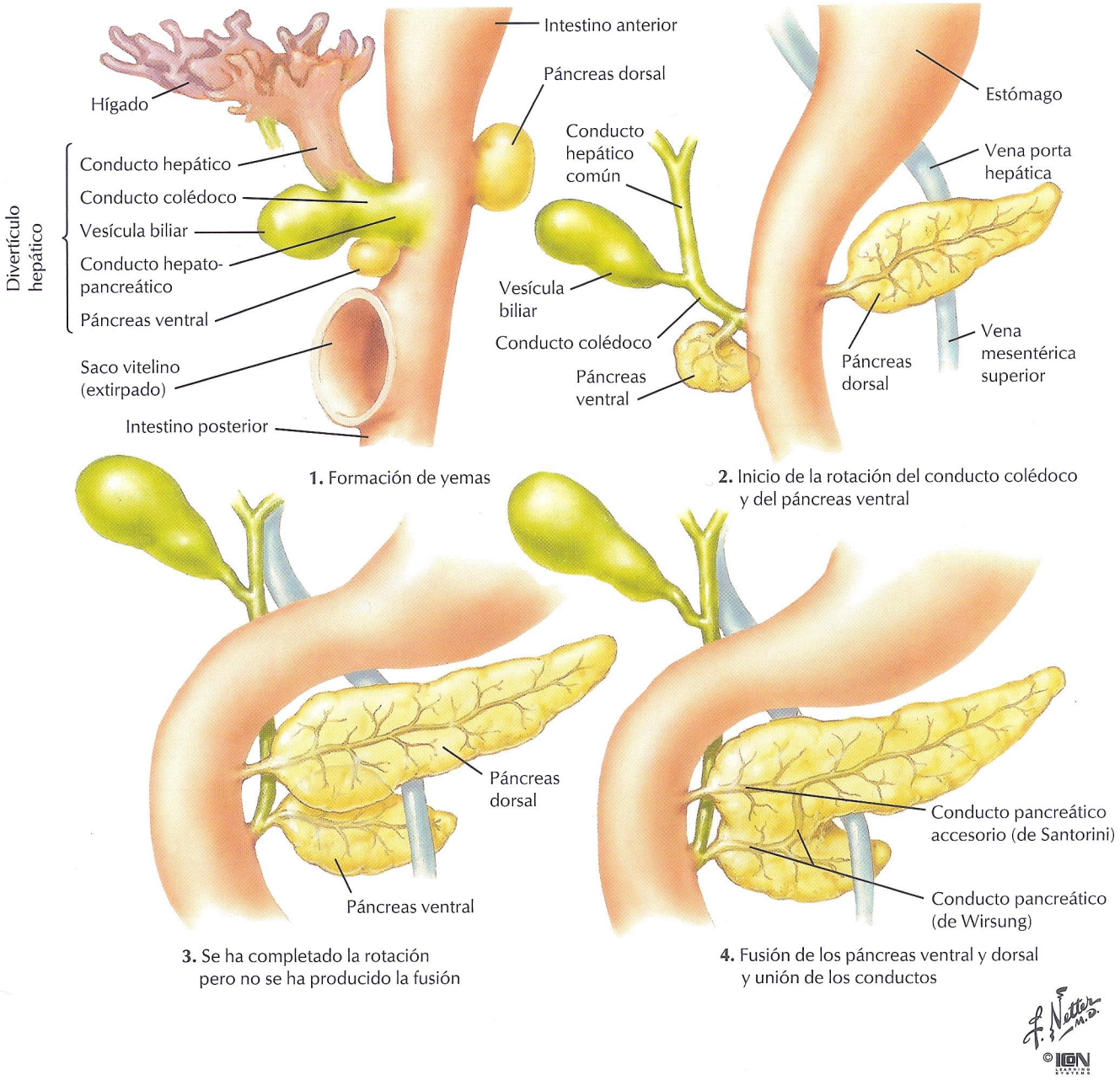

FIGURA 6.11 DESARROLLO DE ÓRGANOS DEL INTESTINO ANTERIOR ABDOMINAL

Las estructuras que crecen a partir del intestino anterior abdominal son una **yema pancreática dorsal** y un **divertículo hepático** ventral. Brotando de este último se encuentran la yema de la vesícula biliar y la yema pancreática ventral. El divertículo hepático da origen a hepatocitos, vesícula biliar y la totalidad del aparato biliar. La **yema pancreática ventral** y el conducto colédoco migran en el sentido de las agujas del reloj alrededor del duodeno hacia el interior del mesenterio dorsal, donde los esbozos pancreáticos ventral y dorsal se fusionan. Aunque el esbozo ventral sólo forma parte de la cabeza del páncreas, su conducto se une al del esbozo pancreático dorsal para convertirse en el **conducto pancreático principal** (de Wirsung). Las células endoteliales vasculares desempeñan un importante papel en la inducción del endodermo del hígado, páncreas y otros órganos viscerales.

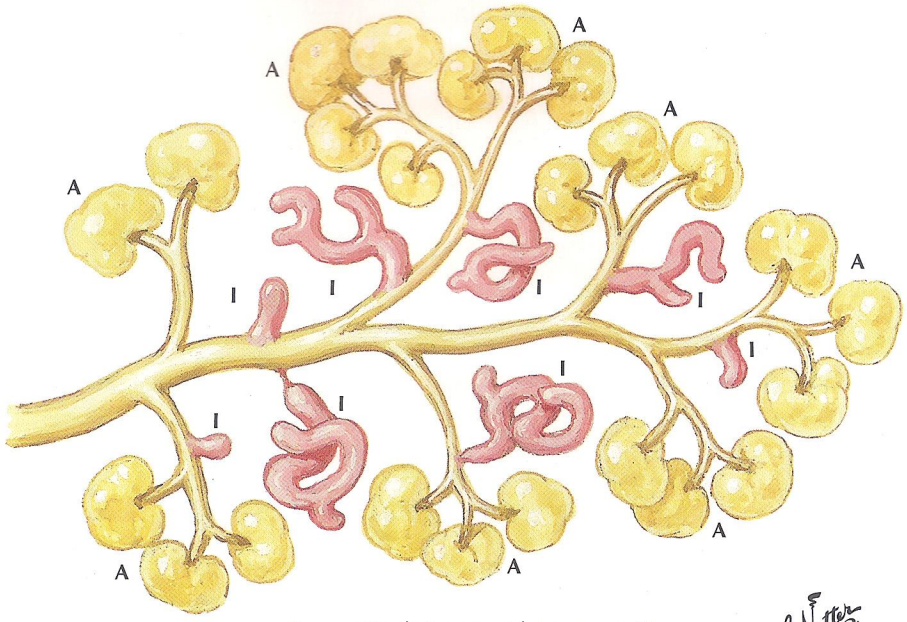

Formación de ácinos e islotes pancreáticos a partir de los conductos. **A:** ácinos; **I:** islotes en varios estadios de desarrollo

F. Netter M.D. © IGN

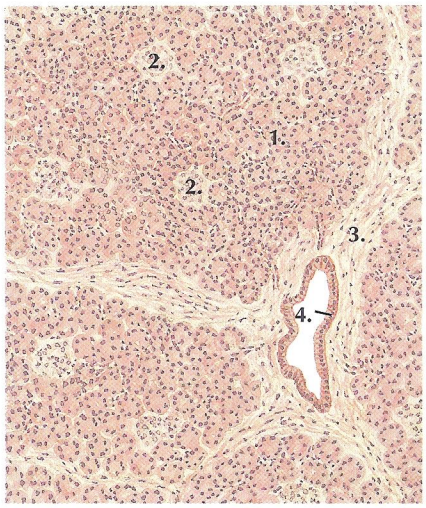

Sección de páncreas a bajo aumento **1.** ácinos. **2.** islote. **3.** septo interlobulillar. **4.** conducto interlobulillar

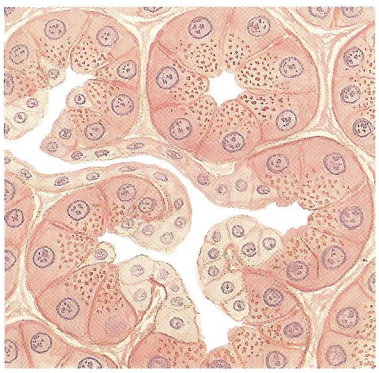

Gran aumento: relaciones del conducto intercalado y células centroacinares en los ácinos

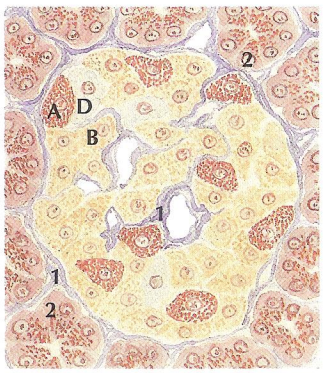

Islote pancreático Células **A** (=α), **B** (=β) y **D.** **1.** retículo. **2.** ácinos

FIGURA 6.12 DESARROLLO DE ÁCINOS E ISLOTES PANCREÁTICOS

El páncreas es un órgano exocrino y endocrino, con **ácinos** serosos e **islotes de Langerhans** vasculares que secretan insulina, glucagón y somatostatina. El sistema de conductos se inicia con **células centroacinares** dentro de los ácinos. Las yemas pancreáticas se desarrollan primero bajo la inducción de células endoteliales, la notocorda y el mesénquima hepático. La posterior ramificación y formación de los conductos y ácinos implica numerosas interacciones recíprocas entre endodermo y mesodermo, típicas del desarrollo de glándulas relacionadas con el intestino. El papel inductor del mesénquima es inespecífico y resulta más importante para la formación de los ácinos que para la de los conductos. Las células de los islotes endocrinos derivan del epitelio del conducto inicial.

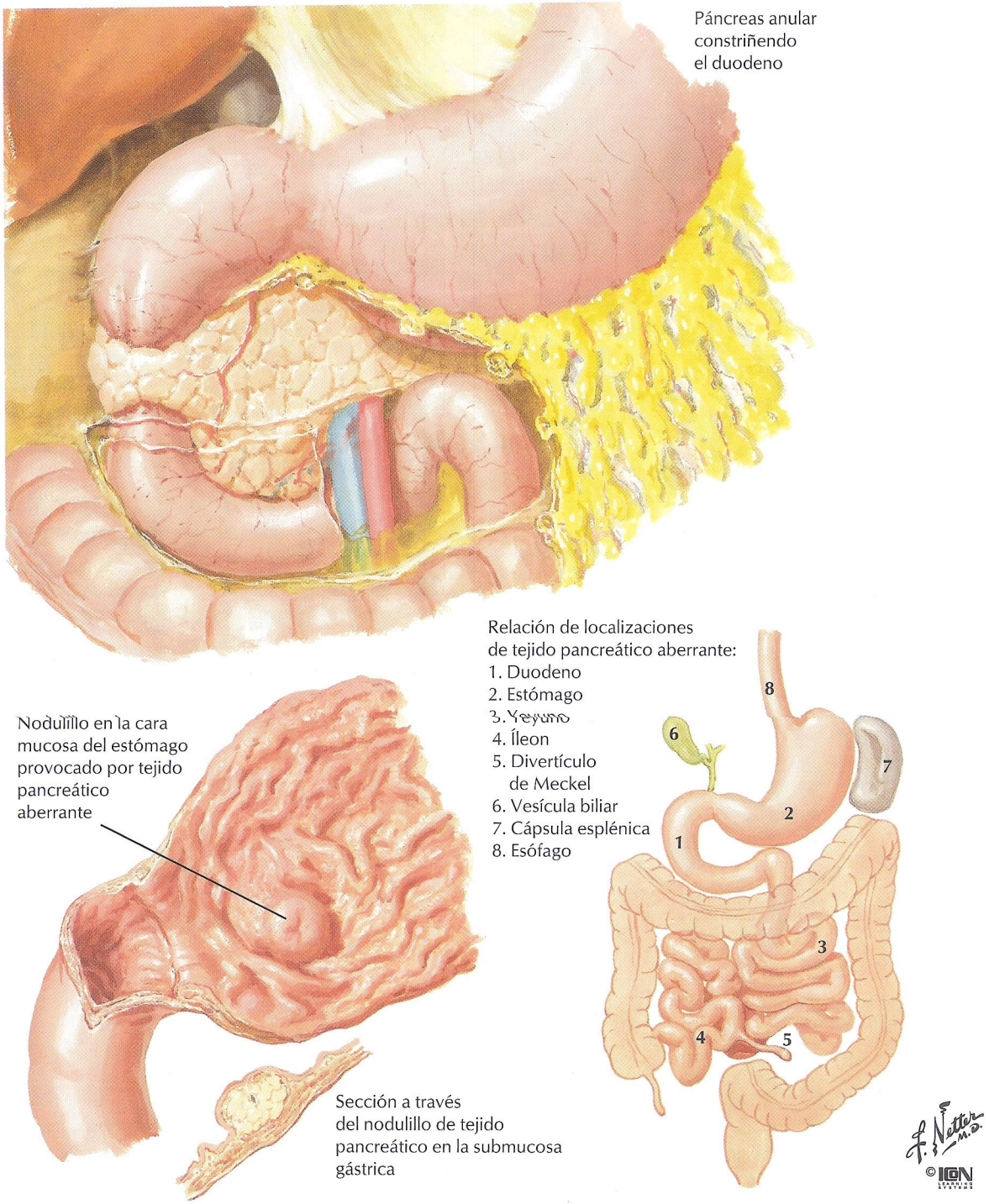

FIGURA 6.13 ANOMALÍAS PANCREÁTICAS CONGÉNITAS

El páncreas puede rodear y constreñir el duodeno (ilustración superior) si la yema pancreática ventral es bífida y pasa rodeándolo a ambos lados del duodeno. El tejido pancreático puede desarrollarse anormalmente en muchos puntos del tracto GI, el bazo e incluso los pulmones. Las localizaciones están en orden aproximado de frecuencia.

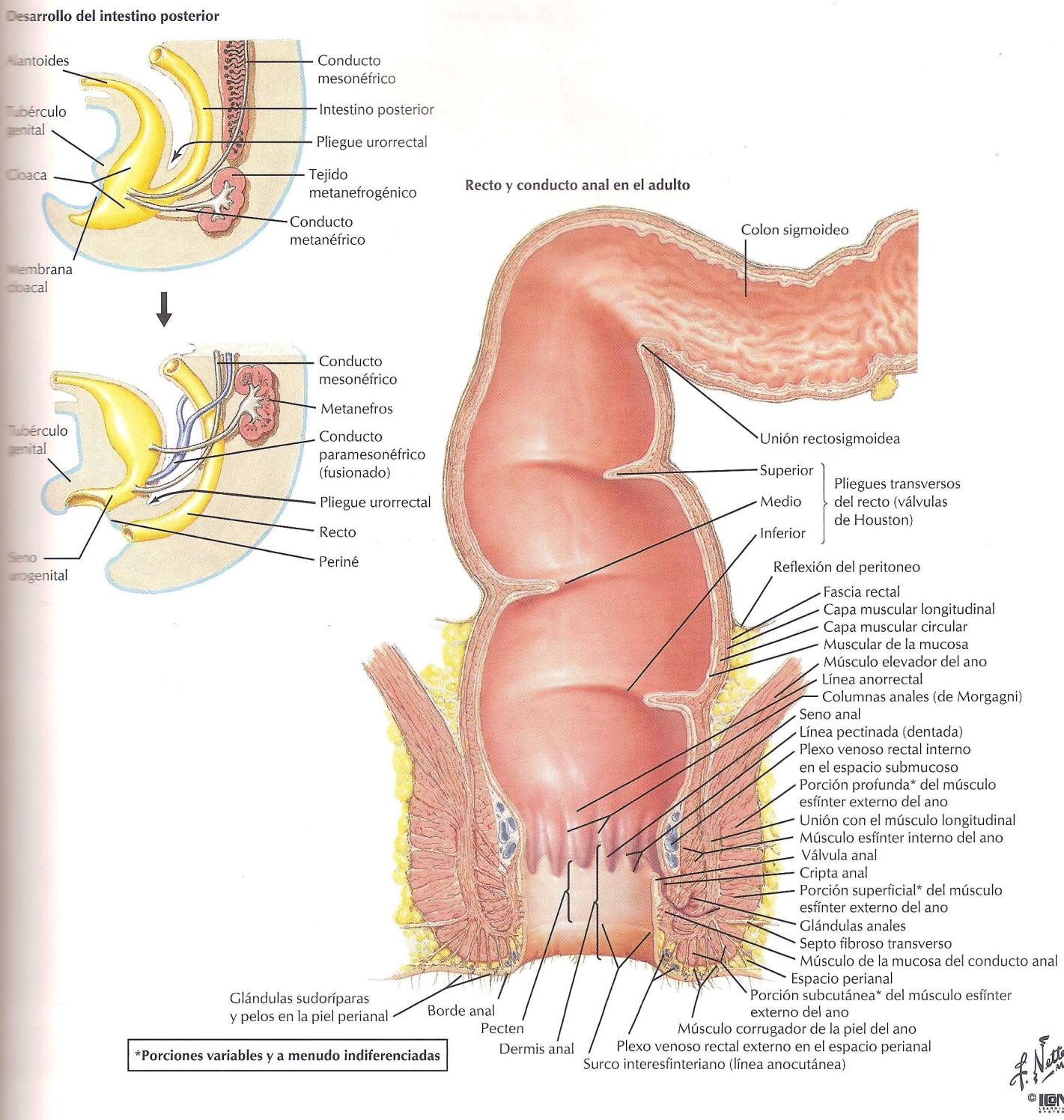

FIGURA 6.14 DESARROLLO DEL INTESTINO POSTERIOR

La **cloaca** es una cámara situada en el extremo caudal del intestino posterior y alantoides. El pliegue urorrectal divide la cloaca en recto y vejiga urinaria y estructuras relacionadas. La **línea pectinada** del conducto anal es la zona de localización de la membrana cloacal, la unión del tubo intestinal (esplacnopleura) con la pared corporal (somatopleura). Por encima de la línea se encuentra músculo liso del intestino (p. ej., músculo esfínter interno del ano), inervación autónoma (nervios esplácnicos pélvicos) y aporte vascular relacionado con el intestino (vasos rectales superiores). Por debajo de la línea se halla músculo esquelético (músculo esfínter externo del ano), inervación somática (nervio pudendo) e irrigación a través de los vasos ilíacos internos. Las vías de drenaje linfático también difieren por encima y por debajo de la línea pectinada.

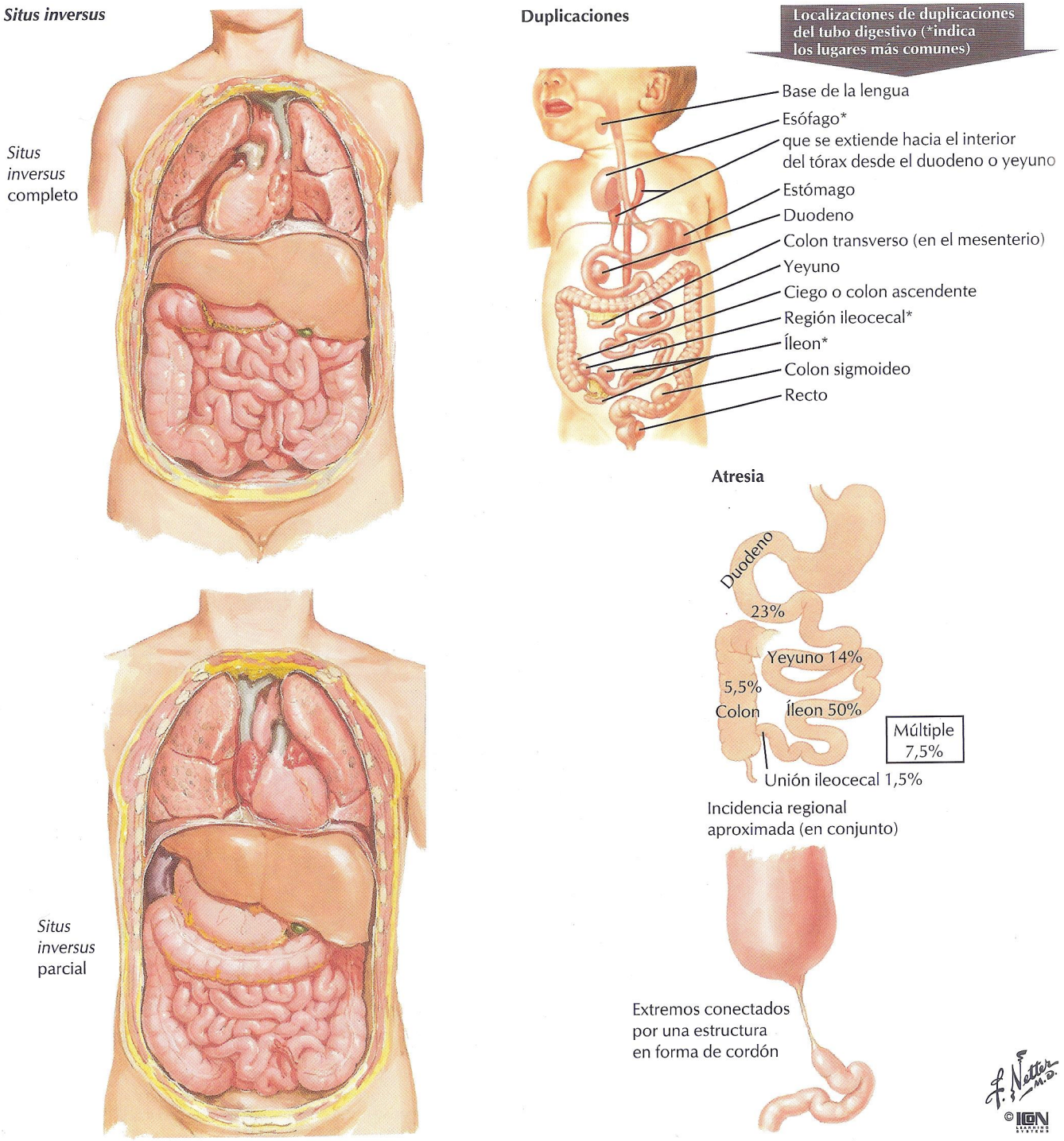

FIGURA 6.15 DUPLICACIÓN, ATRESIA Y *SITUS INVERSUS*

Las anomalías del tracto GI incluyen duplicaciones, obstrucción por atresia y posiciones anormales. En el *situs inversus,* los procesos del desarrollo están invertidos, por lo que los órganos terminan situándose en el lado del cuerpo opuesto al normal. El *situs inversus* completo afecta a la simetría de todo el cuerpo. El corazón se inclina hacia la derecha en vez de hacia la izquierda, el intestino rota en dirección opuesta y todos los órganos terminan en localizaciones especulares opuestas. El *situs inversus* puede implicar sólo al tórax, al abdomen o a órganos individuales. La función es típicamente normal. Las duplicaciones del tracto GI pueden presentarse como dilataciones locales, largos segmentos ciegos del intestino o un colon con doble luz. En la atresia las variaciones incluyen reducción en el diámetro de la luz, conexiones fibrosas de los segmentos e interrupción completa.

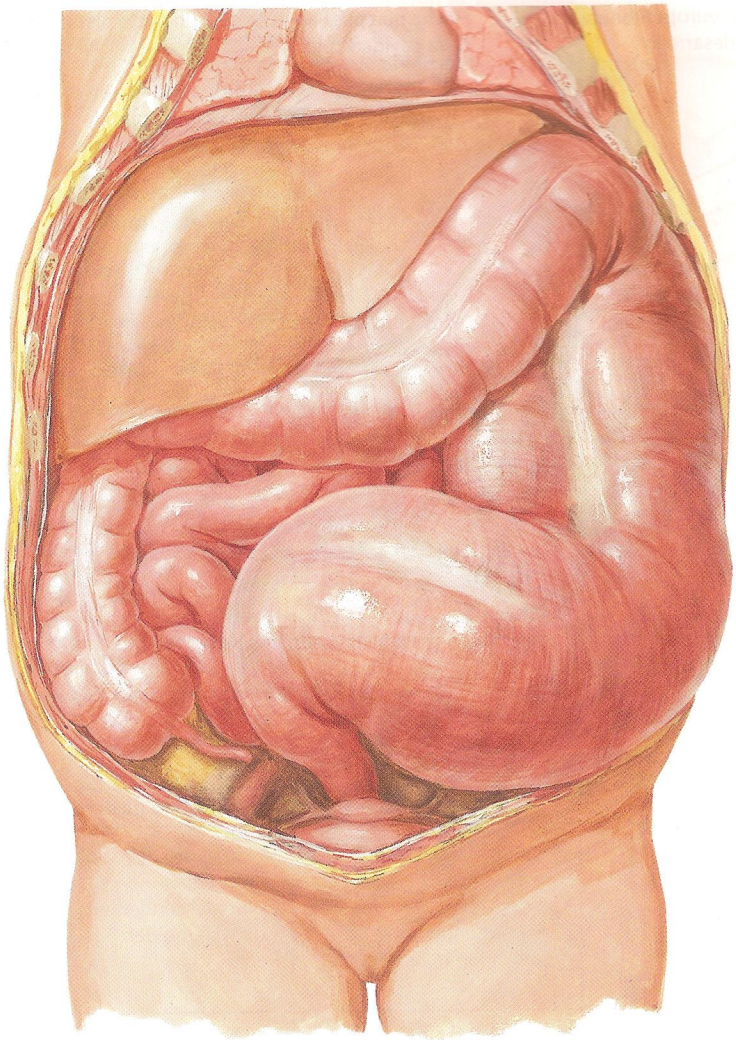

Gran distensión e hipertrofia del colon descendente y colon sigmoideo; implicación moderada del colon transverso; segmento distal constreñido

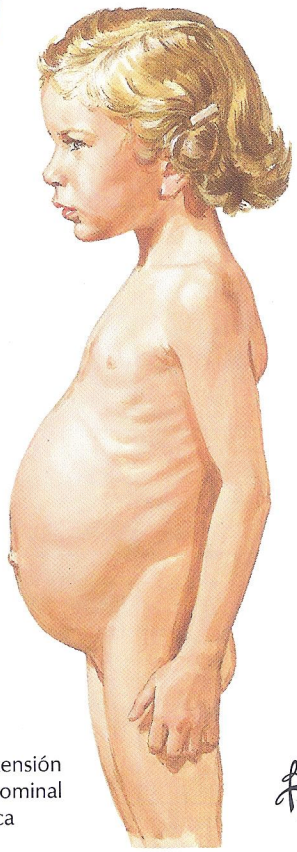

Distensión abdominal típica

F. Netter M.D.

©IGN

FIGURA 6.16 MEGACOLON (ENFERMEDAD DE HIRSCHSPRUNG)

En el megacolon, la obstrucción intestinal es el resultado de la disminución del peristaltismo y de la pérdida de tono del músculo liso. La explicación en relación con el desarrollo es el fallo en la migración de las células de las crestas neurales hacia el interior del colon para formar los ganglios motores del plexo entérico. El nervio vago y los nervios esplácnicos pélvicos no pueden hacer sinapsis en el plexo para efectuar la contracción del colon y, como resultado, las heces se acumulan.

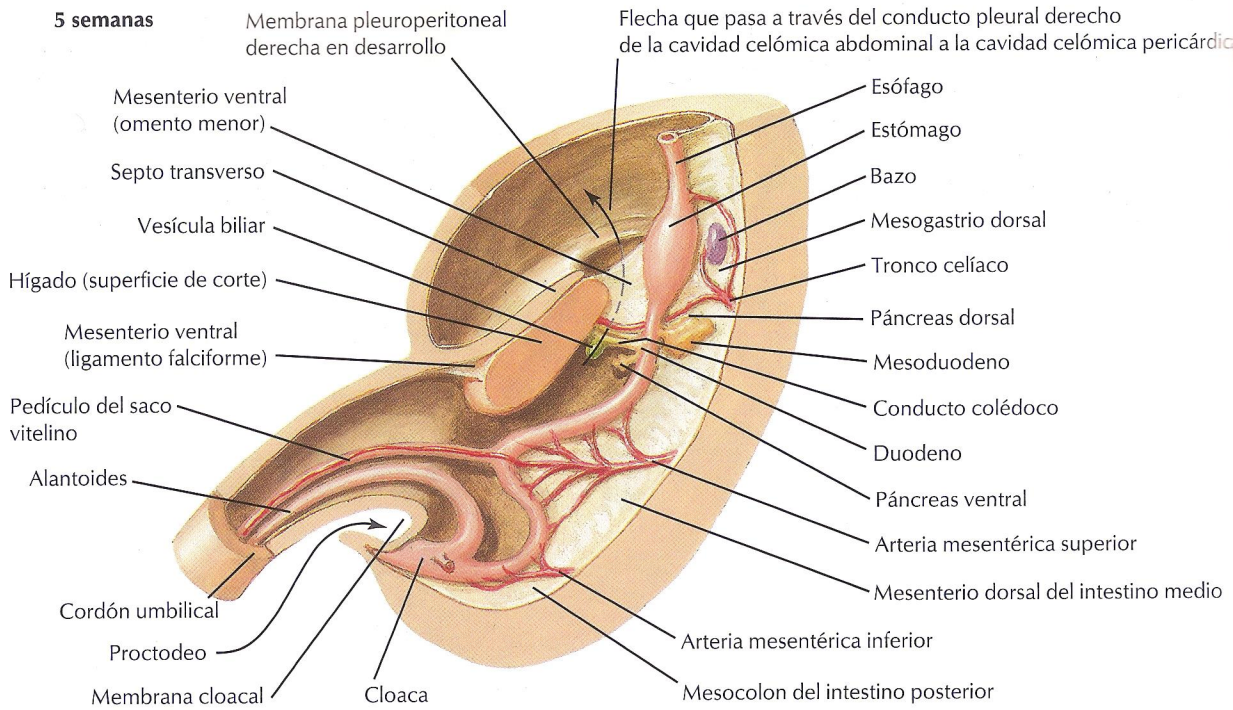

ORGANIZACIÓN DEL TRACTO GI ABDOMINAL

	Intestino anterior	Intestino medio	Intestino posterior
Órganos	Estómago Hígado Vesícula biliar Páncreas Bazo 1.ª mitad del duodeno	2.ª mitad del duodeno Yeyuno e íleon Ciego Colon ascendente ⅔ del colon transverso	⅓ izquierdo del colon transverso Colon descendente Colon sigmoideo Recto
Arterias	Tronco celíaco: Esplénica Gástrica izquierda Hepática común	Mesentérica superior: Ileocólica Cólica derecha Cólica media	Mesentérica inferior: Cólica izquierda Ramas sigmoideas Rectal superior
Mesenterio ventral	Omento menor Ligamento falciforme Ligamentos coronario/ triangulares	—	—
Mesenterio dorsal	Ligamento gastroesplénico Ligamento esplenorrenal Ligamento gastrocólico Omento mayor	Mesenterio Mesoapéndice Mesocolon transverso	Mesocolon sigmoideo
Inervación motora	Vago	Vago	Nervios esplácnicos pélvicos

F. Netter M.D. ©IGN

FIGURA 6.17 RESUMEN DE LA ORGANIZACIÓN DEL INTESTINO

Al principio, el tracto GI en el embrión es un simple tubo, diferenciándose el intestino anterior abdominal, el intestino medio y el intestino posterior por su irrigación, inervación parasimpática y características de sus mesenterios. El tubo pierde su sencilla disposición con las rotaciones del intestino anterior y el intestino medio, el crecimiento del mesogastrio dorsal y la formación del saco peritoneal menor y el enorme crecimiento de los intestinos. En consecuencia, la apariencia del tracto GI es complicada en el adulto, aunque persisten las sencillas relaciones embrionarias.

Distribución segmentaria de los miotomos en un embrión de 6 semanas

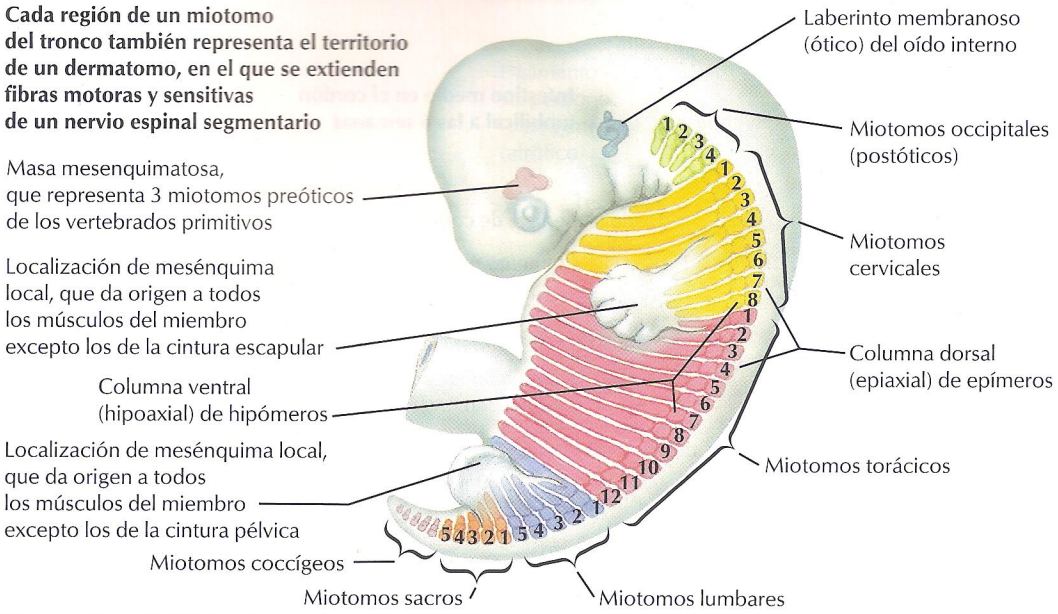

Desarrollo de músculos esqueléticos a las 8 semanas (disección superficial)

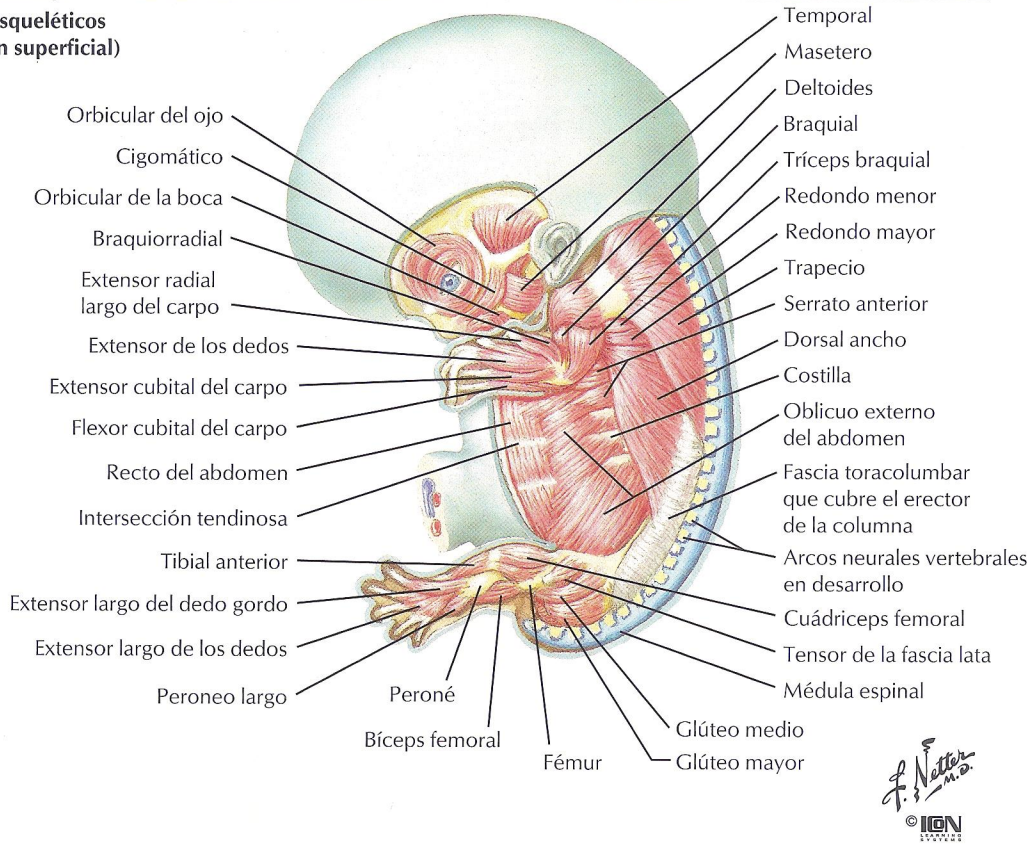

FIGURA 6.18 DESARROLLO DE LA PARED ABDOMINAL

Los músculos de la pared abdominal se desarrollan a partir de los hipómeros de los somitos de los segmentos espinales T7 a L1, con el dermatoma T10 a nivel del ombligo. Al igual que en la musculatura torácica, los músculos abdominales se diferencian en tres capas. Anteriormente hay un único músculo vertical, el recto del abdomen.



Onfalocele del intestino medio al nacimiento

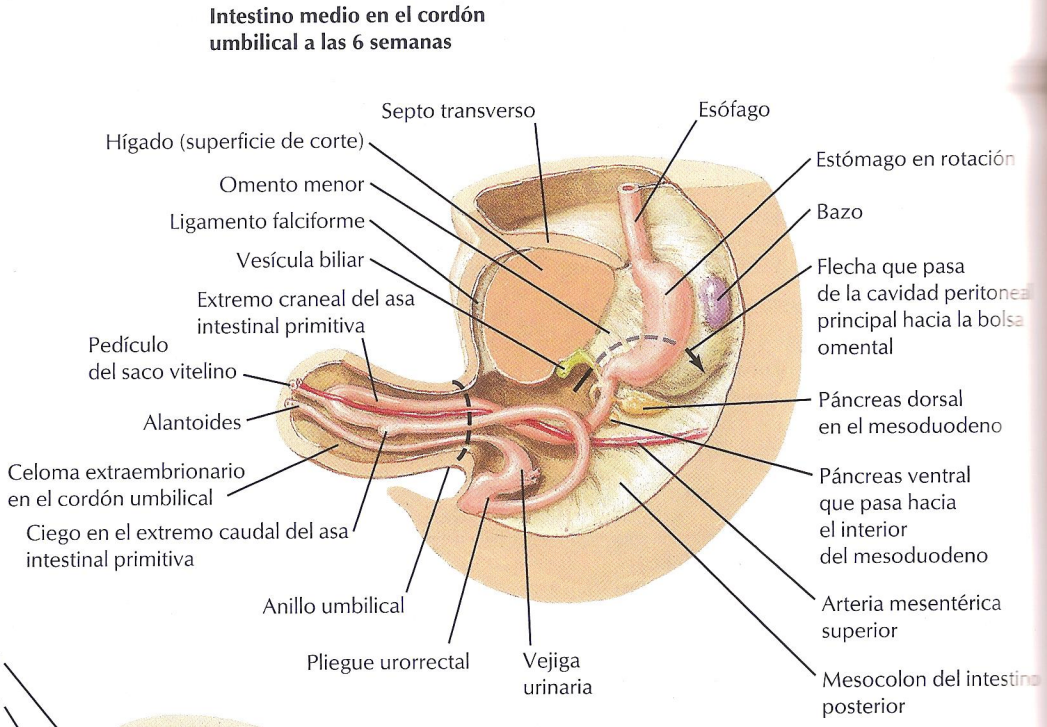
Intestino medio en el cordón umbilical a las 6 semanas

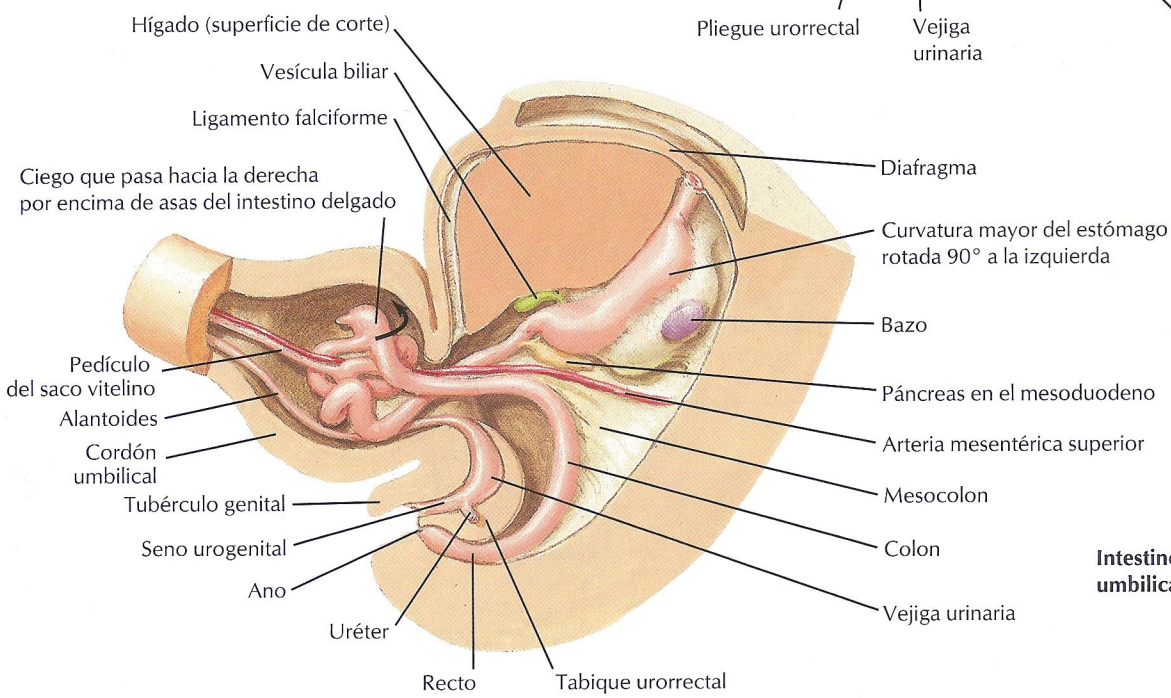

Intestino medio en el cordón umbilical a los 2 meses

F. Netter M.D.
© ICON

FIGURA 6.19 HERNIA UMBILICAL

Una **hernia** es, clásicamente, la protrusión de un órgano interno en un **saco de peritoneo parietal** a través de un punto débil en la pared abdominal (u otra localización). Las zonas potenciales incluyen la línea media ventral en la que se fusionarán las paredes izquierda y derecha, áreas donde las estructuras pasan a través de la pared corporal (p. ej., ombligo, conducto inguinal, diafragma) o áreas relativamente débiles entre los músculos. Se muestra aquí una hernia congénita del intestino medio, que crece extensamente en el cordón umbilical hacia el final del 2.º mes como proceso normal del desarrollo. A veces no retorna y persiste como un onfalocele cubierto por peritoneo parietal, una delgada capa de tejido conectivo del cordón umbilical y el amnios.

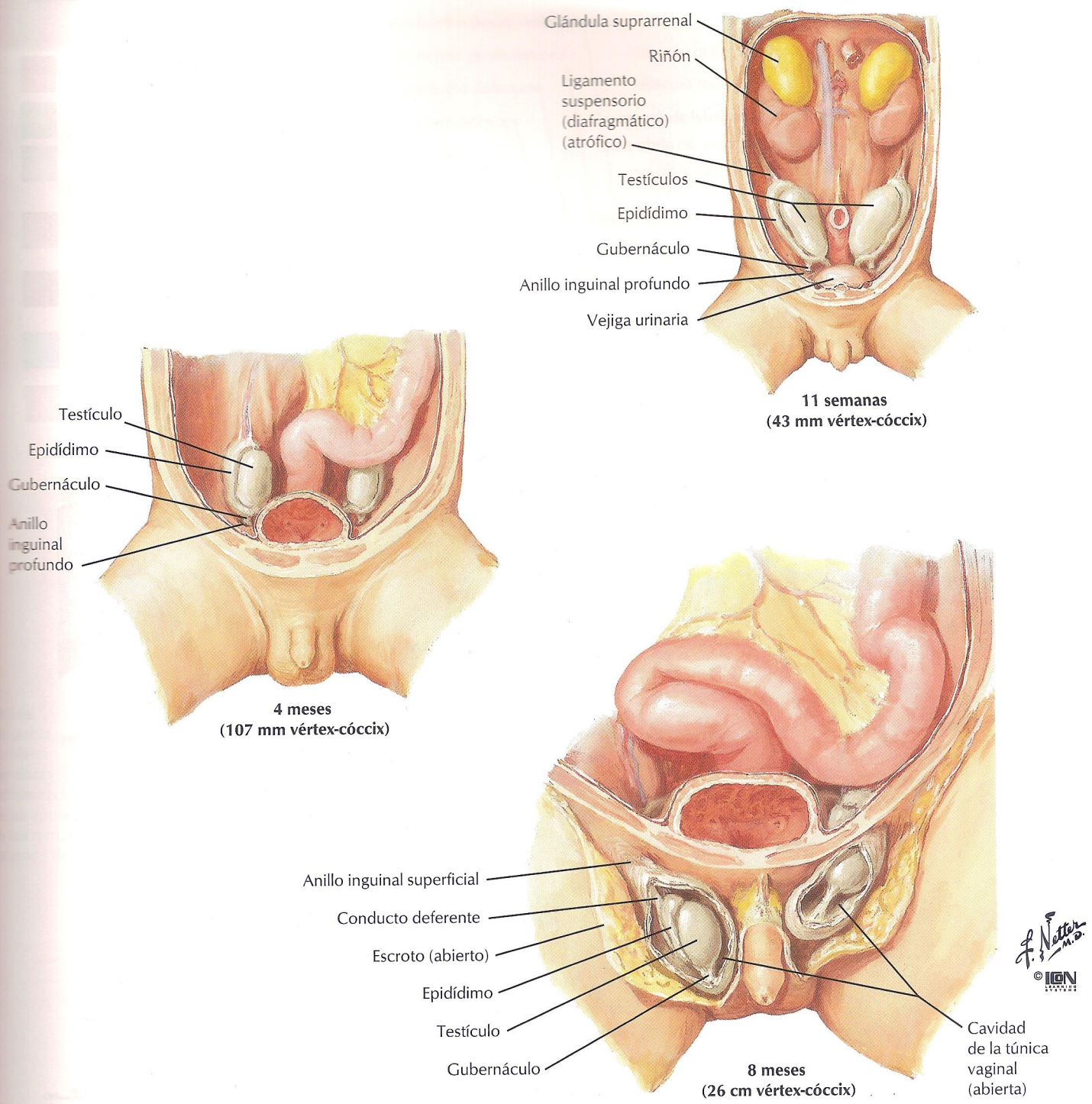

FIGURA 6.20 DESCENSO DEL TESTÍCULO A TRAVÉS DE LA PARED CORPORAL PROFUNDA

Los testículos se desarrollan en el mesodermo intermedio que crece frente al peritoneo parietal, profundo a la pared abdominal. Para regular la temperatura adecuada requerida para el desarrollo de los espermatozoides, deben pasar a través de los músculos y capas de fascia profundos, vía **conducto inguinal,** y llegar al escroto. Los orificios en cada extremo del conducto inguinal son los **anillos inguinales profundo y superficial.** Los testículos son «guiados» hacia el interior del escroto por el **gubernáculo** fibroso y tiran de su **cordón espermático** de vasos y nervios a lo largo de su trayectoria de descenso. Pasan a través del conducto inguinal detrás de una extensión del peritoneo parietal, el **proceso vaginal.** Éste rodea cada testículo en el escroto como su celómica **túnica vaginal del testículo.**

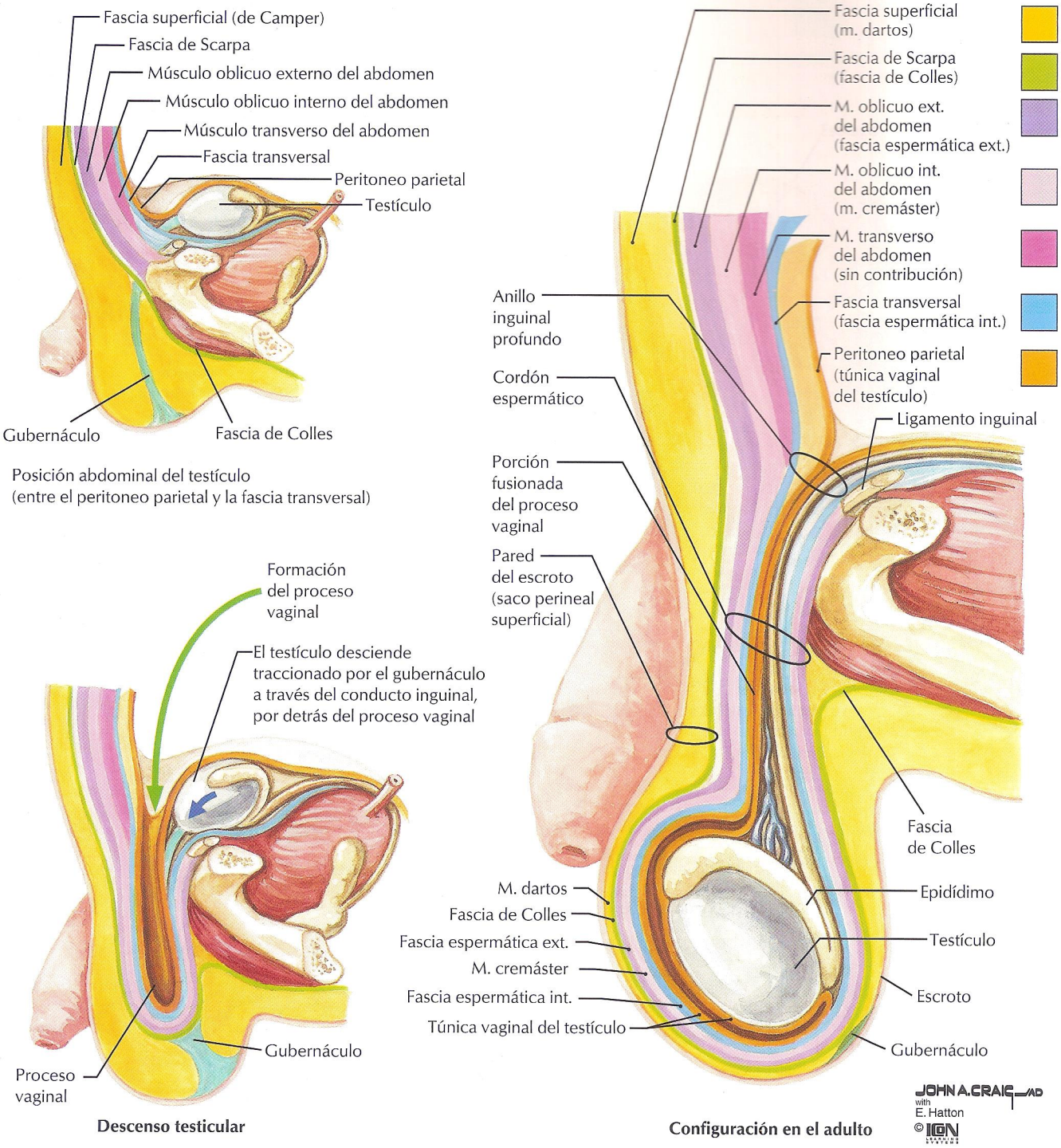

FIGURA 6.21 CUBIERTAS DEL CORDÓN ESPERMÁTICO

Dado que el testículo pasa a través del conducto inguinal, las capas de la pared corporal profunda contribuyen a cubrir el cordón espermático (**fascias espermáticas interna y externa,** con el **músculo cremáster** entre ellas). El escroto es una evaginación de la pared corporal superficial. La fascia superficial y la **fascia de Scarpa** se extienden hacia el interior del escroto como **músculo dartos** y **fascia de Colles,** respectivamente. La mujer posee un conducto inguinal que contiene restos del gubernáculo. El descenso de los ovarios se detiene en la pelvis y el gubernáculo se une al útero. Del ovario al útero forma el **ligamento propio del ovario** y, desde el útero a través del conducto inguinal, se convierte en el **ligamento redondo del útero.**

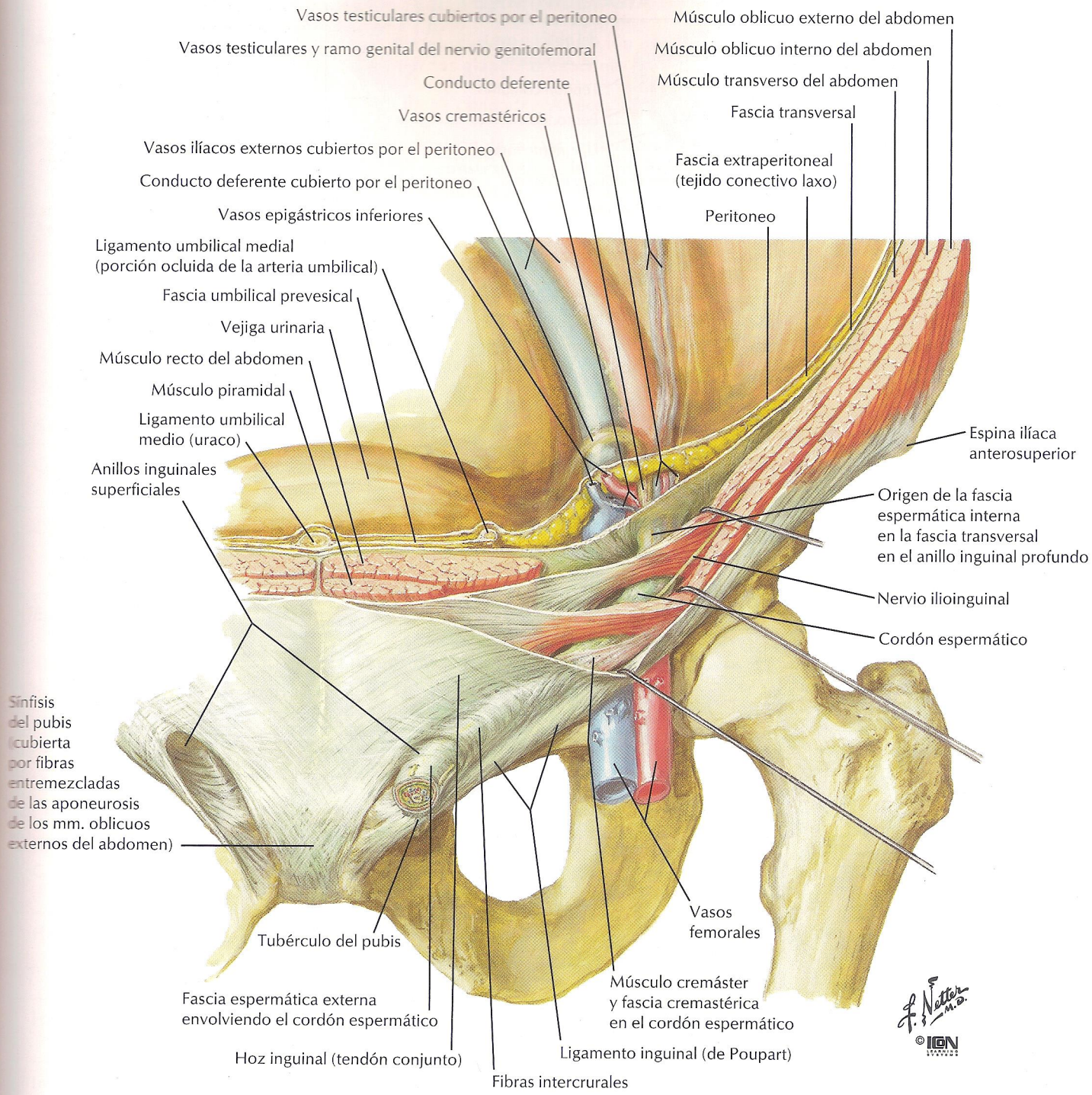

FIGURA 6.22 REGIÓN INGUINAL EN EL ADULTO

Esta figura es una visión anterior del conducto inguinal izquierdo que muestra cómo las capas de la pared abdominal se convierten en las cubiertas del cordón espermático. El testículo inicia su descenso desde su localización en la pared corporal más profunda, justo superficial al peritoneo parietal. La primera capa que encuentra es la fascia transversal, que evagina para formar la fascia espermática interna. El borde de la evaginación es el anillo inguinal profundo. El músculo transverso del abdomen no contribuye a las cubiertas del cordón. El músculo oblicuo interno del abdomen da origen al músculo cremáster y la aponeurosis del músculo oblicuo externo del abdomen se continúa como fascia espermática externa justo profunda a una abertura en la aponeurosis, el anillo inguinal superficial.

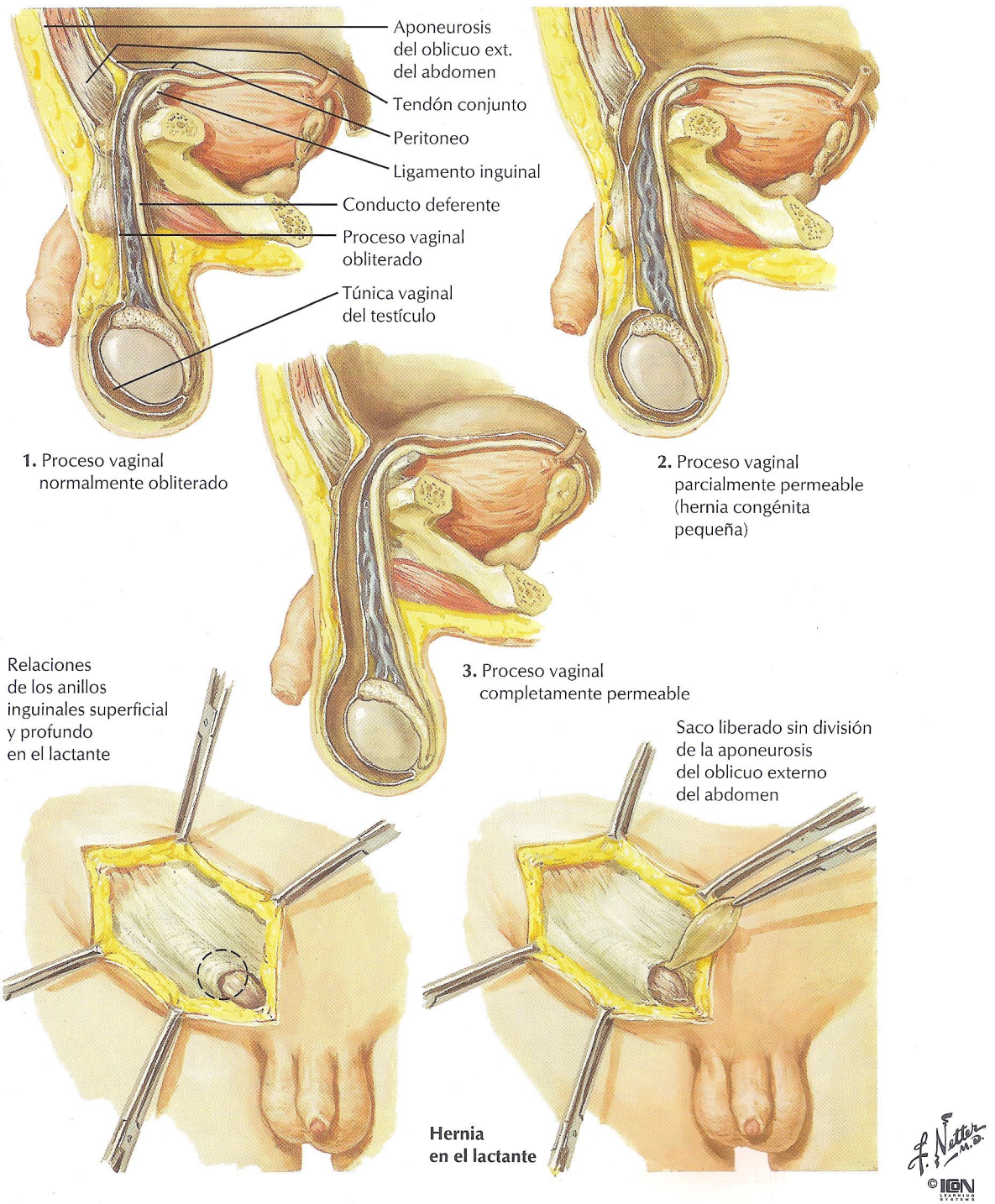

FIGURA 6.23 ANOMALÍAS DEL PROCESO VAGINAL

El **proceso vaginal,** una extensión a modo de dedo de guante del peritoneo parietal en el interior del escroto, normalmente se oblitera y comprime para convertirse en la túnica vaginal del testículo. Puede persistir, bien completamente bien en parte, como un saco herniario ya elaborado que pasa a través del conducto inguinal. En tal caso se trata de una **hernia inguinal indirecta** congénita. Una porción del proceso vaginal puede también persistir como un quiste o hidrocele (no se muestra). Una hernia inguinal directa pasa medial al cordón espermático e inferior a los vasos epigástricos. No pasa a través del conducto inguinal, sino que fuerza su paso a través de la pared corporal por debajo del tendón conjunto.

TERMINOLOGÍA

Ácino	(Del latín, «grano de racimo».) Dilatación o racimo de células en forma de saco que se encuentra en muchas glándulas exocrinas.
Alvéolo	(Del latín, «pequeña cavidad».) A veces se usa como alternativa de ácino.
Anillo inguinal profundo	Borde de la evaginación de la fascia transversal cuando se convierte en fascia espermática interna. Todos los constituyentes del cordón espermático (y una hernia inguinal indirecta) pasan a través del anillo inguinal profundo.
Anillo inguinal superficial	Abertura en la aponeurosis del músculo oblicuo externo del abdomen a través de la cual pasa el cordón espermático. Justo profundo al anillo, la aponeurosis da origen a la fascia espermática externa.
Aparato biliar	Sistema biliar. La bilis es un emulgente de las grasas, producida en el hígado por los hepatocitos. Se secreta al interior de los conductillos biliares que convergen en conductos más amplios hasta un único conducto colédoco, que se une a los conductos pancreáticos para desembocar en el duodeno. La vesícula biliar almacena y concentra la bilis.
Bolsa omental	Cavidad del saco peritoneal menor.
Cimógeno	(Del griego, «fermento» + «producir».) Los gránulos (vesículas) de cimógeno en el páncreas y otras glándulas contienen los precursores inactivos de sus enzimas de secreción.
Cloaca	Cámara en el extremo caudal del intestino posterior y alantoides que se divide, en la mayoría de los mamíferos, en vejiga urinaria y recto y órganos y estructuras asociados. Otros animales mantienen este receptáculo común (urinario, GI y genital) con una única abertura externa.
Exocrina	(Del griego, «fuera» + «separar».) Normalmente se refiere a las glándulas que secretan «externamente» en el interior de un conducto. Las glándulas endocrinas secretan su producto «internamente» hacia el torrente circulatorio. Las glándulas o células paracrinas secretan su producto hacia el tejido que las rodea afectando a las células adyacentes. Las glándulas holocrinas desprenden contenidos celulares en el interior de conductos.
Fascia de Colles	Membrana de revestimiento interno del escroto y periné. Se continúa con la fascia de Scarpa, la capa más profunda de la pared corporal superficial.
Fascia de Scarpa	Capa más profunda de la pared corporal superficial. Gruesa en el abdomen inferior, es una membrana continua con la fascia de Colles en el escroto.
Gubernáculo	(Del latín, «timón o dirección».) Cordón fibroso que guía el descenso del testículo desde la cavidad abdominal al escroto.
Hemorroides	Dilataciones varicosas de las venas del conducto anal. Las hemorroides internas se encuentran por encima de la línea pectinada y se relacionan con el intestino. Las hemorroides externas se sitúan por debajo de la línea pectinada y están asociadas con la pared corporal.
Hepatocitos	Células hepáticas dispuestas en láminas epiteliales. Una célula tipo es responsable de todas las funciones metabólicas hepáticas.
Intercalado	En las glándulas, conductos intercalados drenan los ácinos secretores. En el páncreas, el sistema de conductos se inicia con las células centroacinares dentro de los ácinos y luego continúa con conductos intercalados, intralobulillares e interlobulillares, que se unen para formar los conductos pancreáticos principal y accesorio. En las glándulas salivales (aunque no en el páncreas), también hay conductos estriados (secretores).
Mesenterio	Dos láminas contrapuestas de peritoneo visceral que anclan los órganos del tracto GI a la pared corporal. Contiene grasa y sirve como vía de paso para vasos, nervios y linfáticos destinados a los órganos.

(Continúa)

TERMINOLOGÍA (CONT.)

Mesotelio	Término embriológico para el epitelio escamoso simple derivado del mesodermo que tapiza las cavidades corporales.
Omento (menor y mayor)	(Del latín, «membrana grasa».) Mesenterios dorsal y ventral del estómago, infiltrados de grasa. El término no se usa para otros mesenterios.
Omento mayor	En el embrión es el mesogastrio dorsal. En el adulto, el término se usa para definir las láminas fusionadas del mesogastrio dorsal que cubren los intestinos por debajo del colon transverso («delantal» del mesogastrio dorsal).
Omento menor	En el embrión, es el mesogastrio ventral. En el adulto, se refiere a los ligamentos hepatogástrico y hepatoduodenal.
Onfalocele	Hernia del intestino medio en el cordón umbilical. Las asas intestinales del intestino medio entran de forma natural en el cordón umbilical a medida que se inicia su enorme crecimiento en longitud. El onfalocele se produce si falla el retorno a la cavidad abdominal.
Orificio omental (epiploico)	(Del griego, epiplón = «omento».) Hiato de Winslow. Entrada al interior del saco peritoneal menor por debajo del borde libre del omento menor (ligamento hepatoduodenal).
Peristalsis	(Del griego, «alrededor» + «contracción».) Contracciones a modo de ondas del músculo liso de la pared intestinal o de otras estructuras tubulares para propulsar su contenido. Implica la contracción coordinada de las fibras musculares circulares para estrechar la luz, y de las fibras musculares longitudinales para acortar y dilatar el órgano tubular.
Peritoneo	Capa de epitelio escamoso simple (mesotelio) con tejido conectivo subyacente. Tapiza la cavidad abdominopélvica. El peritoneo parietal se halla junto a la pared corporal; el peritoneo visceral recubre los mesenterios y órganos.
Proceso vaginal	(Del latín, «proceso en forma de vaina».) Proyección, en forma de dedo de guante, de peritoneo parietal que se extiende a través del conducto inguinal y se colapsa para formar la túnica vaginal del testículo, un saco celómico que cubre el testículo. Normalmente la porción proximal desaparece pero puede persistir como saco herniario inguinal indirecto congénito.
Raíz de un mesenterio	Lugar por donde un mesenterio intestinal se une a la pared corporal; lugar donde el peritoneo visceral se convierte en peritoneo parietal.
Saco peritoneal mayor	Peritoneo parietal que circunda la cavidad abdominal.
Saco peritoneal menor	Saco de mesogastrio dorsal que inicialmente crece hacia la izquierda y que, con el tiempo, cuelga sobre el colon transverso para formar el omento mayor. Su cavidad es la bolsa omental.
Seroso	Relativo al suero. Parte clara de cualquier líquido orgánico. Las membranas y glándulas corporales son serosas o mucosas. Serosas (por oposición a mucosas) son los revestimientos peritoneal, pleural y pericárdico de las cavidades corporales que producen un líquido proteinoide, acuoso y lubricante.
Situs inversus	(Del latín, «posición» + «invertida».) Una inversión izquierda-derecha de la simetría en la que los órganos presentan localizaciones opuestas, en imagen especular, de su posición normal. Puede implicar sólo al tórax o al abdomen, o a todo el cuerpo.
Tríada portal	Conducto colédoco, arteria hepática común y vena porta hepática localizados en el borde libre del omento menor.

SISTEMA UROGENITAL

PRIMORDIOS

Esplacnopleura del intestino posterior y mesodermo intermedio de la gástrula (con somatopleura que contribuye a los genitales externos).

RESUMEN

A las 8 semanas, en el estadio indiferenciado del desarrollo urogenital, todos los embriones tienen idénticos primordios, con gónadas capaces de desarrollarse en testículos u ovarios. Las estructuras masculinas desaparecen en los embriones destinados a convertirse en individuos femeninos y los primordios femeninos desaparecen cuando prosigue el desarrollo masculino. Los riñones se desarrollan a partir del mesodermo intermedio en tres oleadas sucesivas de craneal a caudal; en la tercera, la pareja de riñones más inferior (metanefros) se convierte en los riñones permanentes. Son factores complejos el tamaño relativamente grande del riñón medio, mesonéfrico (primer riñón funcional), y el cambio en la función del conducto mesonéfrico en el varón, de urinario (uréter temporal) a genital (conducto deferente y estructuras relacionadas).

CRONOLOGÍA

Escala de tiempo prenatal (meses)



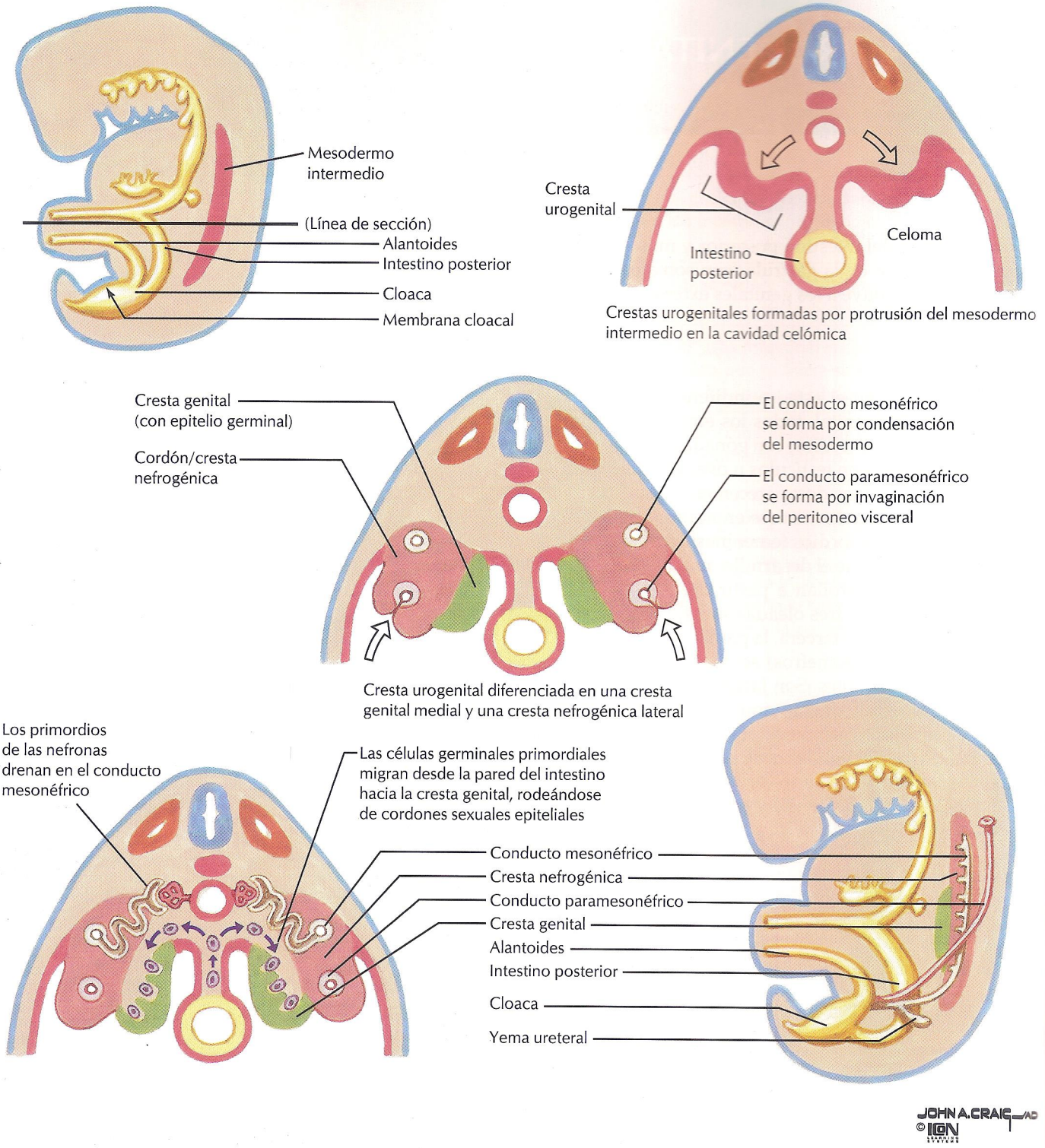

FIGURA 7.1 PRIMORDIOS INICIALES

El extremo caudal del **intestino posterior** presenta una cámara dilatada, la **cloaca.** Su endodermo está en estrecho contacto con el ectodermo de superficie, formando de manera conjunta la **membrana cloacal.** El **alantoides** se extiende desde la cloaca hacia el cordón umbilical. El mesodermo intermedio de la gástrula protruye, en la cara dorsal del celoma intraembrionario, como una **cresta urogenital** en cada lado. Se diferencia en una **cresta genital (gonadal)** medial y una **cresta o cordón nefrogénico** lateral. Las células germinales primordiales empiezan a migrar desde el endodermo del intestino primitivo hacia la cresta genital a través del mesenterio dorsal. En la cresta (cordón) nefrogénica se forman un **conducto mesonéfrico (de Wolff)** y un **conducto paramesonéfrico (de Müller).**

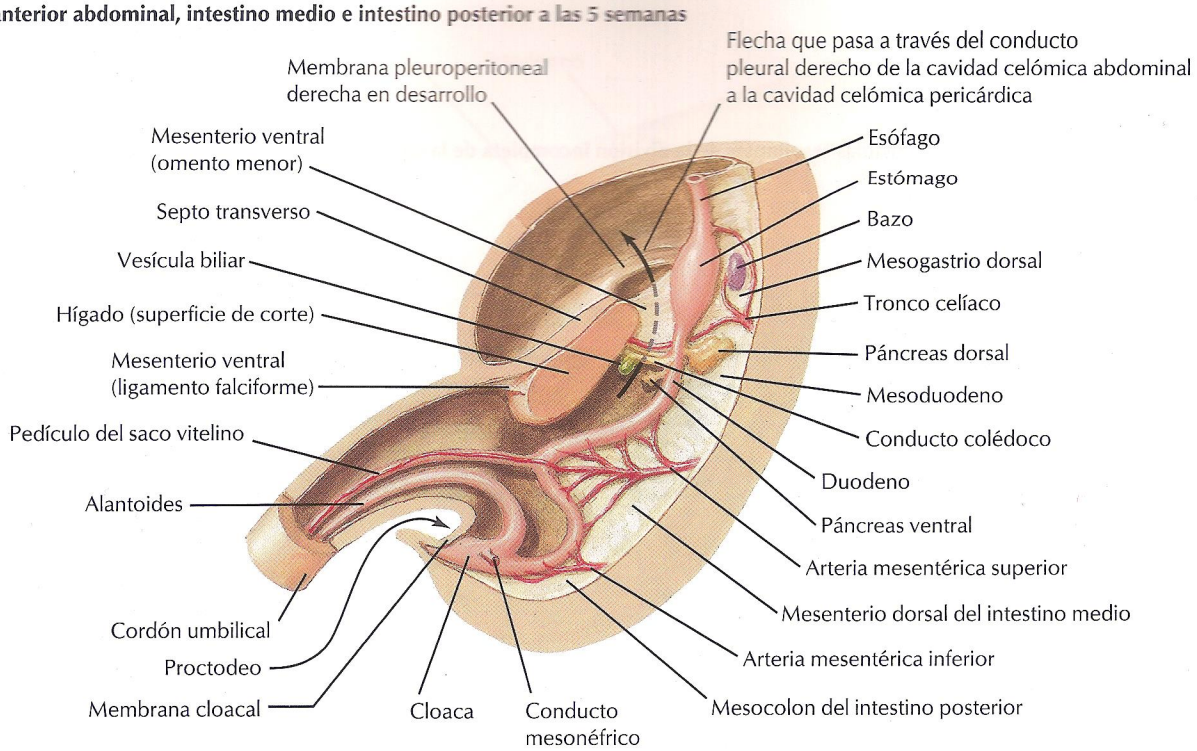

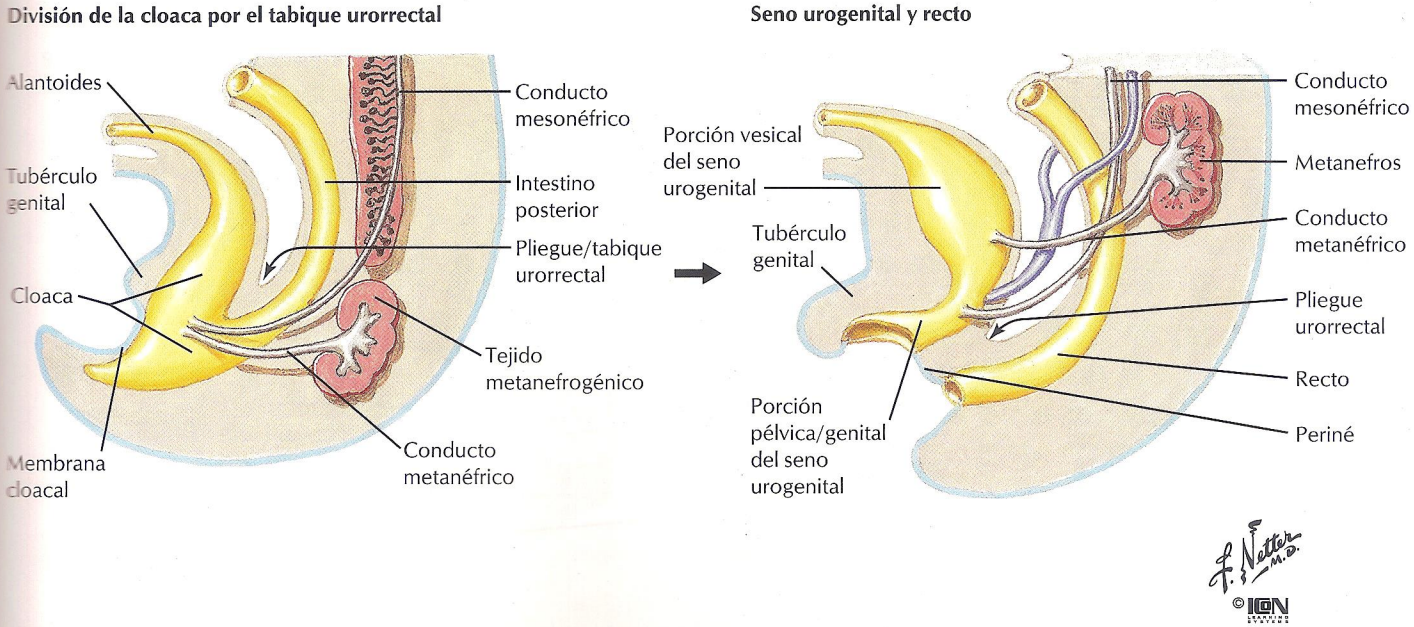

FIGURA 7.2 DIVISIÓN DE LA CLOACA

El **tabique urorrectal** entre el alantoides y el intestino posterior divide la cloaca, en el plano frontal, en un **seno urogenital** anterior y un **recto** posterior. El tabique divide la membrana cloacal en una membrana urogenital y una membrana anal. La porción superior del seno urogenital (UG) es la vejiga urinaria fusiforme. Las porciones pélvica y fálica del seno UG (seno UG propiamente dicho) forman la uretra y las glándulas y estructuras asociadas en cada sexo. La porción genital del seno UG está íntimamente relacionada con el **tubérculo genital,** un engrosamiento de la somatopleura. El conducto metanéfrico (futuro uréter) se abre en la vejiga urinaria en desarrollo; los conductos genitales masculino (mesonéfrico) y femenino (paramesonéfrico) se trasladan a una posición más caudal en el seno UG.

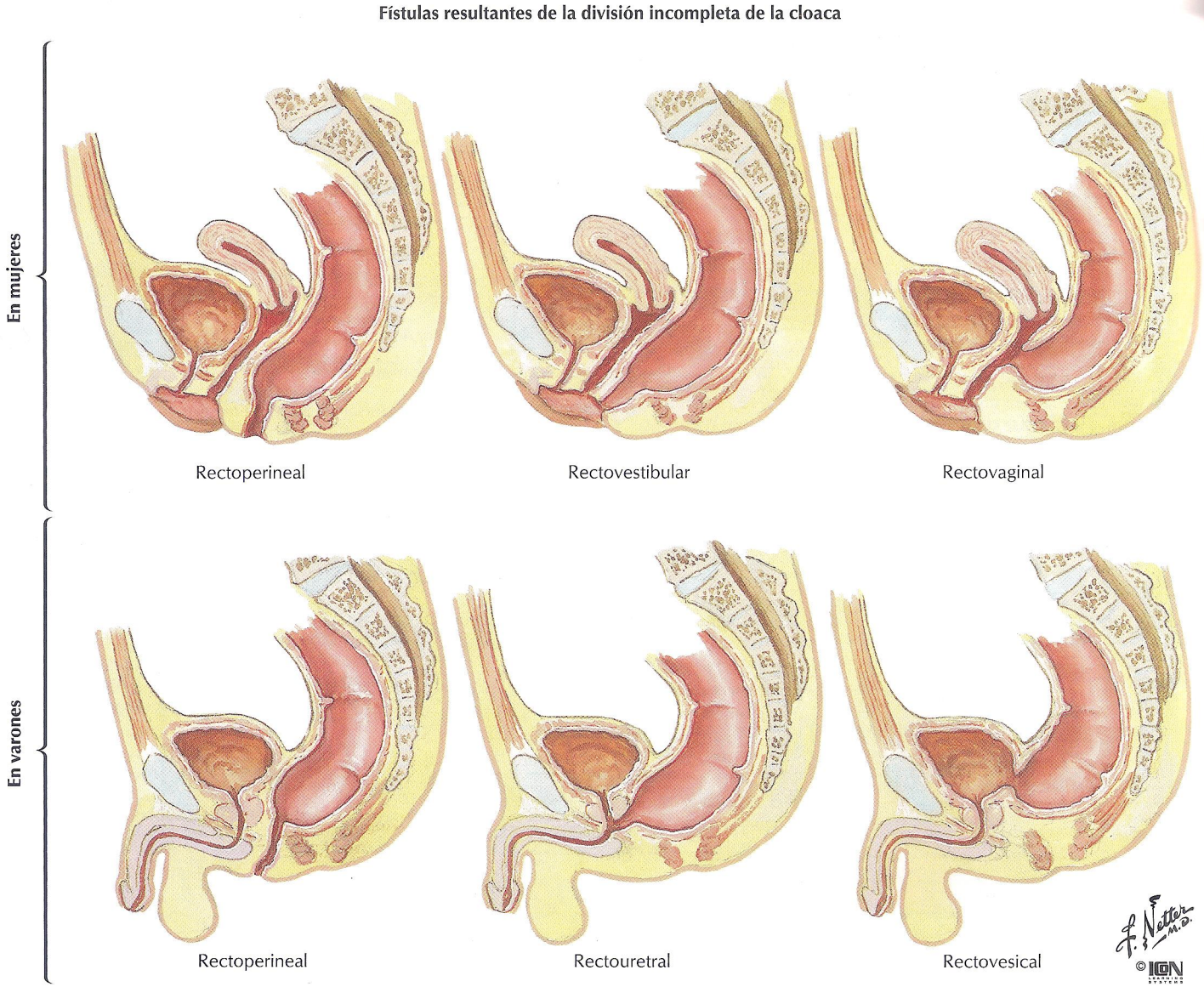

FIGURA 7.3 ANOMALÍAS CONGÉNITAS DE LA CLOACA

Si el tabique urorrectal no divide completamente la cloaca, el recto conectará anteriormente con estructuras urinarias o genitales derivadas del seno urogenital. Las fístulas resultantes están todas asociadas a un ano imperforado. Una fístula rectoperineal se abre a la superficie, pero es una conexión anormal anterior al esfínter anal externo (y ano) a través del centro tendinoso del periné (cuerpo perineal).

Sección a través del pronefros

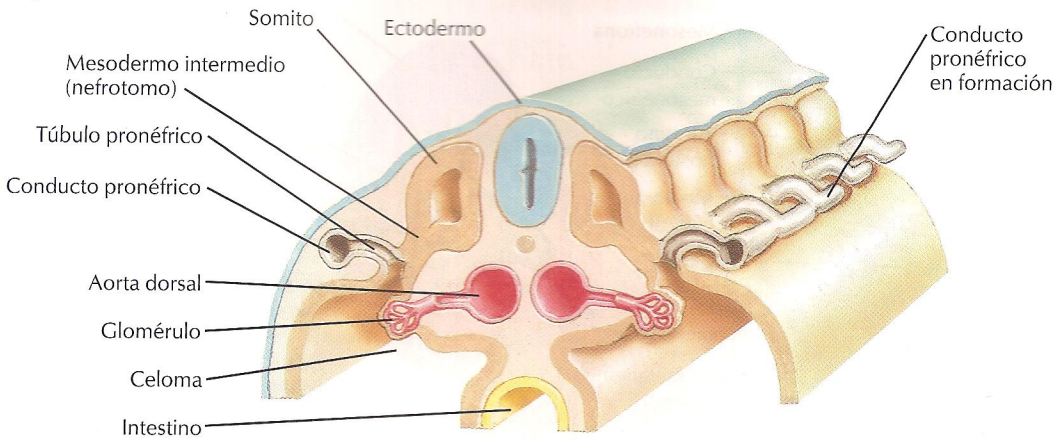

Topografía del pronefros, mesonefros y primordio metanéfrico

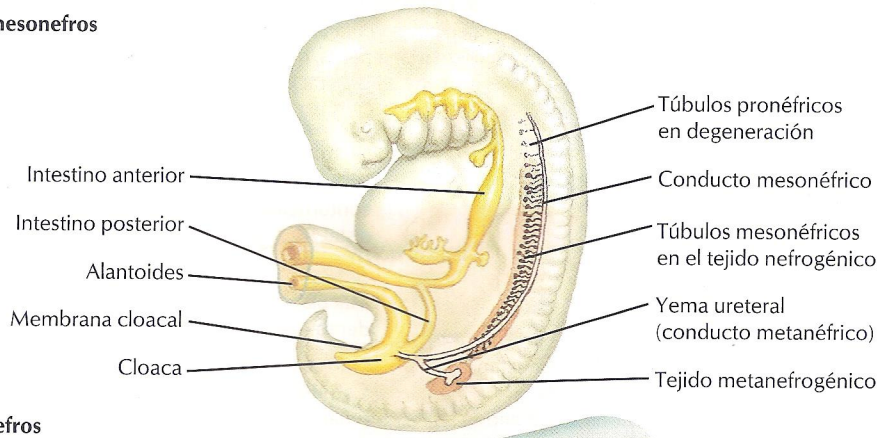

Sección a través del mesonefros

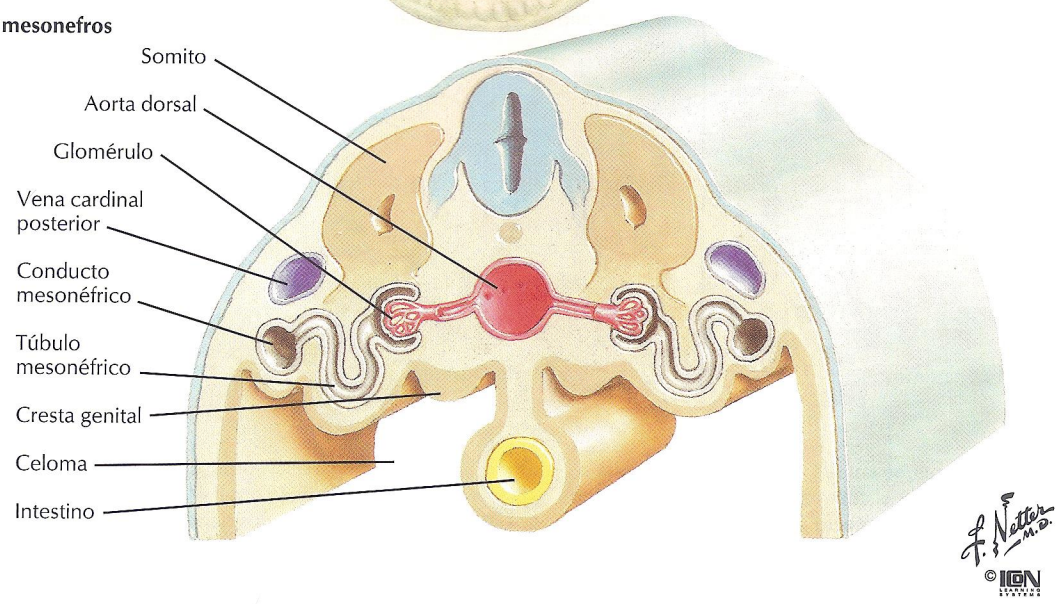

FIGURA 7.4 PRONEFROS, MESONEFROS Y METANEFROS

El mesodermo intermedio se diferencia en tejido nefrogénico en la cresta nefrogénica lateral a la cresta genital. De craneal a caudal forma tres riñones sucesivos.

- El **pronefros** nunca se desarrolla por completo y experimenta una rápida regresión.
- El **mesonefros** es el primer riñón funcional, con glomérulos, **túbulos mesonéfricos** y un **conducto mesonéfrico** que drena la orina embrionaria en la cloaca en división.
- El **metanefros** se convierte en el riñón permanente.

El **conducto metanéfrico** (futuro uréter) se desarrolla de una **yema ureteral** que crece del extremo caudal del conducto mesonéfrico hacia el interior del mesodermo metanéfrico. Rápidamente se traslada inferiormente para formar su propia conexión con la cloaca/seno urogenital/vejiga urinaria.

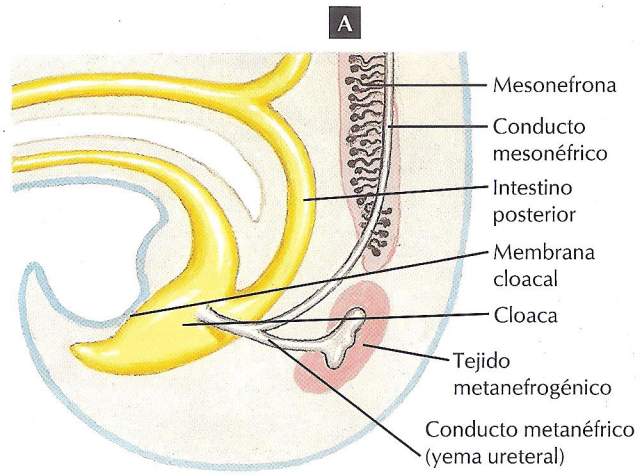

A. El conducto metanéfrico (yema ureteral) ha crecido a partir del conducto mesonéfrico, cerca de la terminación de este último en la cloaca, invadiendo el mesodermo metanefrogénico.

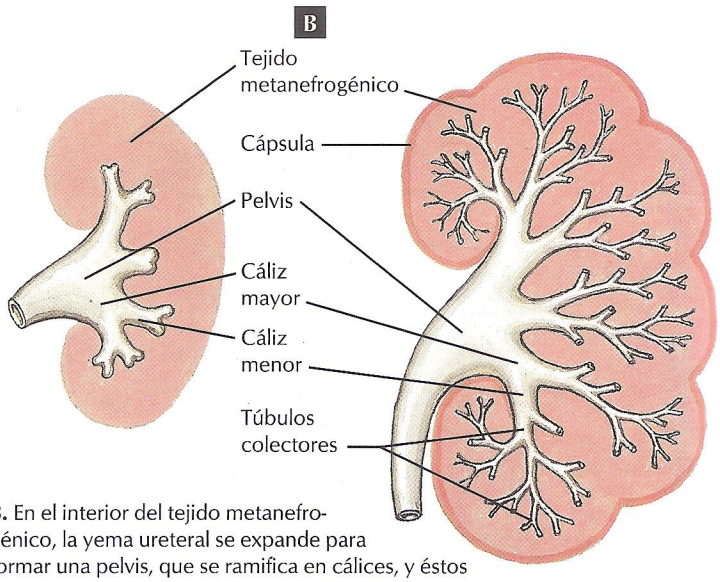

B. En el interior del tejido metanefrogénico, la yema ureteral se expande para formar una pelvis, que se ramifica en cálices, y éstos a su vez en generaciones sucesivas de túbulos colectores.

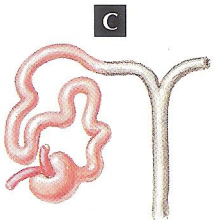

C. Los extremos distales de los túbulos colectores conectan con el sistema tubular de la nefrona que se desarrolla a partir del mesodermo metanéfrico. La nefrona se extiende desde el túbulo colector hasta el corpúsculo renal.

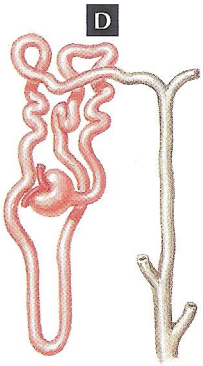

D. El túbulo se alarga, se enrolla y empieza a descender en dirección a la pelvis renal como asa de Henle; un área del túbulo se mantiene en contacto con el ovillo glomerular: es la futura mácula densa.

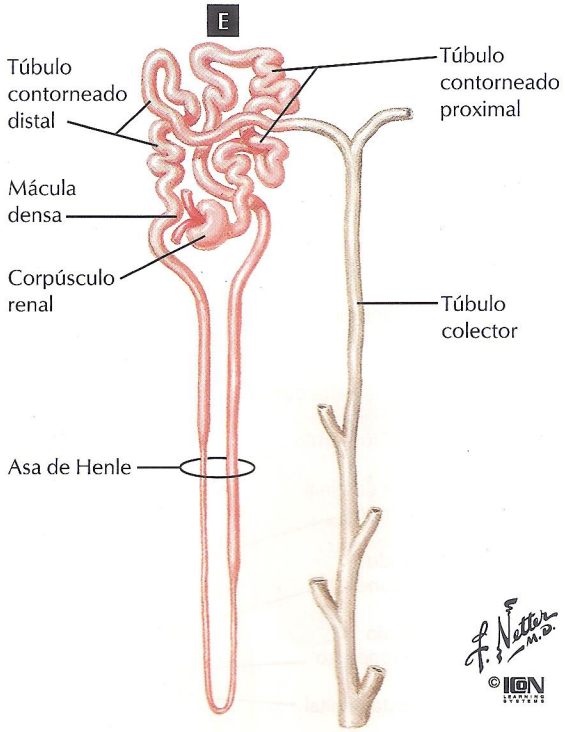

E. Asa elongada; el corpúsculo renal, el túbulo proximal, el asa de Henle, el túbulo distal y la mácula densa de la nefrona madura son derivados del mesodermo metanefrogénico, y los túbulos colectores del conducto metanéfrico.

FIGURA 7.5 DESARROLLO DEL METANEFROS

Los riñones metanéfricos se convierten en riñones permanentes. Cada riñón se desarrolla de dos primordios: una **yema ureteral** de un conducto mesonéfrico que crece hacia el interior del **mesodermo metanéfrico** en el extremo caudal del mesodermo intermedio de la gástrula. La yema ureteral (conducto metanéfrico) no tarda en formar su propia conexión con la vejiga urinaria. El uréter, la pelvis renal, los cálices y los túbulos colectores de cada riñón se desarrollan a partir de la yema ureteral. El sistema tubular de la nefrona (túbulos contorneados proximal y distal, asa de Henle y cápsula de Bowman del corpúsculo renal) se desarrolla a partir del mesodermo metanéfrico.

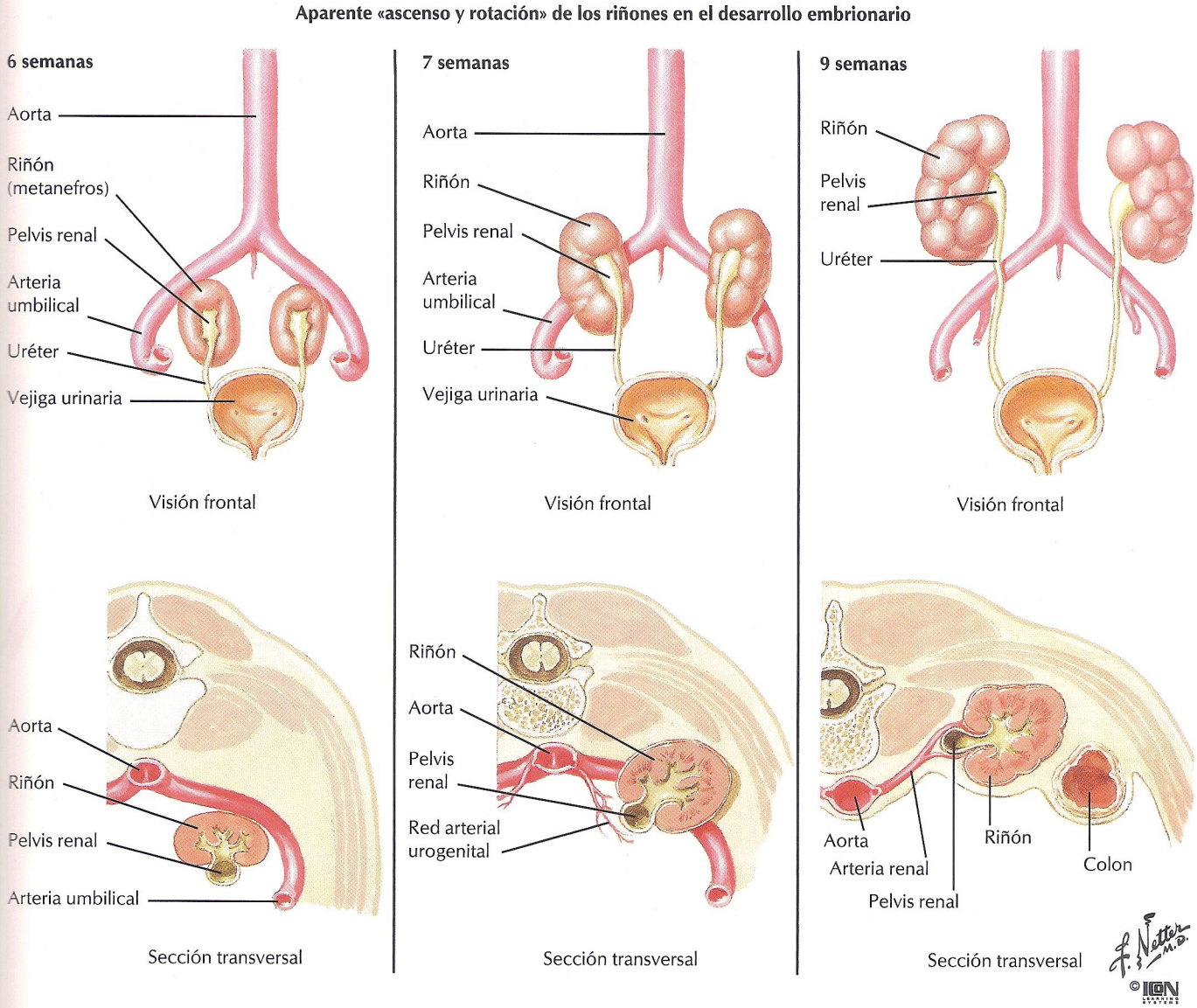

FIGURA 7.6 ASCENSO Y ROTACIÓN DE LOS RIÑONES METANÉFRICOS

Después de la 8.ª semana, el mesodermo mesonéfrico empieza a desaparecer. En el sexo femenino, el conducto mesonéfrico (de Wolff) desaparece; en el sexo masculino, se conecta al testículo en desarrollo como conducto deferente. El riñón permanente, metanéfrico, se encuentra en la pelvis, en el extremo caudal del mesodermo intermedio. Asciende hacia la pared posterior del abdomen. El hilio renal de los riñones metanéfricos se orienta anteriormente en la pelvis; la cara convexa lisa es posterior. Dado que los riñones ascienden hacia la pared abdominal posterior, cada uno rota 90°, de manera que la pelvis renal y los vasos sanguíneos se sitúan en el hilio medialmente, como en el adulto. Durante todo el proceso, los riñones se encuentran en localización retroperitoneal.

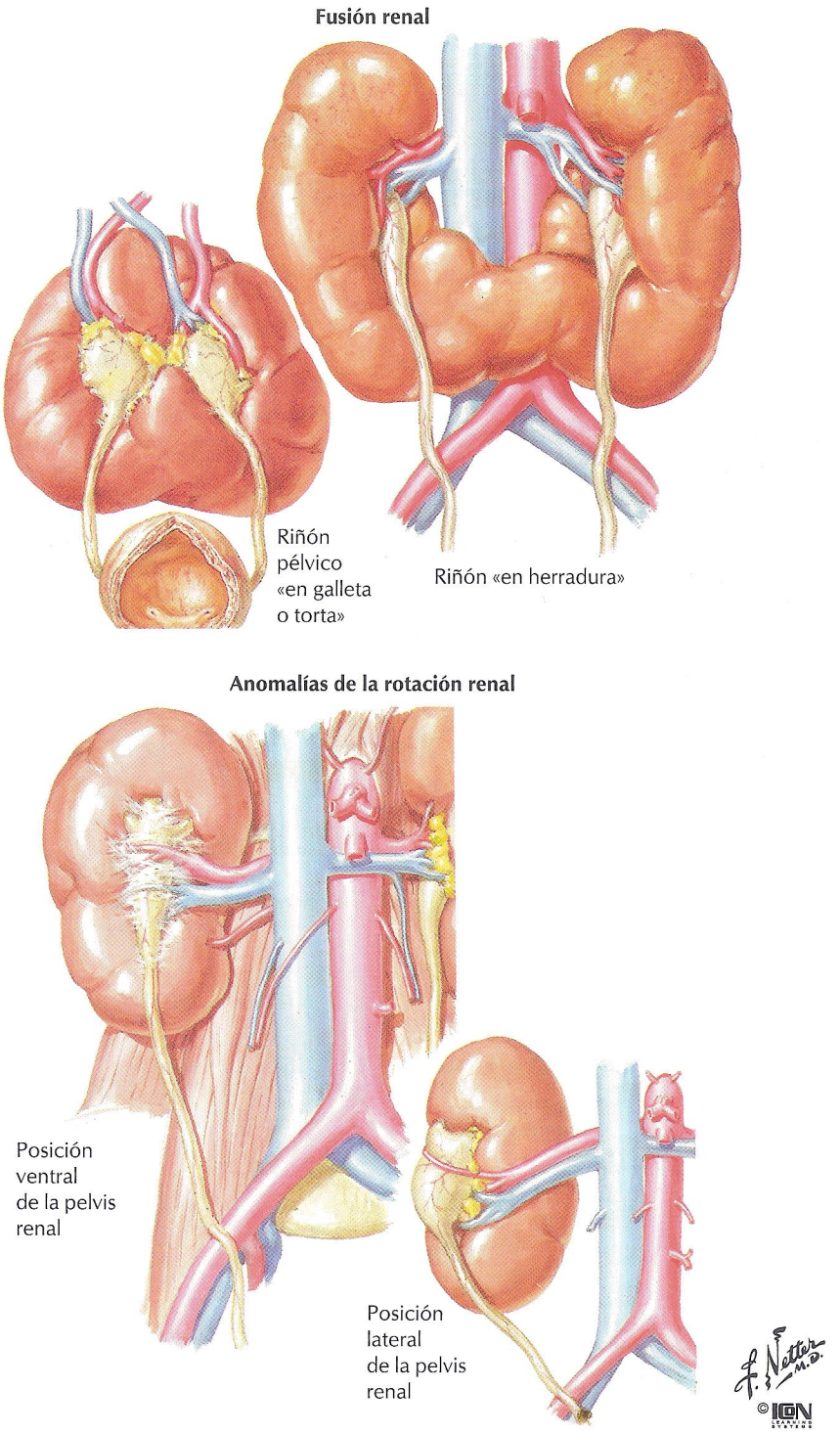

FIGURA 7.7 ANOMALÍAS EN LA ROTACIÓN DEL RIÑÓN Y FUSIÓN RENAL

Las anomalías incluyen fallos en el ascenso de los riñones metanéfricos, fallos en la rotación, rotación excesiva y rotación en dirección opuesta. Las yemas ureterales pueden también fusionarse en la pelvis. Si un riñón fusionado asciende, se encuentra con la arteria mesentérica inferior y adopta la forma de una herradura alrededor de ésta.

Ectopia renal

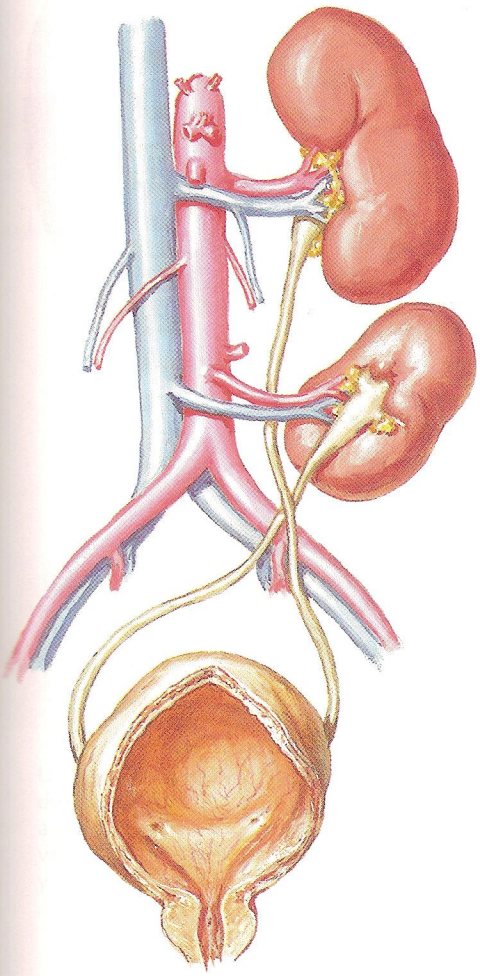

Ectopia cruzada del riñón derecho

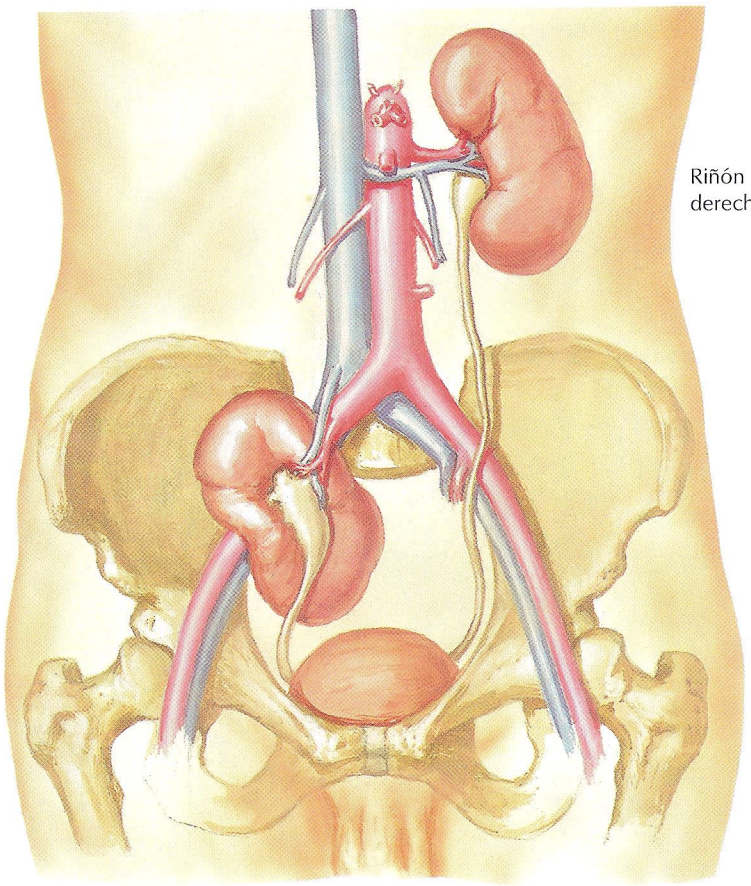

Riñón pélvico derecho

F. Netter M.D.

©IGN LEARNING SYSTEMS

FIGURA 7.8 ANOMALÍAS EN LA MIGRACIÓN DEL RIÑÓN Y FORMACIÓN DE VASOS SANGUÍNEOS

Un riñón puede no ascender sólo en un lado o puede migrar hacia el lado opuesto del cuerpo. El desarrollo de los vasos sanguíneos renales es peculiar. La mayoría de los órganos «arrastran» su aporte vascular cuando migran. Cuando los riñones ascienden, en niveles superiores de la aorta y vena cava inferior se forman nuevos vasos sanguíneos que se conectan con los riñones a medida que los vasos inferiores desaparecen. Las arterias renales de los riñones pélvicos se originan cerca de la bifurcación de la aorta. En los riñones adultos normales, se sitúan a nivel de la arteria mesentérica superior del intestino medio. A veces, los vasos renales más inferiores no desaparecen. Ésta es la base embrionaria de arterias y venas renales múltiples en el adulto.

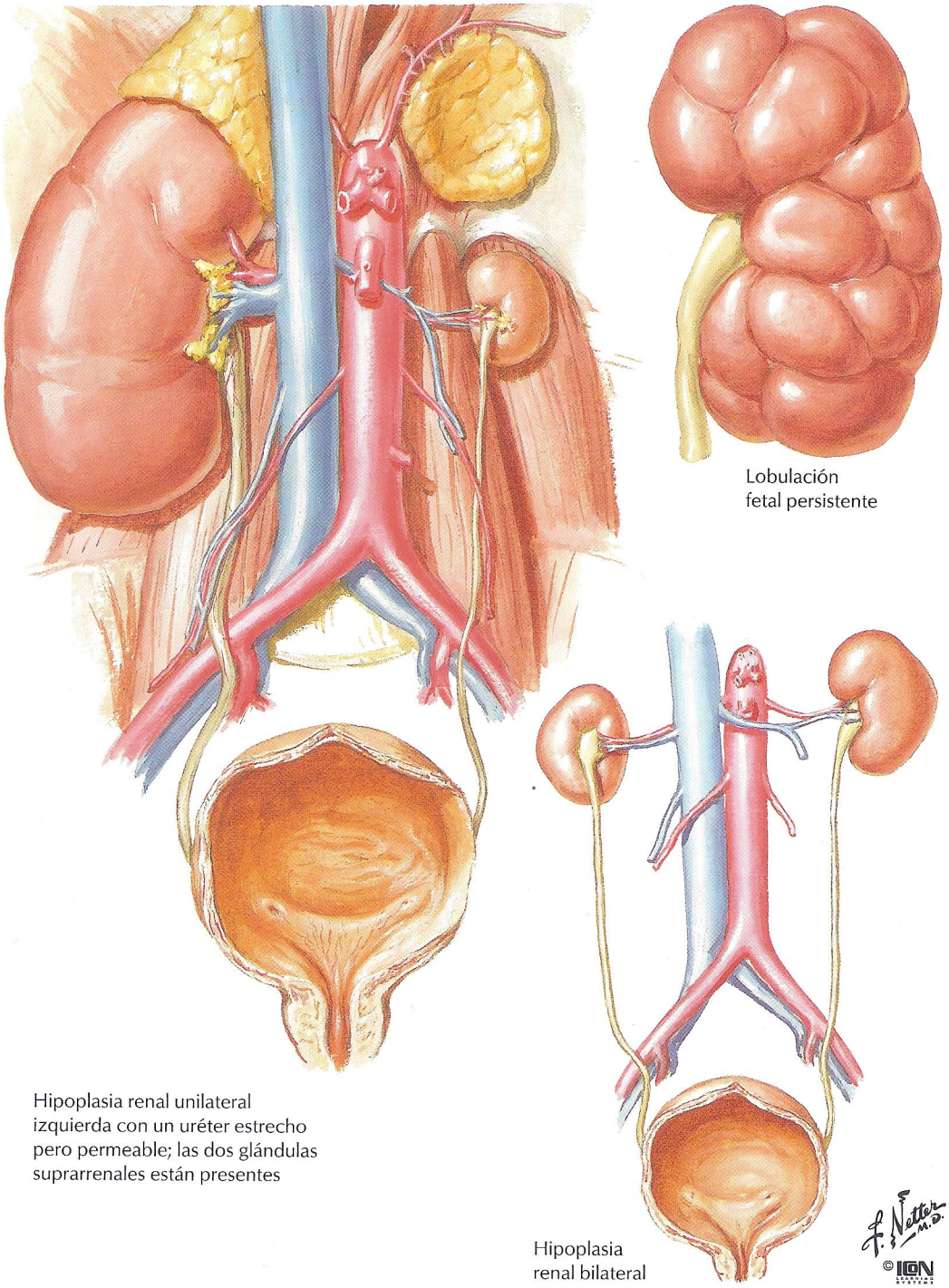

FIGURA 7.9 HIPOPLASIA

Un riñón puede desarrollarse de manera incompleta (hipoplasia) o faltar (agenesia), en ambos casos de forma uni o bilateral. El desarrollo de las glándulas suprarrenales (adrenales) es independiente del desarrollo de los riñones. Las glándulas suprarrenales suelen ser normales en tamaño y localización aunque los riñones sean ectópicos o hipoplásicos. Otra anomalía renal es la persistencia de la lobulación fetal. Los riñones fetales no poseen la superficie lisa de los riñones adultos.

Duplicación incompleta del uréter

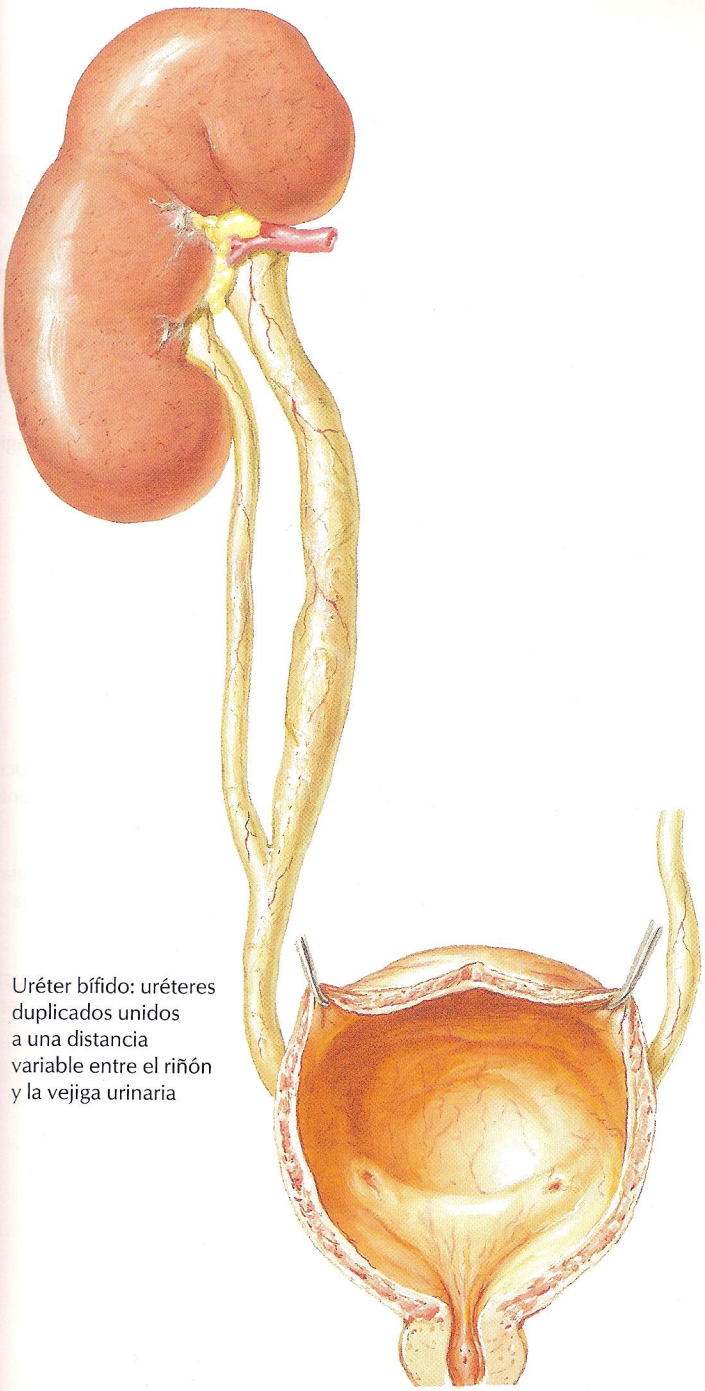

Uréter bífido: uréteres duplicados unidos a una distancia variable entre el riñón y la vejiga urinaria

Anomalías de la pelvis y los cálices renales

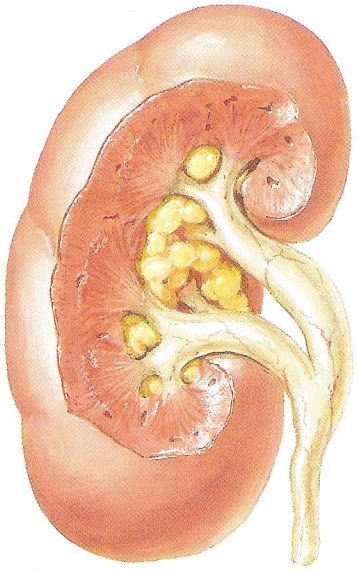

Pelvis renal duplicada

Anomalías en el número de riñones

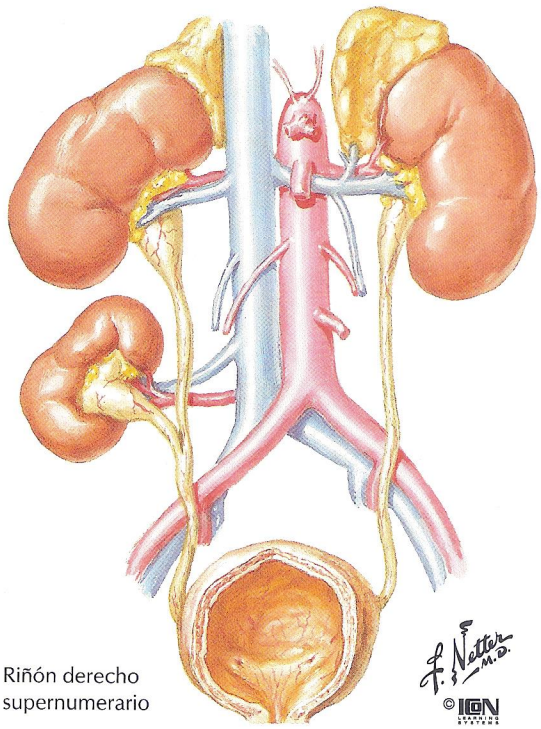

Riñón derecho supernumerario

FIGURA 7.10 DUPLICACIÓN DE LA YEMA URETERAL

Los efectos de la división de la yema ureteral varían desde la bifurcación de la pelvis renal o uréter a la duplicación completa del uréter y riñón. Cuanto más extensa es la división de la yema ureteral, más probable será que el mesodermo metanéfrico también se divida y forme dos riñones. Al igual que ocurre en la mayoría de las otras anomalías, la duplicación puede ser uni o bilateral.

Duplicación completa del uréter

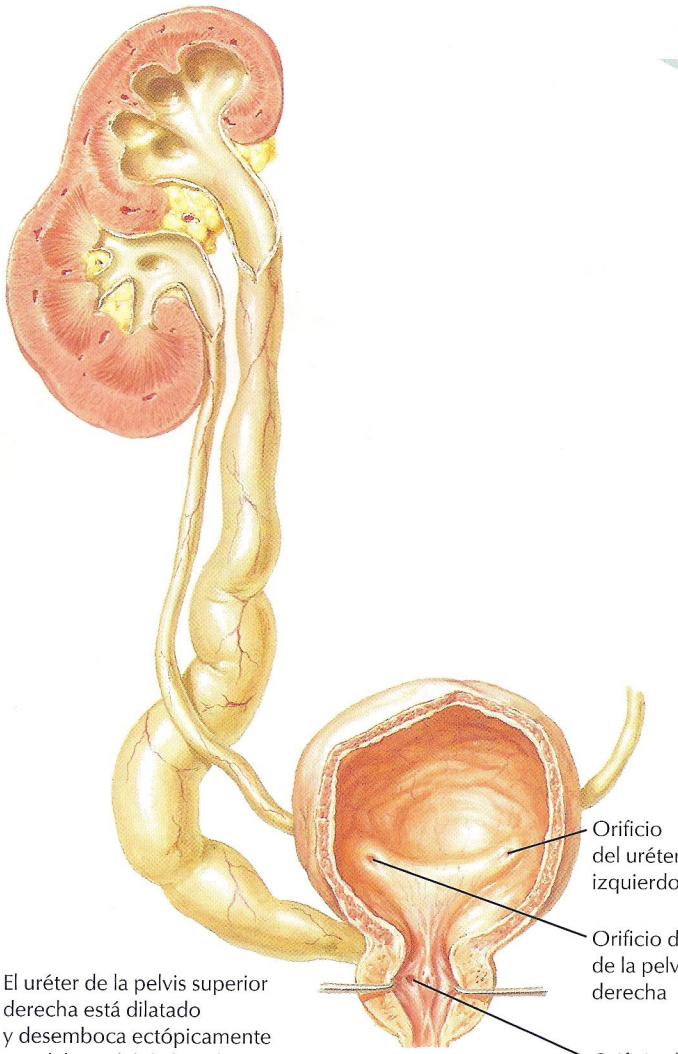

El uréter de la pelvis superior derecha está dilatado y desemboca ectópicamente por debajo del de la pelvis inferior (en la uretra prostática) de acuerdo con la regla de Weigert-Meyer

Localizaciones descritas de orificios ureterales ectópicos

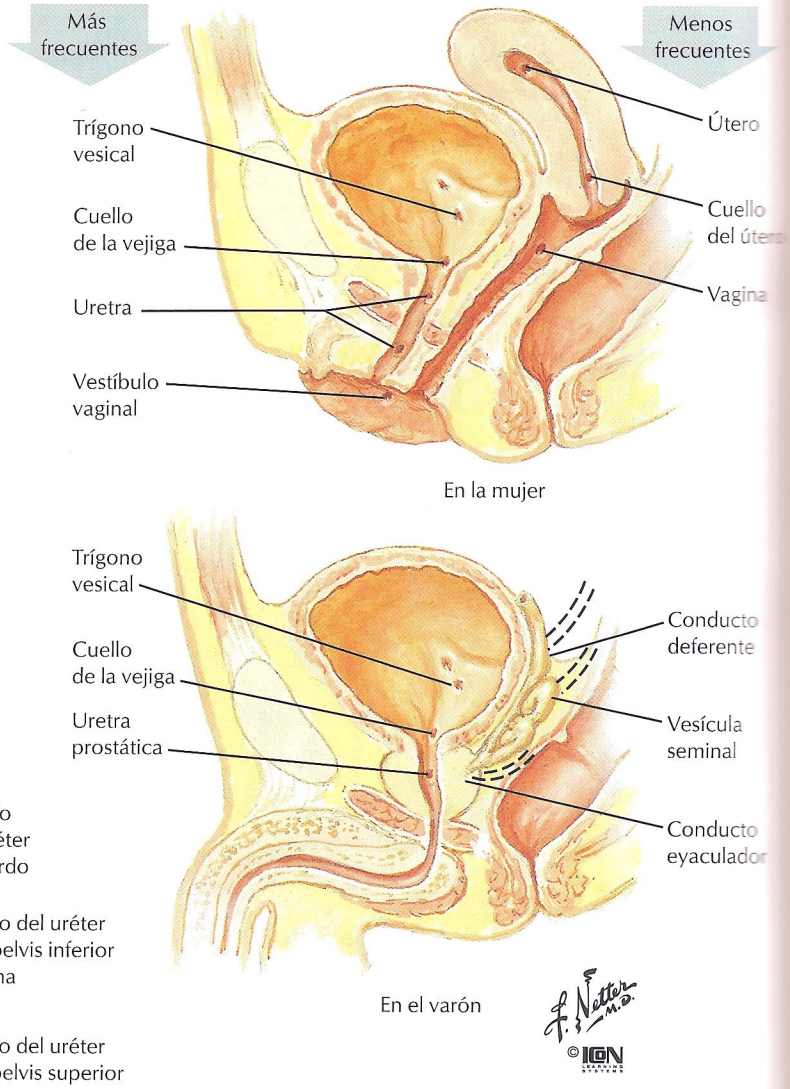

FIGURA 7.11 URÉTERES ECTÓPICOS

Las yemas ureterales se originan del conducto mesonéfrico en lugar de hacerlo en la cloaca; a menudo ésta es la base embrionaria de la localización ectópica del uréter distal en órganos pélvicos. En ambos sexos, el conducto mesonéfrico migra hacia una posición inferior en el seno urogenital, antes de desaparecer en la mujer y de convertirse en el conducto deferente en el varón. Los uréteres pueden ser arrastrados con éste para desembocar en la uretra, próstata, vestíbulo vaginal u otras estructuras inferiores a la vejiga urinaria.

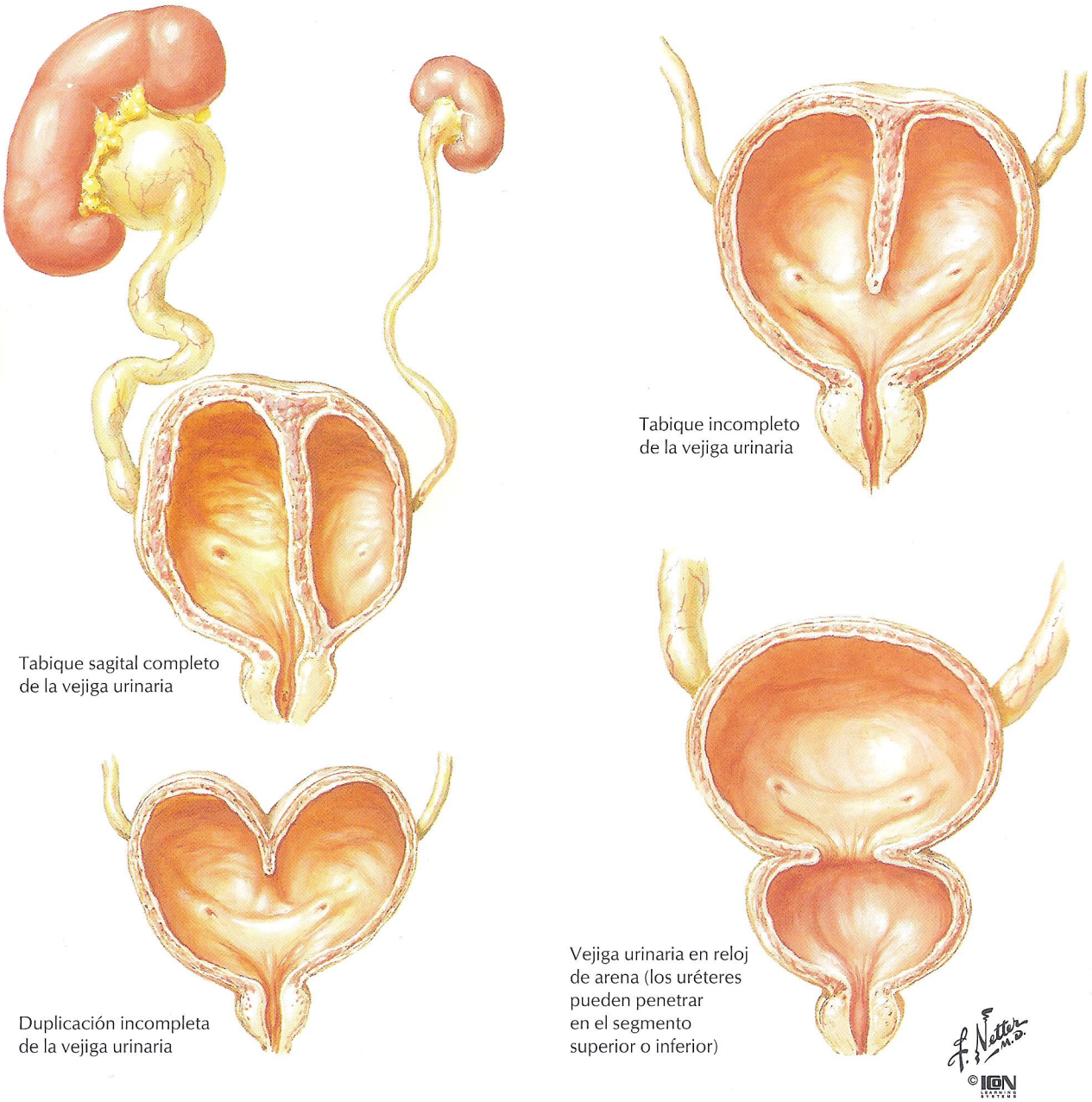

FIGURA 7.12 ANOMALÍAS VESICALES

La vejiga urinaria se separa del recto cuando el tabique urorrectal divide la cloaca en un plano coronal entre el alantoides y el intestino posterior. Tabiques parciales o completos en un plano sagital en el interior de la vejiga urinaria no están en relación con este proceso. Normalmente son el resultado de una duplicación de la cloaca y a menudo el recto y parte del colon están también afectados. Los mecanismos para otros tipos de división o constricción de la vejiga urinaria todavía no se conocen.

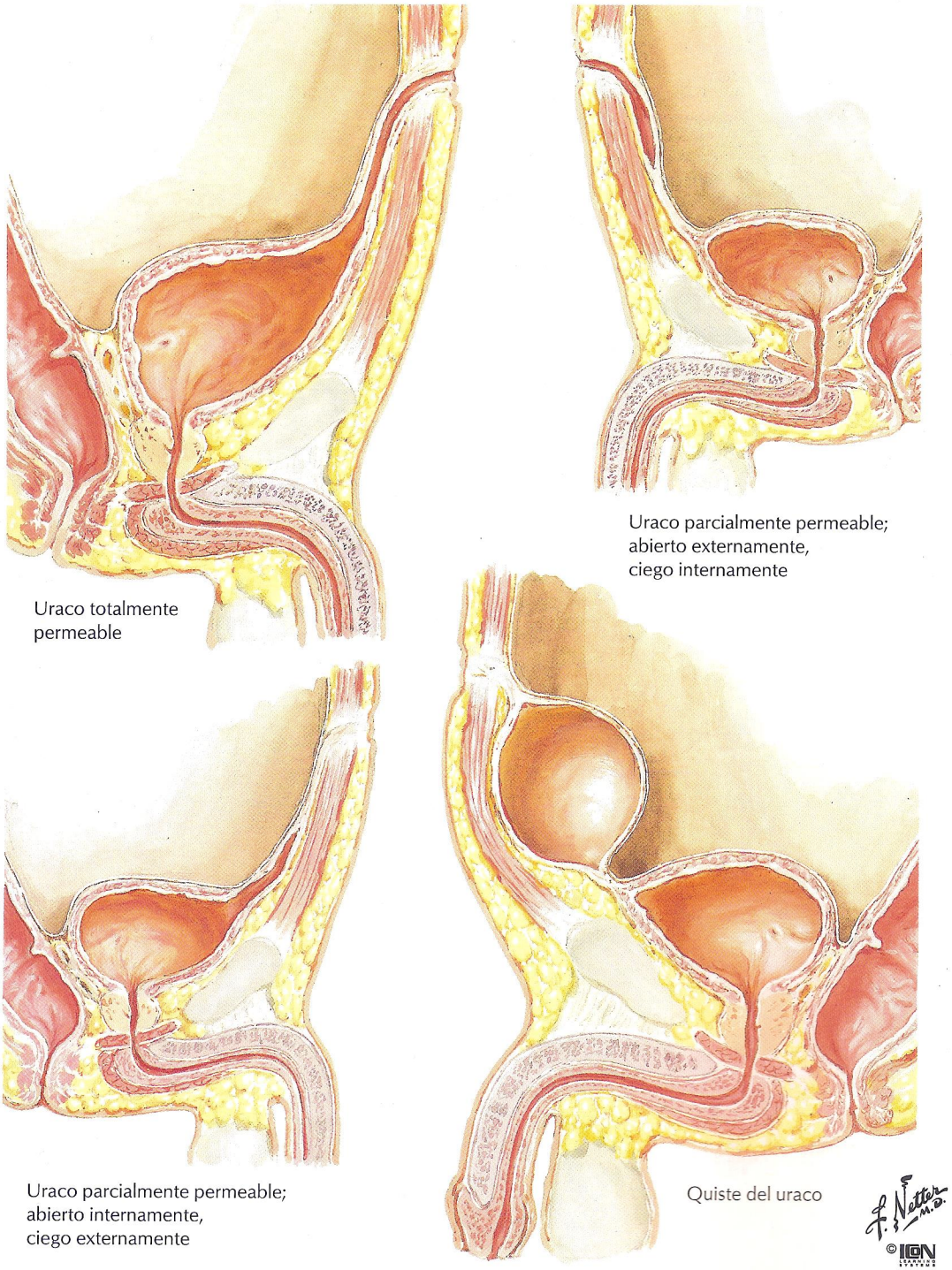

FIGURA 7.13 ANOMALÍAS DEL ALANTOIDES/URACO

El **uraco** es el resto fibroso del **alantoides,** una extensión de la cloaca/seno urogenital en el interior del cordón umbilical. La luz del alantoides puede persistir como una **fístula** (luz totalmente permeable), un **seno** (cavidad ciega en ambos extremos) o un **quiste** (tumefacción encapsulada). Estos tipos de defectos congénitos pueden producirse en cualquier primordio tubular del embrión que evoluciona para formar un cordón fibroso o desaparecer.

El conducto metanéfrico (uréter) desemboca en la vejiga urinaria (seno urogenital superior). Los conductos paramesonéfricos (de Müller) se fusionan en la línea media inferiormente y conectan con el seno urogenital inferior junto con los conductos mesonéfricos (de Wolff).

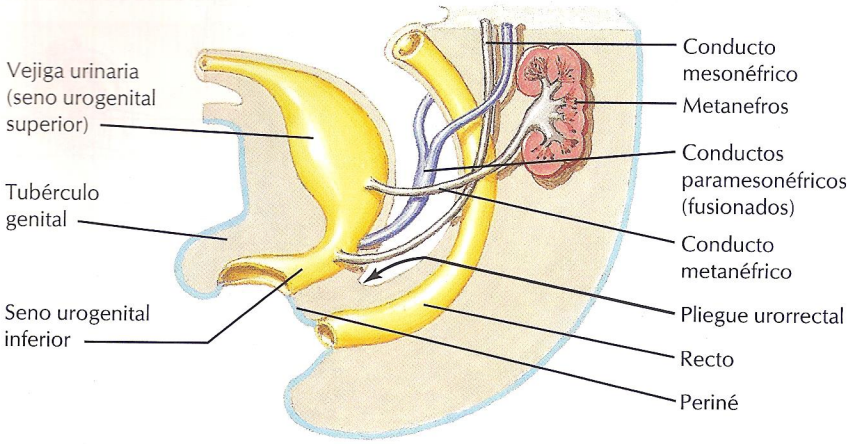

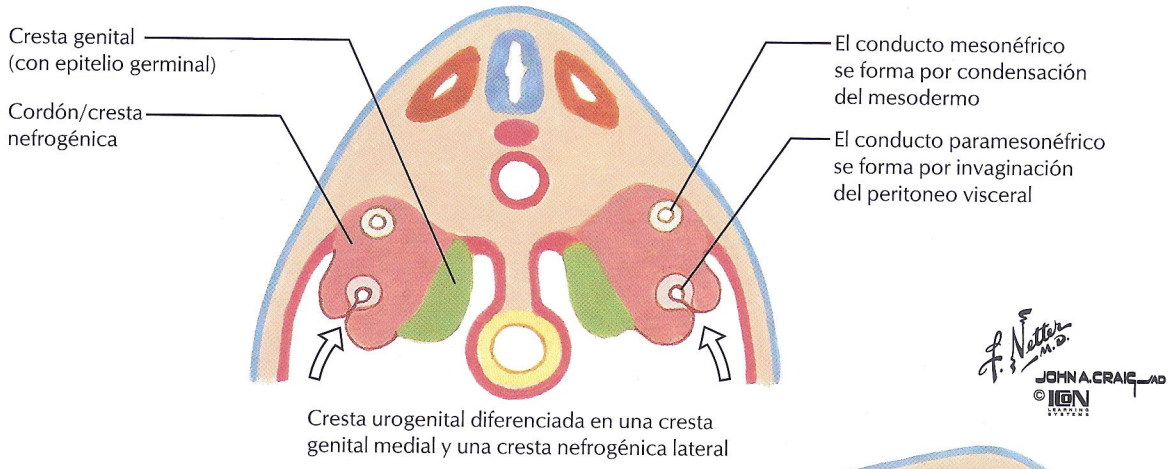

Cresta urogenital diferenciada en una cresta genital medial y una cresta nefrogénica lateral

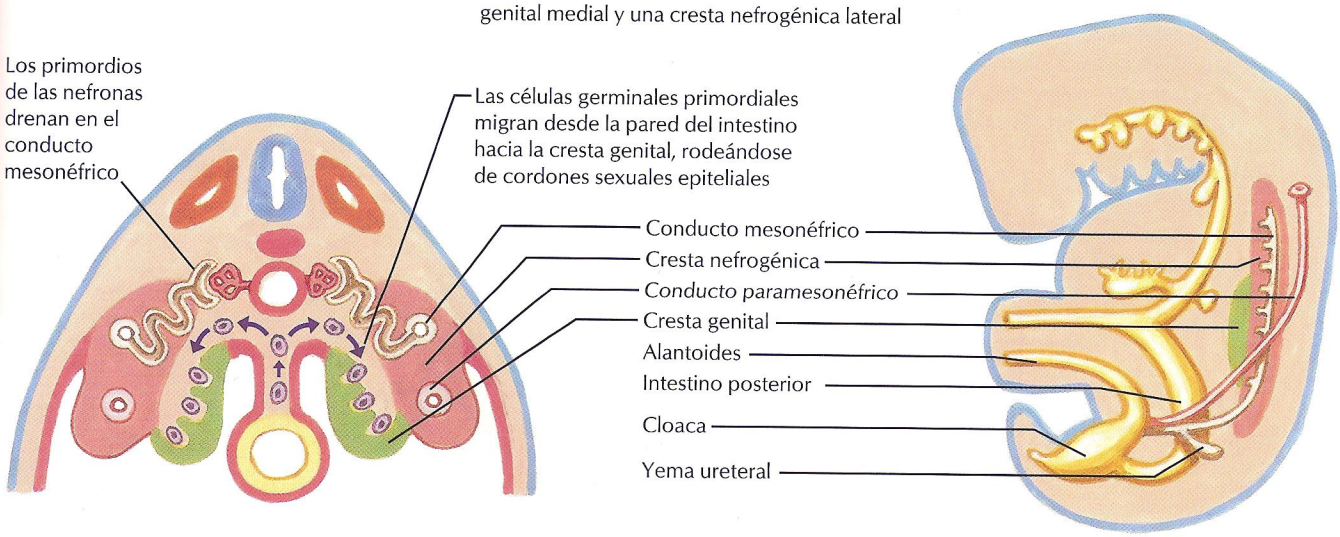

FIGURA 7.14 PRIMORDIOS DEL SISTEMA GENITAL

Los primordios genitales incluyen el **tubérculo genital** de la somatopleura, asociado con la porción inferior del **seno urogenital,** y la **gónada,** que se desarrolla a partir de la **cresta genital** del mesodermo intermedio. El **conducto paramesonéfrico** se desarrolla al lado del **conducto mesonéfrico** mediante una invaginación del peritoneo. Las gónadas están íntimamente aplicadas a los riñones mesonéfricos; esta relación es muy importante en el sexo masculino. Cuando los riñones mesonéfricos desaparecen, el conducto y los túbulos mesonéfricos conectan con el testículo en desarrollo y cambian su función de urinaria (uréter mesonéfrico) a genital (conducto deferente, vesícula seminal, conducto eyaculador y estructuras relacionadas).

Visión anterior (el mesonefros desaparecerá en ambos sexos)

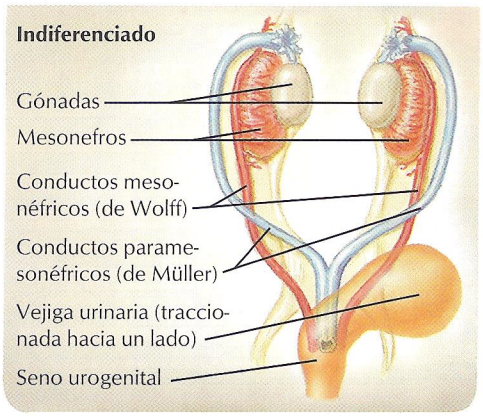

Visión lateral (ambos sexos poseen primordios idénticos)

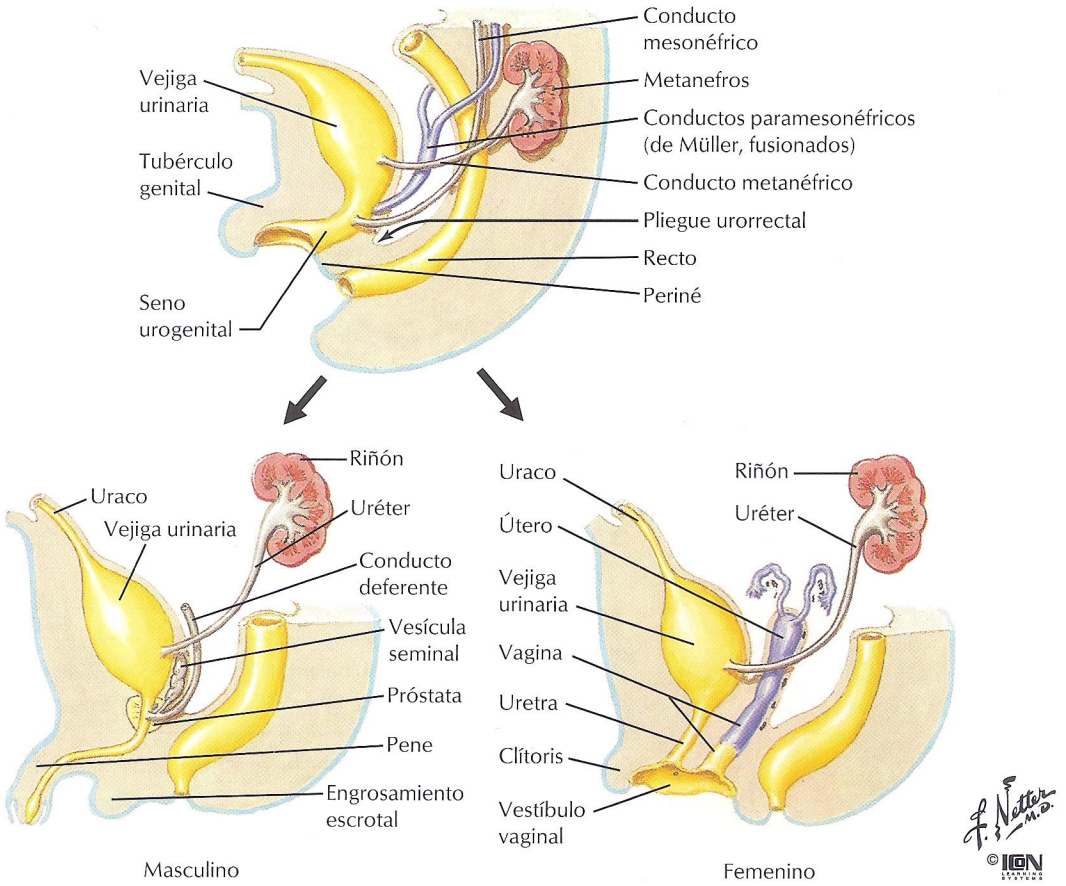

FIGURA 7.15 ESTADIO INDIFERENCIADO, 8 SEMANAS

En el sexo masculino, los conductos paramesonéfricos degeneran. Los conductos mesonéfricos se convierten en conductos deferentes, conductos eyaculadores y vesículas seminales. El seno urogenital desarrolla la vejiga urinaria, la próstata, las glándulas bulbouretrales (de Cowper) y parauretrales y la uretra prostática, membranosa y peneana (esponjosa). En el sexo femenino, los conductos mesonéfricos degeneran y los conductos paramesonéfricos desarrollan las trompas uterinas, el útero y la porción superior de la vagina. El seno urogenital forma la vejiga urinaria, la uretra, las glándulas vestibulares mayores y parauretrales, el vestíbulo vaginal y la porción inferior de la vagina. El alantoides se convierte en ambos sexos en el uraco fibroso.

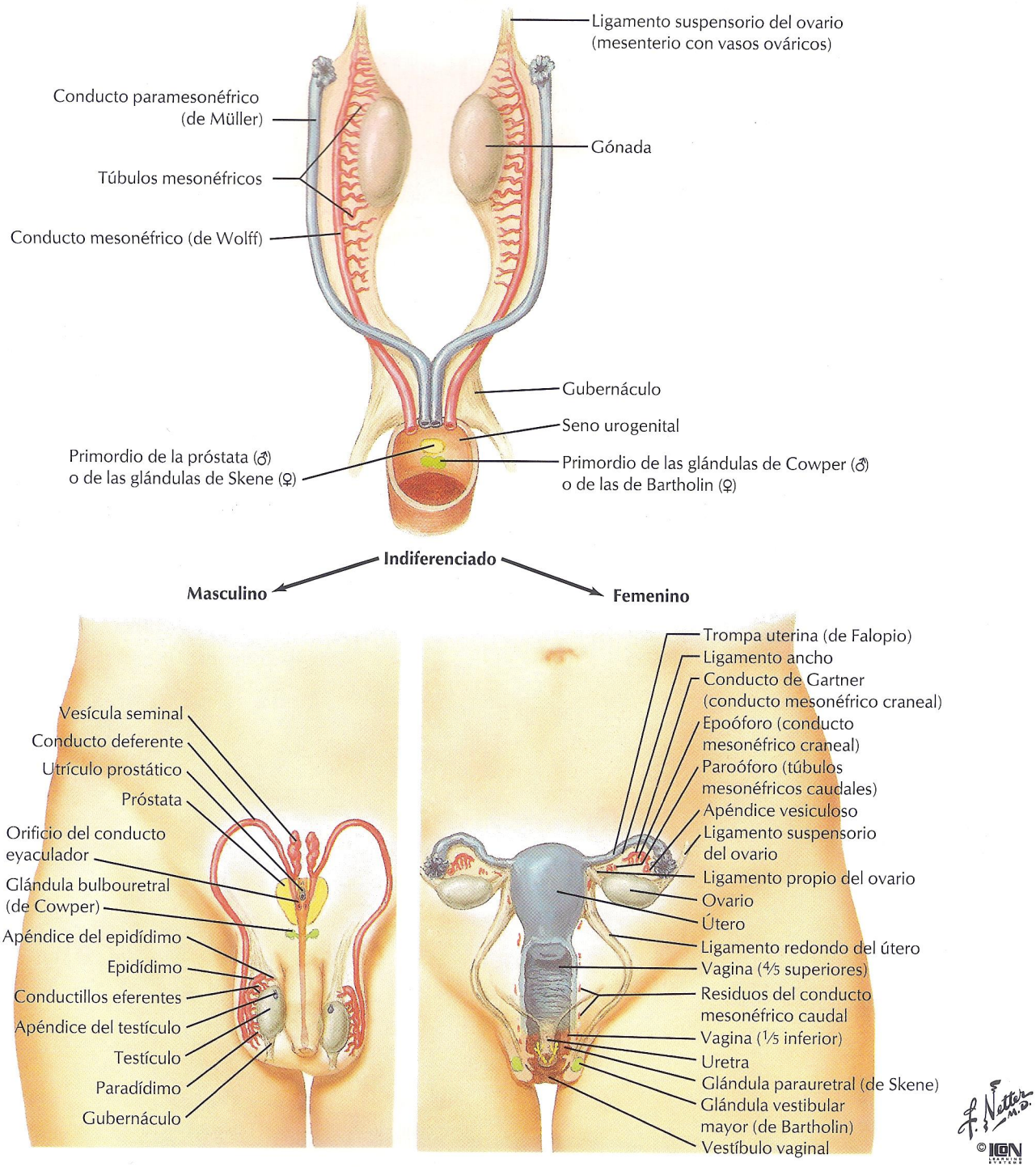

FIGURA 7.16 VISIÓN ANTERIOR DE LOS DERIVADOS

El sexo genético del embrión determina la vía sexual de diferenciación. El **gen regulador del sexo (SRY)** en el cromosoma Y codifica un **factor determinante del testículo (TDF)** que hace que la gónada se convierta en un testículo. La testosterona secretada por las células de Leydig en el testículo durante la 9.ª semana provoca el desarrollo de los genitales externos e induce a los conductos mesonéfricos al desarrollo del sistema de conductos genitales masculino. La glucoproteína **hormona antimülleriana (AMH)** causa la degeneración de los conductos paramesonéfricos y promueve el crecimiento de los conductos mesonéfricos. El desarrollo femenino es el «fallo» del sistema. La ausencia de testosterona y AMH en el sexo femenino causa la regresión de los conductos mesonéfricos y el desarrollo de los conductos paramesonéfricos en estructuras genitales femeninas.

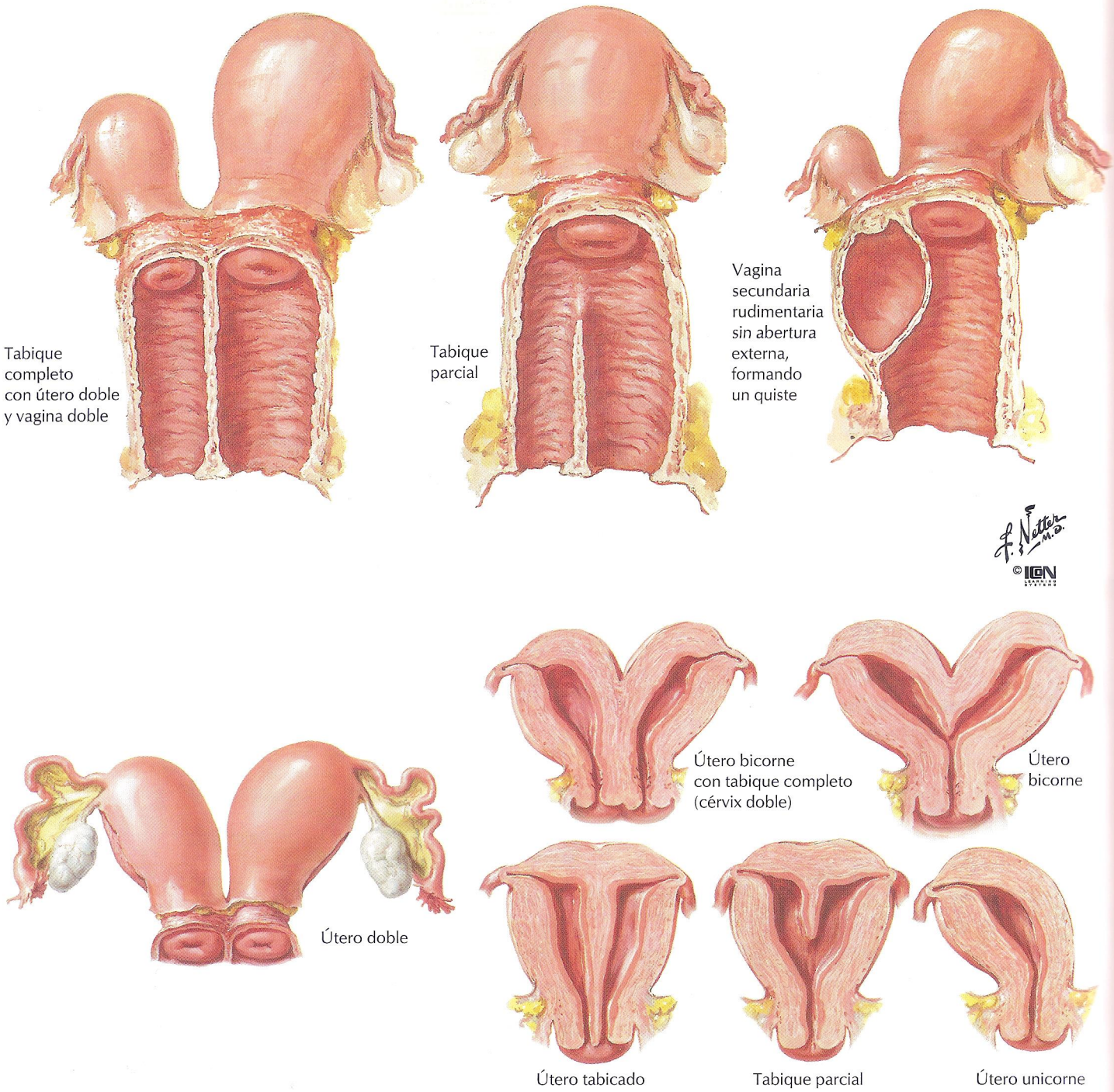

FIGURA 7.17 ANOMALÍAS DE LOS CONDUCTOS PARAMESONÉFRICOS

Los conductos paramesonéfricos (de Müller) izquierdo y derecho se fusionan en la línea media cuando conectan con el seno urogenital. Las anomalías del útero, trompas uterinas y vagina superior son el resultado de la ausencia de un conducto, la ausencia total de fusión o grados variables de fusión de los conductos izquierdo y derecho. La porción inferior de la vagina también puede estar afectada. Ésta se desarrolla a partir de los **bulbos senovaginales,** que son extensiones endodérmicas del seno urogenital. Una **placa vaginal** epitelial ocluye la luz del primordio vaginal. Luego se ahueca, excepto en el **himen** membranoso que separa la luz vaginal del vestíbulo de la vagina.

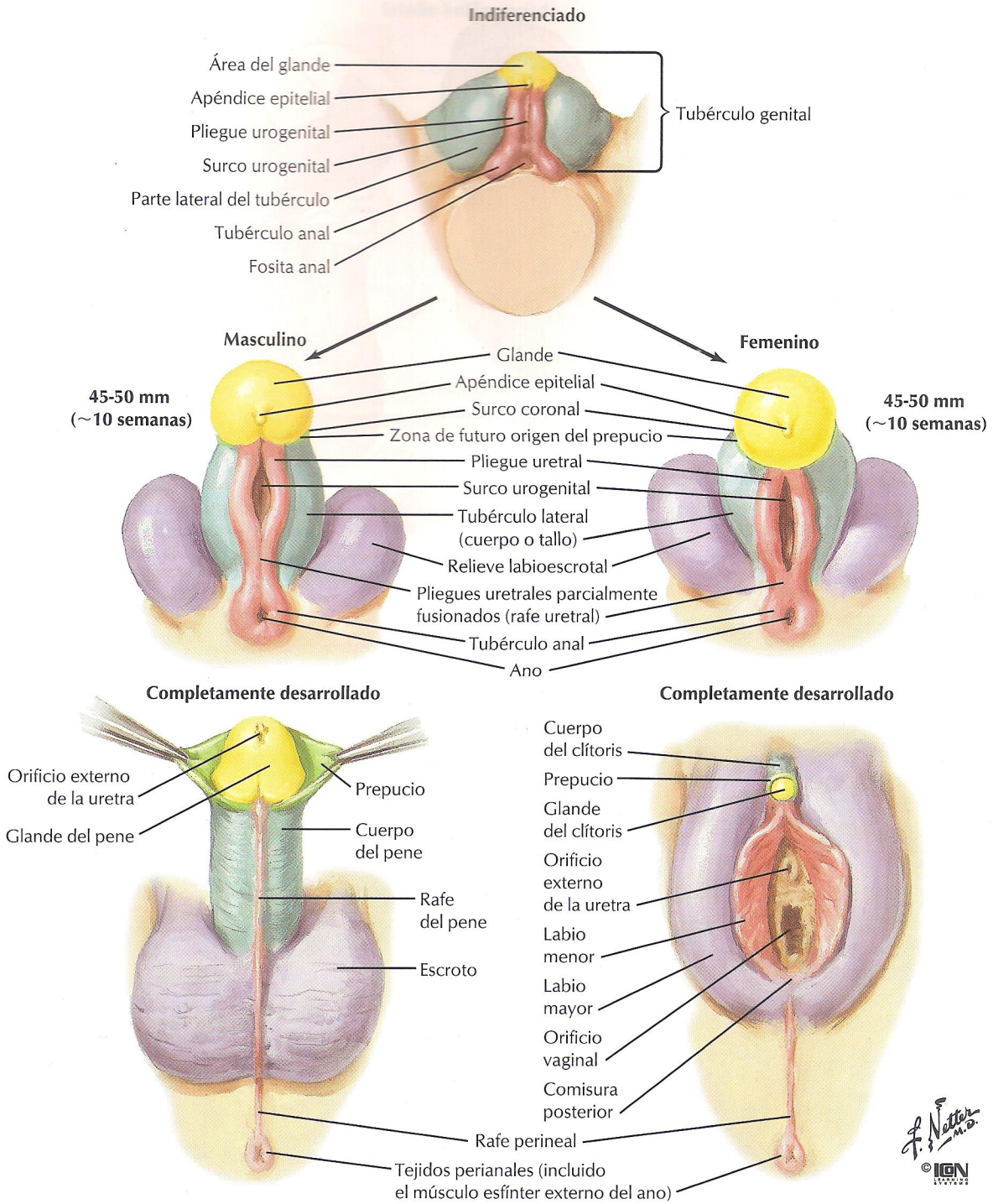

FIGURA 7.18 ESTRUCTURAS HOMÓLOGAS DE LOS ÓRGANOS GENITALES EXTERNOS

El primordio más temprano de los órganos genitales externos es el **tubérculo genital,** un relieve de somatopleura dorsal al extremo caudal del seno urogenital (UG). Los **pliegues UG** flanquean la parte genital externa del seno UG; los **pliegues labioescrotales** de somatopleura aparecen lateralmente a los pliegues UG. El tubérculo genital forma el pene y el clítoris. Los pliegues UG se convierten en los labios menores, y los pliegues labioescrotales en los labios mayores y escroto. El seno UG desarrolla el vestíbulo vaginal y la uretra en la mujer (y glándulas relacionadas). En el varón, se une con el tubérculo genital para convertirse en la mayor parte de la uretra peneana (excepto la fosa navicular en el glande). Los pliegues UG en el varón pueden contribuir al rafe de la superficie ventral del pene.

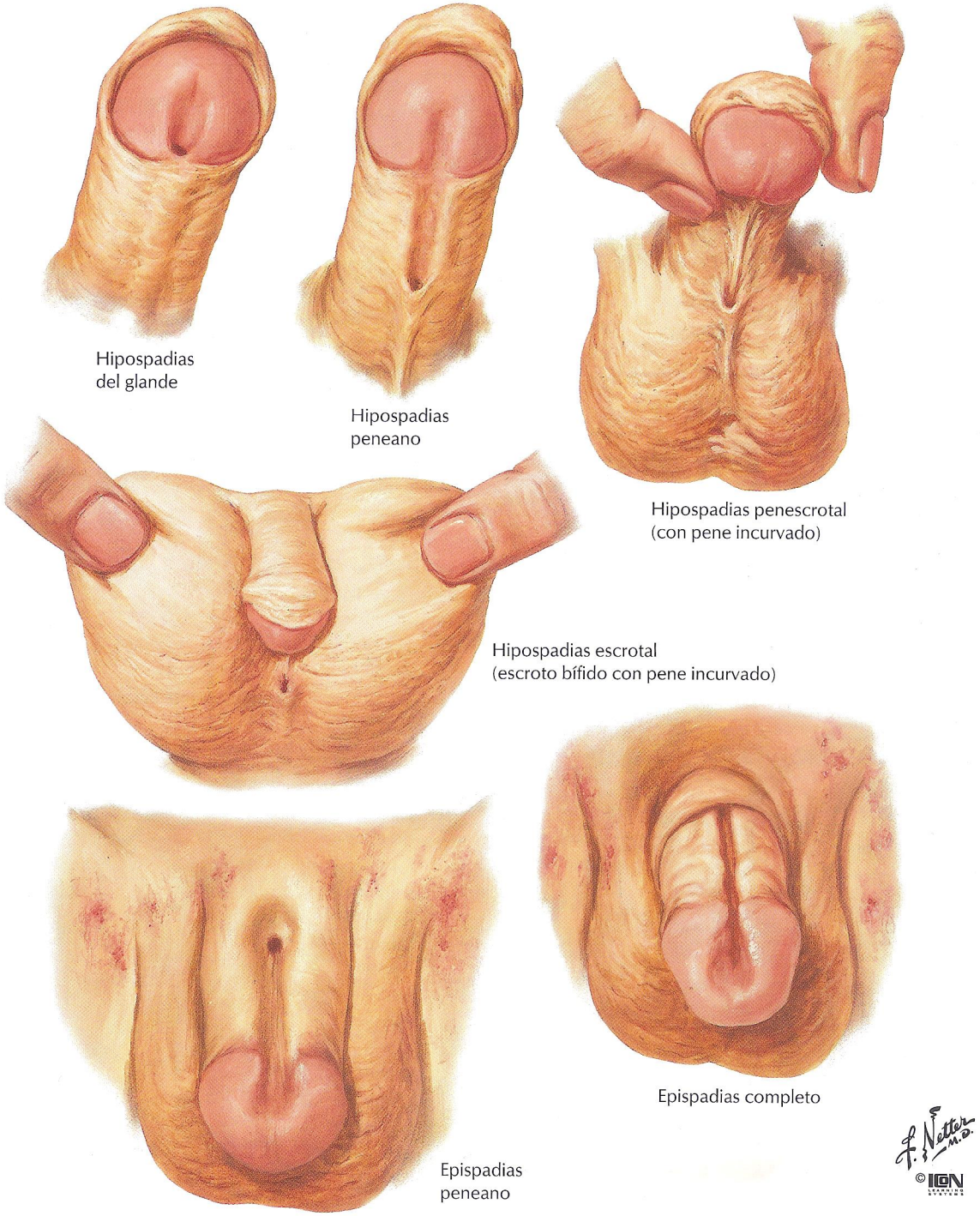

FIGURA 7.19 HIPOSPADIAS Y EPISPADIAS

La uretra peneana se forma mediante dos mecanismos. La mayor parte de la uretra peneana se desarrolla cuando los pliegues urogenitales (UG) se fusionan en la cara ventral del pene para encerrar el seno UG distal como uretra peneana (esponjosa). El ectodermo de la punta del glande del pene se invagina como un cordón que conecta con el extremo de la uretra esponjosa; luego se ahueca para formar la fosa navicular. El hipospadias es el resultado del fallo en la fusión de los pliegues UG en diversos grados, causado por la producción insuficiente de andrógenos por los testículos fetales o por la falta de receptores hormonales. El epispadias es el resultado de la localización inapropiada del tubérculo genital en referencia al seno UG, abriéndose la membrana UG en su cara dorsal en vez de en la ventral.

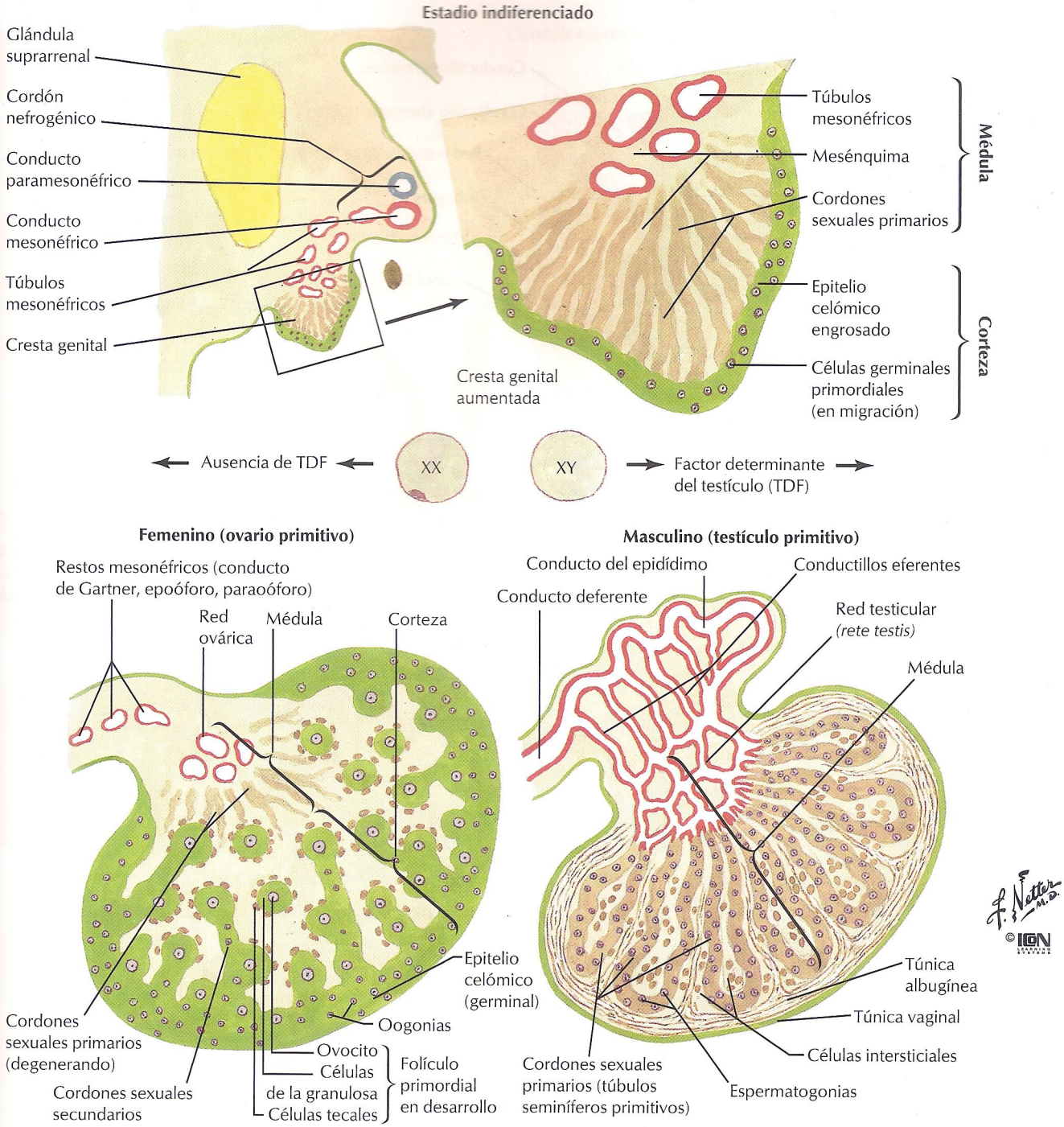

FIGURA 7.20 DIFERENCIACIÓN GONADAL

Las gónadas se desarrollan a partir de la **cresta gonadal** mesodérmica derivada del mesodermo intermedio de la gástrula. El epitelio de la cresta se continúa con el peritoneo parietal (mesotelio). Se engruesa y proyecta hacia el interior de la gónada en desarrollo en dos oleadas de cordones sexuales epiteliales. Los **cordones sexuales primarios** se extienden hacia el interior de la médula y se convierten en los **túbulos seminíferos** del testículo. En el sexo femenino experimentan regresión y pueden persistir como una **red ovárica** vestigial. Los **cordones sexuales secundarios** (cordones corticales) se extienden hacia el interior de la corteza ovárica para convertirse en **folículos primordiales** que rodean las oogonias. Las células germinales primordiales migran hacia el interior de las gónadas desde el tubo intestinal.

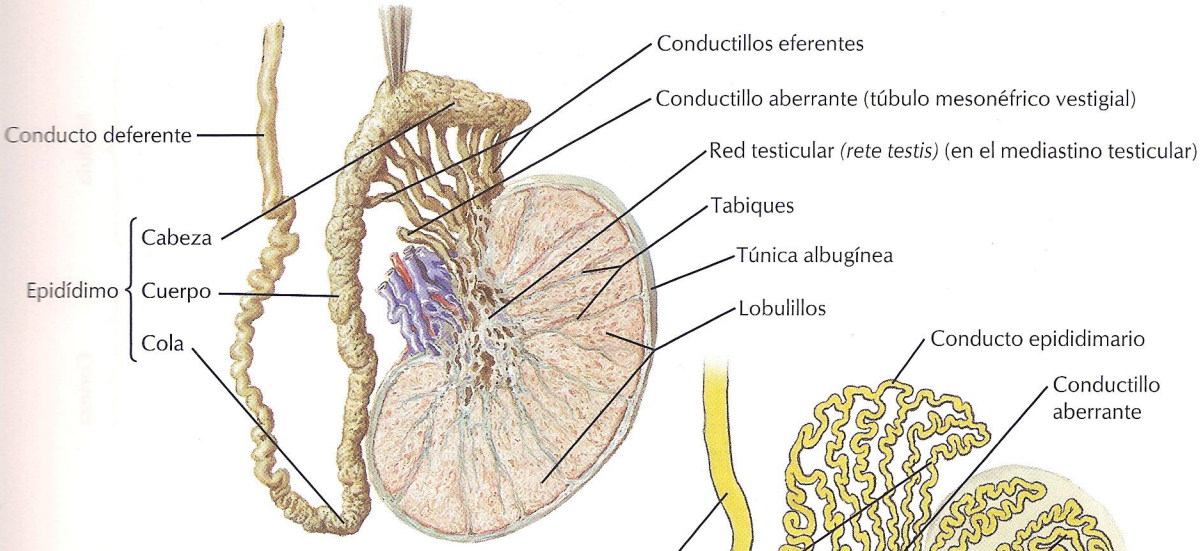

Sección frontal

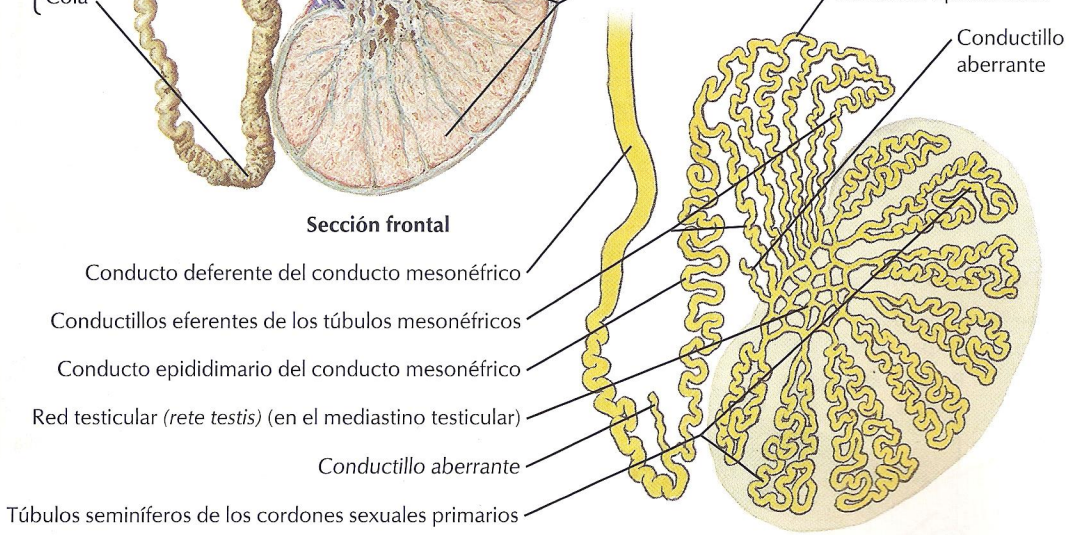

Esquema

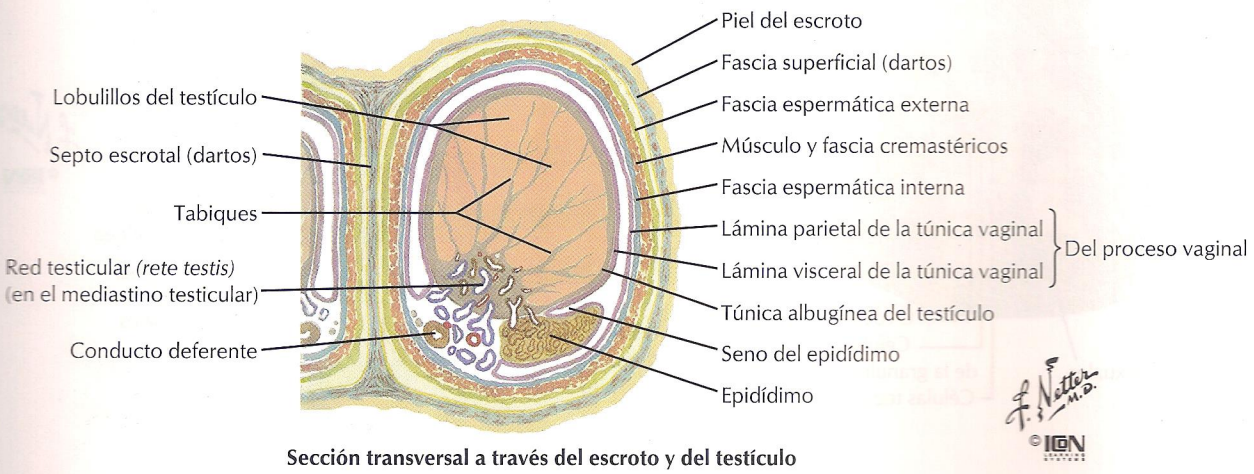

Sección transversal a través del escroto y del testículo

FIGURA 7.21 TESTÍCULO, EPIDÍDIMO Y CONDUCTO DEFERENTE

Las **espermatogonias** (células germinales masculinas primitivas) están inactivas en los túbulos seminíferos hasta la pubertad, momento en que aumentan en número (mediante mitosis) y tamaño para convertirse en **espermatocitos primarios.** Dos series de divisiones meióticas producen dos **espermatocitos secundarios** haploides y cuatro **espermátides** haploides. Estas últimas se transforman gradualmente en el proceso de **espermatogénesis** en cuatro espermatozoides maduros. Todo el proceso dura aproximadamente 2 meses y se prolonga a todo lo largo de la vida adulta. El gubernáculo guía el descenso de los testículos a través del conducto inguinal hacia el escroto. Éstos pasan por detrás de la extensión peritoneal del **proceso vaginal** que forma las láminas parietal y visceral de la túnica vaginal del testículo. La lámina visceral está íntimamente aplicada a la túnica albugínea.

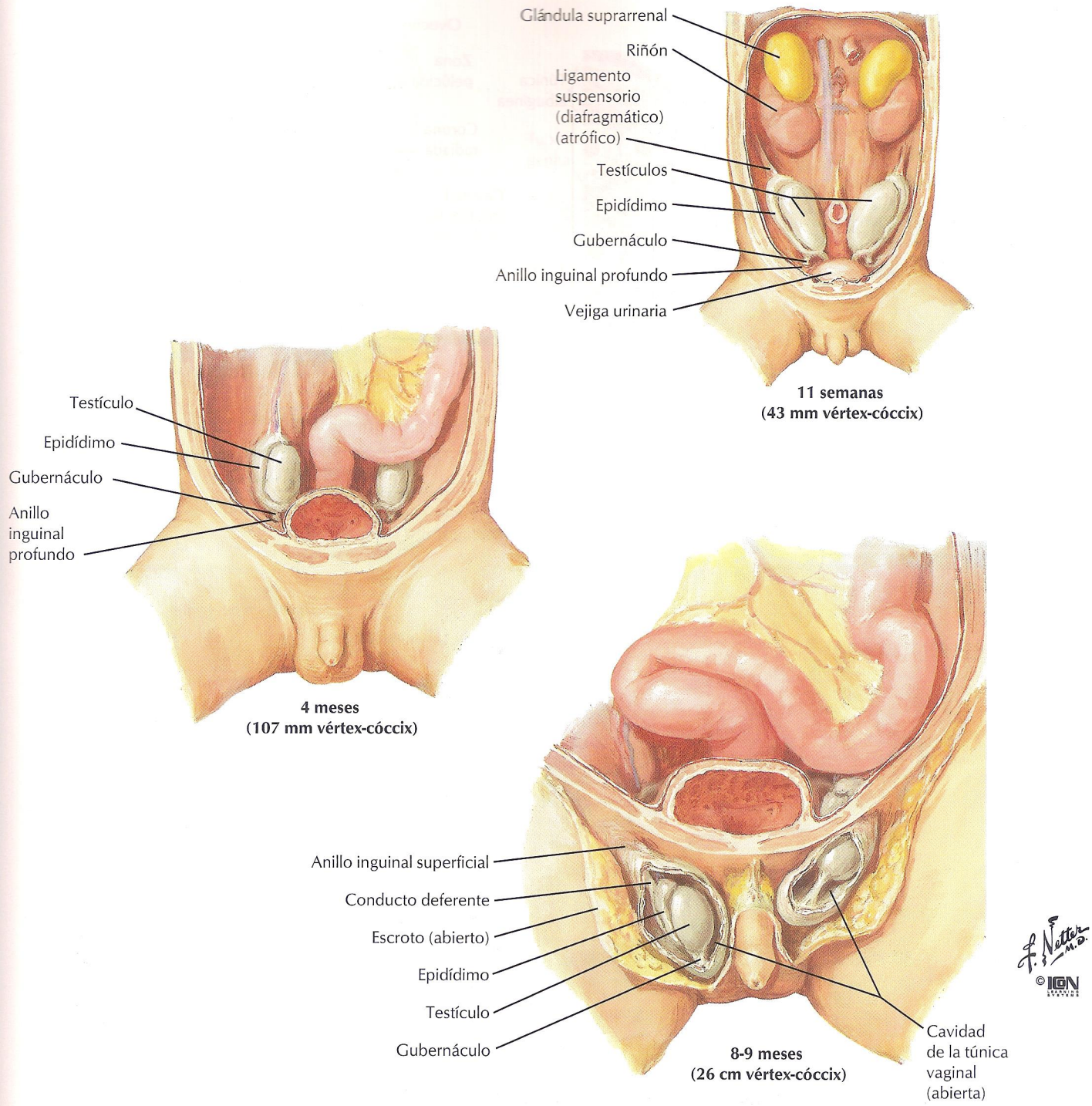

FIGURA 7.22 DESCENSO DEL TESTÍCULO

Las gónadas descienden en ambos sexos guiadas por el **gubernáculo** fibroso. El testículo pasa a través de la pared corporal profunda hacia el interior del escroto por vía del **conducto inguinal** que se extiende entre los anillos inguinales profundo y superficial (para detalles, v. cap. 6). Desciende por detrás de una extensión en forma de dedo de guante del peritoneo parietal, el **proceso vaginal,** que se colapsa y envuelve al testículo en el escroto como un saco celómico denominado ***túnica vaginal del testículo.*** El ovario termina superiormente en el mesoovario, una extensión del ligamento ancho del útero en la pelvis. El gubernáculo se une al útero y se convierte en los fibrosos **ligamento propio del ovario** y **ligamento redondo del útero.**

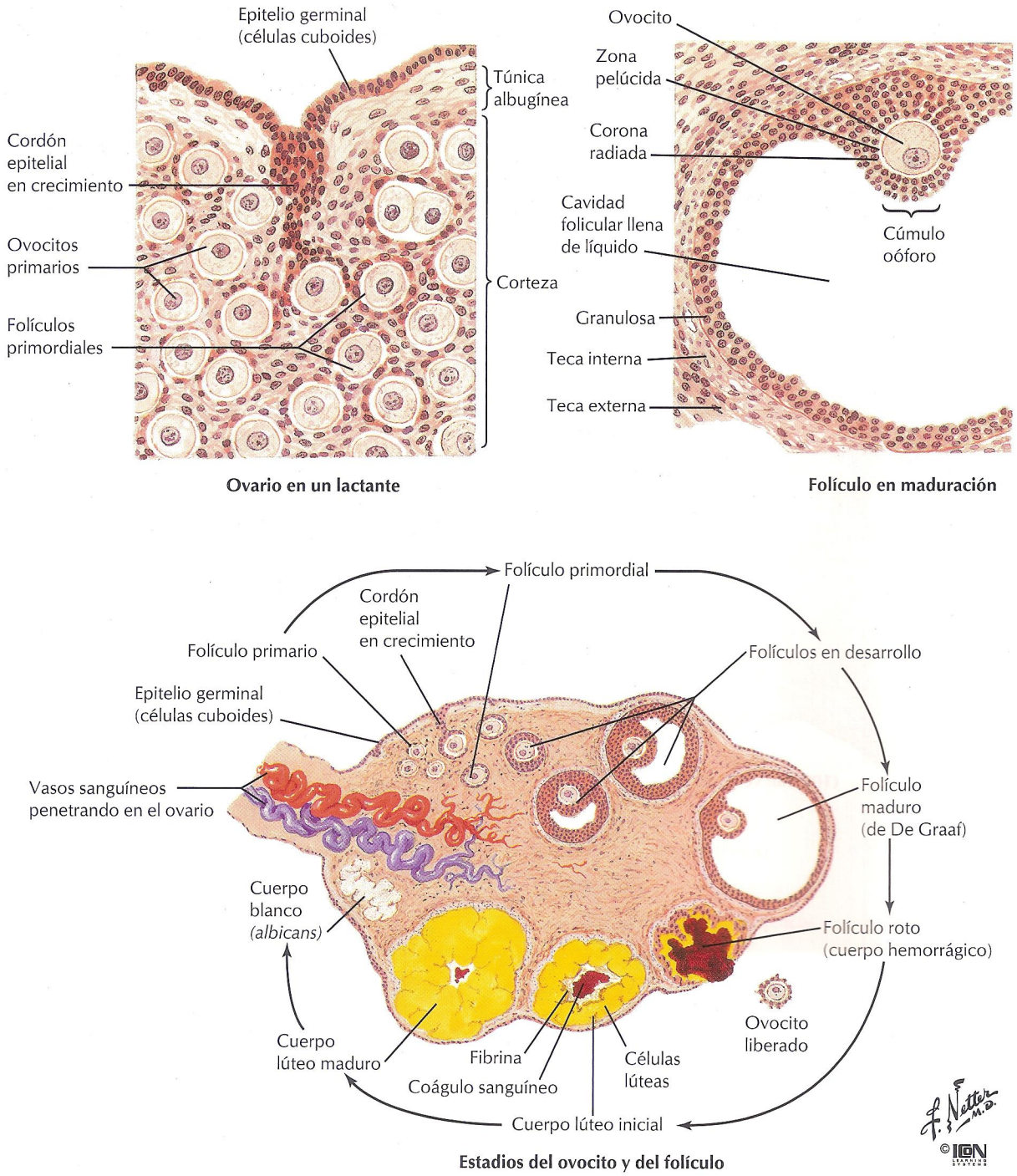

FIGURA 7.23 OVOCITOS Y FOLÍCULOS

Las oogonias (ovocitos primarios) se dividen por mitosis en el ovario fetal. Muchas degeneran, pero aproximadamente 700.000 se encuentran presentes al nacimiento y 400.000 en la pubertad. No se forman nuevos ovocitos posnatalmente. Las oogonias se convierten en ovocitos primarios cuando completan la profase de la primera división meiótica antes del nacimiento; se mantienen en este estado hasta la pubertad. La primera división meiótica se completa justo antes de la ovulación y forma un ovocito secundario y un pequeño corpúsculo polar no funcional. La segunda división meiótica se mantiene en metafase y no se completa hasta después de la fecundación por un espermatozoide. Los ovocitos se desarrollan en folículos que se originan a partir del epitelio de los cordones sexuales secundarios que se extienden desde la superficie del ovario. Los folículos primordiales tienen un epitelio escamoso simple. Los folículos maduros poseen un epitelio estratificado y pueden medir 1 cm de diámetro.

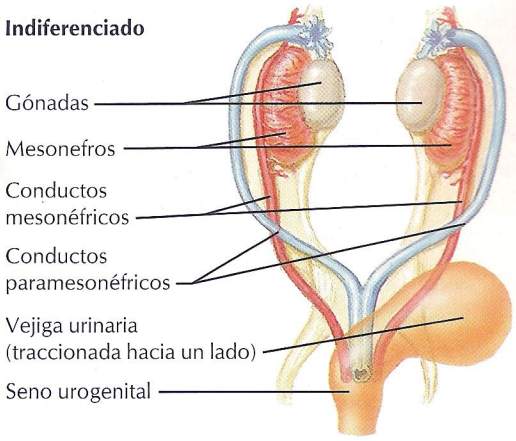

Estadio indiferenciado, 8 semanas, visión anterior

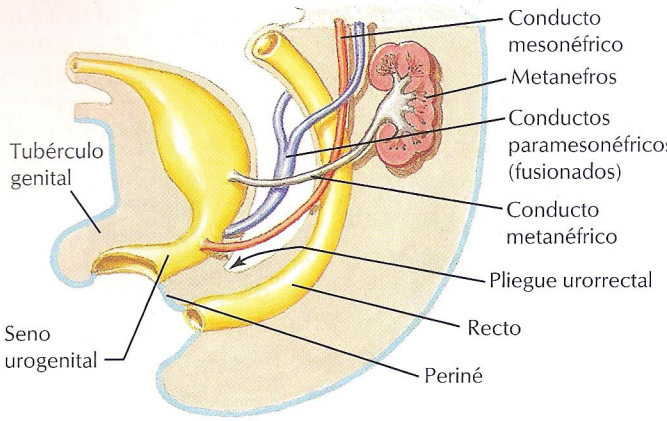

Estadio indiferenciado, 8 semanas, visión lateral (no se muestra la gónada)

PRIMORDIOS UROGENITALES Y SUS DERIVADOS

Femeninos	Masculinos
Del seno urogenital	
Vejiga urinaria Uretra Vagina inferior (y epitelio vaginal) Vestíbulo de la vagina Glándulas vestibulares mayores/glándulas uretrales	Vejiga urinaria Uretra (excepto fosa navicular) Próstata Glándulas bulbouretrales
	Vestigial: utrículo prostático
Del conducto y túbulos mesonéfricos	
La yema ureteral del conducto mesonéfrico forma: Uréter Pelvis renal Cálices mayores y menores Túbulos colectores	Conductillos eferentes Conducto del epidídimo Conducto deferente Conducto eyaculador Vesículas seminales Uréter, pelvis renal, cálices y túbulos colectores
Vestigial: epoóforo, paraoóforo, apéndice vesiculoso, conducto de Gartner	Vestigial: apéndice del epidídimo
Del conducto paramesonéfrico	
Trompas uterinas, útero, vagina superior	Vestigial: apéndice del testículo
Vestigial: hidátide	



FIGURA 7.24 RESUMEN DE LOS PRIMORDIOS UROGENITALES Y SUS DERIVADOS

Un resumen de los principales conceptos del desarrollo del sistema urogenital: *a)* las gónadas y los riñones derivan del mesodermo intermedio de la gástrula (crestas genital y nefrogénica); *b)* los riñones se forman en tres oleadas sucesivas de craneal a caudal; el enorme mesonefros es el primer riñón funcional; el metanefros caudal es el riñón permanente; *c)* las estructuras urinarias se desarrollan a partir de la cloaca, una dilatación de la esplacnopleura del intestino posterior; *d)* ambos sexos tienen idénticos primordios en el embrión de 8 semanas; *e)* los conductos mesonéfricos desarrollan las estructuras genitales internas masculinas; los conductos paramesonéfricos desarrollan los órganos genitales internos femeninos, y *f)* en el sexo masculino, el conducto mesonéfrico cambia su función de urinaria (uréter del riñón mesonéfrico) a genital (conducto deferente).

Primordios de los genitales externos a las 10 semanas

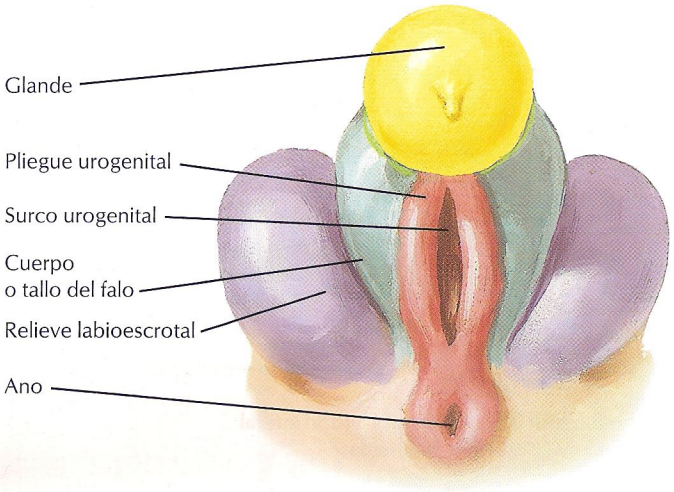

Gónada indiferenciada desarrollándose en la cresta genital

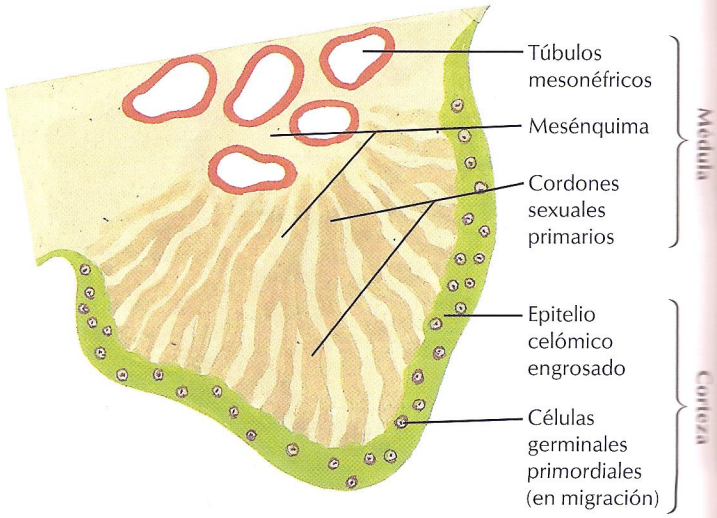

PRIMORDIOS GENITALES Y SUS DERIVADOS

Femeninos	Masculinos
Del tubérculo genital/falo	
Clítoris: Glande del clítoris Cuerpos cavernosos del clítoris Bulbo del vestíbulo	Pene: Glande del pene (y fosa navicular) Cuerpos cavernosos del pene Cuerpo esponjoso del pene
De los pliegues urogenitales	
Labios menores Rafe perineal Tejido perianal (y esfínter externo del ano)	Cara ventral del pene Mayor parte de la uretra peneana Rafe perineal Tejido perianal (y esfínter externo del ano)
De los pliegues labioescrotales	
Labios mayores	Escroto
De la gónada indiferenciada	
Ovario: folículos de los cordones sexuales secundarios en la corteza	Testículo: túbulos seminíferos de los cordones sexuales primarios
Vestigial: red ovárica en la médula	Red testicular en la médula
Del gubernáculo	
Ligamento propio del ovario Ligamento redondo del útero	Gubernáculo testicular

F. Netter M.D. ©IGN

FIGURA 7.25 RESUMEN DE LOS PRIMORDIOS GENITALES Y SUS DERIVADOS

Un resumen de los principales conceptos del desarrollo genital: *a)* los órganos genitales externos se desarrollan a partir de tres engrosamientos de somatopleura: un tubérculo genital, los pliegues urogenitales (UG) y los pliegues labioescrotales; *b)* en el sexo masculino la uretra proviene de dos primordios: el seno UG que se cierra en la cara ventral del pene y una invaginación del ectodermo en el extremo del glande; *c)* la uretra, el vestíbulo vaginal y la vagina inferior provienen del seno UG en el sexo femenino, y *d)* en la gónada primitiva hay dos oleadas de cordones sexuales epiteliales: la primera oleada forma los túbulos seminíferos del testículo; la segunda, los folículos que rodean a los ovocitos en el ovario; el epitelio de la cresta genital original persiste como epitelio «germinal» del ovario.

TERMINOLOGÍA

Alantoides	(Del griego, «semejante a un salchichón».) En los mamíferos, extensión endodérmica vestigial de la cloaca en el interior del cordón umbilical. En los animales ovíparos, tapiza la superficie interna del huevo para el intercambio gaseoso.
Apéndice del testículo	Resto del conducto paramesonéfrico en el varón. Está unido al polo superior del testículo.
Apéndice vesiculoso	Persistencia del extremo craneal del conducto mesonéfrico (de Wolff) en la mujer, lateral al ovario/epoóforo.
Bicorne	(Del latín, «con dos cuernos».) Útero doble característico de muchos mamíferos, pero anómalo en primates en los que el útero simple proviene de los conductos paramesonéfricos (de Müller) fusionados.
Bulbos senovaginales	Evaginaciones pares del tubérculo del seno urogenital en la base del primordio uterovaginal que son inducidas por contacto de los conductos paramesonéfricos fusionados con el seno urogenital. Forman una placa endodérmica sólida en el fondo de la vagina que se cavita y da origen a todo el epitelio vaginal.
Cápsula de Bowman	Cubierta epitelial de los capilares glomerulares. Tiene una capa visceral de podocitos y una capa parietal escamosa simple. El espacio urinario entre las dos se continúa hacia el interior del túbulo contorneado proximal de la nefrona.
Cloaca	Dilatación en el extremo caudal del intestino posterior que se divide para formar el recto, la vejiga urinaria, la uretra, el vestíbulo vaginal, la próstata y estructuras relacionadas.
Conducto de Gartner	Restos del conducto mesonéfrico en el ligamento ancho del útero. Puede formar quistes.
Conducto paramesonéfrico (de Müller)	Primordio de las trompas uterinas, útero y vagina superior.
Corpúsculo renal	Capilares glomerulares rodeados por la cápsula de Bowman, lugar de filtración de la orina a partir del torrente circulatorio, en la corteza del riñón.
Criptorquidia	(Del griego, «testículo escondido».) Un testículo que no ha descendido al escroto.
Epitelio germinal	Término que designa el epitelio de la superficie del ovario. Se pensaba que este epitelio daba origen a las células germinales primordiales (oogonias). Las células foliculares provienen del epitelio ovárico, pero las células germinales migran desde la pared del tubo intestinal hacia el interior del ovario.
Epoóforo	Restos de túbulos mesonéfricos y un segmento del conducto mesonéfrico entre el ovario y la trompa uterina. En el varón corresponde a los conductillos eferentes y al conducto del epidídimo.
Estadio indiferenciado	Embrión de 8 semanas que tiene idénticos primordios en ambos sexos. Cuando los embriones de cada sexo se desarrollan, pierden los primordios del sexo opuesto.
Glomérulo	Ovillo de capilares en el corpúsculo renal de una nefrona donde la orina es filtrada de la sangre.
Hidátide (de Morgagni)	Parte persistente del extremo craneal del conducto paramesonéfrico (de Müller) que no contribuye a la trompa uterina.
Hipospadias	Fallo de los pliegues urogenitales para fusionarse completamente en la superficie ventral del pene durante la formación de la uretra peneana. En el pene del recién nacido, la orina se escapa por una abertura ventral.
Mesodermo intermedio	En la gástrula, mesodermo entre la columna paraaxial y la placa lateral que da origen a los riñones y gónadas.

(Continúa)

TERMINOLOGÍA (CONT.)

Mesonefros	(Del griego, «riñón medio».) Primer riñón funcional en el embrión; se desarrolla a partir del mesodermo intermedio de la gástrula y está íntimamente aplicado a la gónada primitiva. Desaparece cuando se forma el riñón metanéfrico permanente. En el varón, el conducto y los túbulos mesonéfricos llegan a conectarse con el testículo para formar el sistema de conductos genitales masculinos (p. ej., conducto deferente, conducto eyaculador).
Nefrona	Unidad estructural y funcional del riñón donde la orina es filtrada de la sangre, concentrada, procesada y transportada. En secuencia, consta de un glomérulo, un túbulo contorneado proximal, un asa de Henle y un túbulo contorneado distal que conecta con un túbulo colector.
Paraoóforo	Restos de túbulos mesonéfricos mediales al ovario y localización del epoóforo vestigial.
Pliegues urogenitales	Primordios que dan origen a los labios menores, rodean el vestíbulo vaginal en la mujer y la uretra peneana y pene ventral en el varón.
Pronefros	(Del griego, «primer riñón».) Primer riñón en desarrollo en el extremo craneal del mesodermo intermedio. Su existencia es breve, y nunca es funcional.
Seno urogenital	Producto anterior de la división de la cloaca que consta de la vejiga urinaria primitiva, una porción pélvica y una porción genital inferior (seno urogenital propiamente dicho) que da origen a la uretra y a todas las glándulas relacionadas en ambos sexos, y al vestíbulo vaginal y la vagina inferior en la mujer.
Tabique urorrectal	Tejido en la hendidura natural entre el alantoides y el tubo intestinal. Se extiende inferiormente para dividir la cloaca en el recto y un seno urogenital que se convierte en la vejiga urinaria, la uretra, el vestíbulo vaginal, la próstata y estructuras relacionadas.
Tubérculo del seno	Engrosamiento del seno urogenital en que los conductos paramesonéfricos izquierdo y derecho contactan con el seno.
Uraco	Resto fibroso del alantoides que se extiende desde el vértice de la vejiga urinaria hasta el ombligo.
Utrículo prostático	Saco ciego en la línea media de la uretra prostática que es un resto del extremo caudal del conducto paramesonéfrico. Equivalente masculino de la vagina.

SISTEMA MUSCULOESQUELÉTICO

PRIMORDIOS DEL SISTEMA ESQUELÉTICO

Esclerotomo de los somitos, mesodermo de la somatopleura y células de la cresta neural en la cabeza (formando el mesénquima de los arcos faríngeos y el mesénquima general de la cabeza).

PRIMORDIOS DE LOS MÚSCULOS ESQUELÉTICOS

Miotomo de los somitos y somitómeros; mesodermo de la somatopleura y mesénquima de la cabeza y arcos faríngeos derivado de crestas neurales.

PRIMORDIOS DEL CORAZÓN Y DEL MÚSCULO LISO

Mesodermo cardiogénico de la línea primitiva para el corazón y casi todas las fuentes de mesodermo para el músculo liso.

RESUMEN

La mayor parte de los huesos del esqueleto poscraneal se forman como moldes cartilaginosos que son reemplazados por tejido óseo. La mayoría de los huesos del cráneo se forman mediante membranas mesenquimatosas, ya que el cartílago no es adecuado para acomodar las fuerzas dinámicas del crecimiento del encéfalo y la cara.

El patrón de desarrollo del sistema muscular está íntimamente relacionado con el del desarrollo de los nervios periféricos. Sus dos características principales son la naturaleza segmentaria de la formación del músculo a partir del miotomo de los somitos y la división de los miotomos para formar grupos de músculos, cada uno con su propio ramo de un nervio espinal. Cada miotomo se divide para formar un epímero (con su ramo nervioso dorsal) y un hipómero (con su ramo ventral). El epímero forma los músculos intrínsecos del dorso, mientras que el hipómero forma los músculos laterales y ventrales del tronco, incluidos todos los músculos de los miembros. Más adelante, en los miembros el hipómero se divide para formar los músculos de los compartimientos flexor y extensor de los miembros (con sus divisiones nerviosas anterior y posterior respectivamente).

CRONOLOGÍA

Escala de tiempo prenatal (meses)

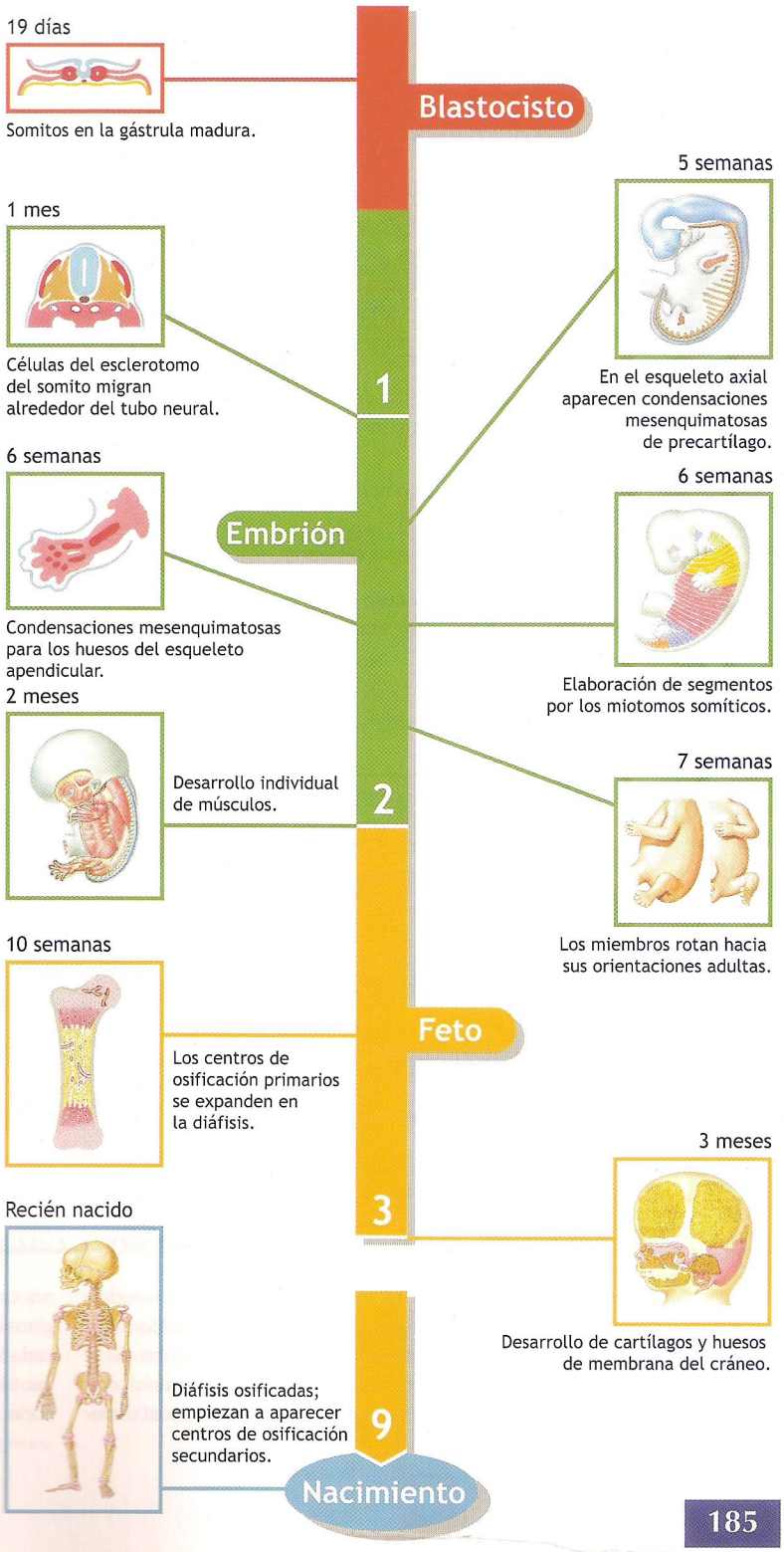

Diferenciación de los somitos en miotomos, esclerotomos y dermatomos

Secciones transversales de embriones humanos

A. A los 19 días

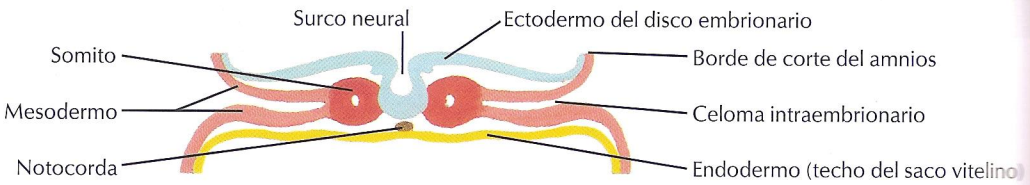

B. A los 22 días

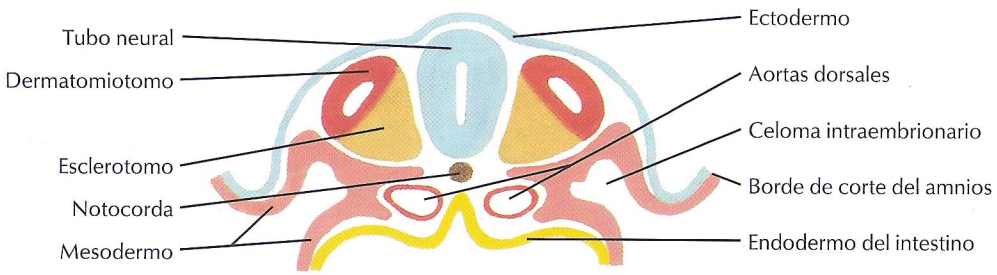

C. A los 27 días

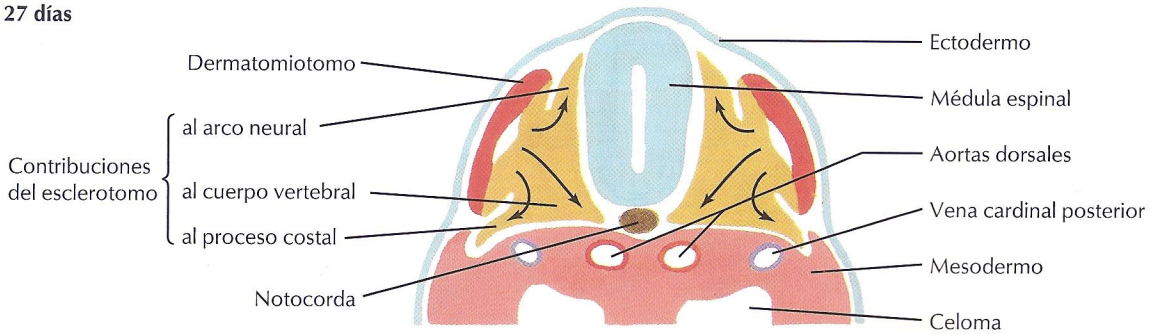

D. A los 30 días

Nota: Las secciones A, B y C pasan a nivel del futuro cuerpo vertebral; la sección D lo hace entre dos cuerpos en desarrollo

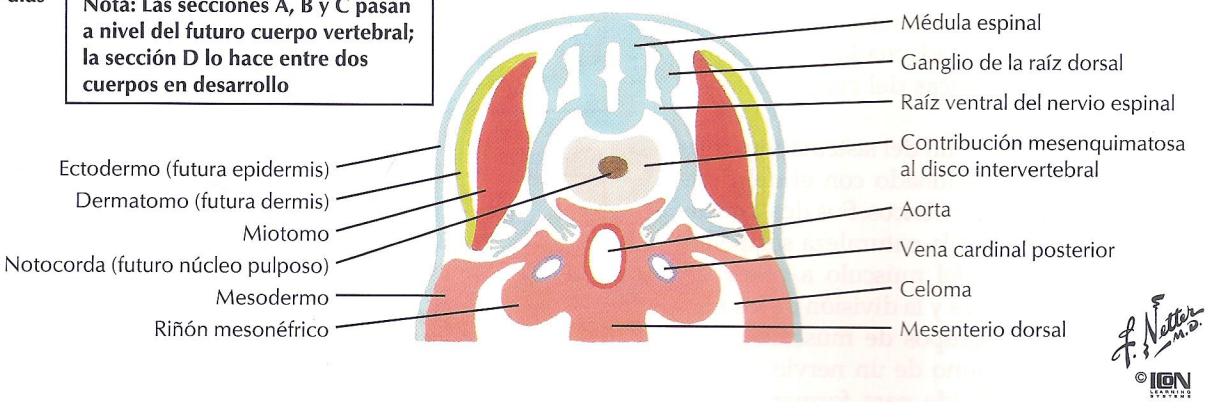

FIGURA 8.1 MIOTOMOS, DERMATOMOS Y ESCLEROTOMOS

Hueso, músculo y tejido conectivo provienen primariamente del mesodermo de la línea primitiva, que incluye somitos, placa lateral del mesodermo y mesénquima difuso que se forma durante la gastrulación. Las células de la parte profunda de los somitos empiezan a disociarse y a migrar alrededor del tubo neural y notocorda, y hacia la somatopleura. Estas células del esclerotomo se diferencian en condroblastos, que forman los precursores cartilaginosos del esqueleto axial, y los huesos de la base del cráneo. El resto de cada somito es un dermatomiotomo que se separa en un dermatomo y un miotomo formador de músculo. El dermatomo se convierte en el tejido conectivo de la dermis de la piel.

Estadios progresivos en la formación de la columna vertebral, dermatomos y miotomos

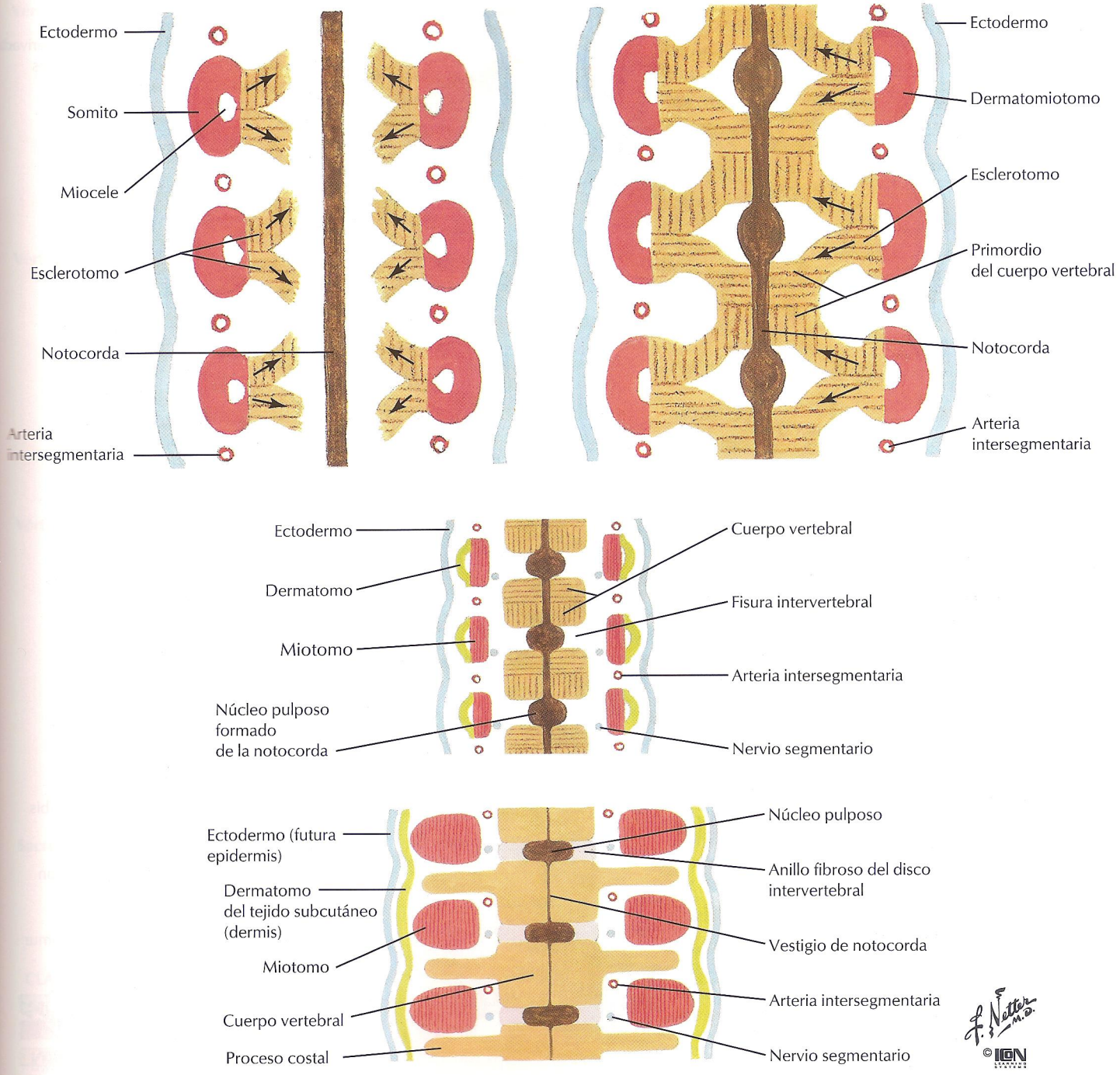

FIGURA 8.2 SEGMENTACIÓN DE LOS MÚSCULOS Y COLUMNA VERTEBRAL

Los dermatomos forman tejido conectivo por debajo del ectodermo de superficie, el primordio de la epidermis de la piel. Los miotomos se diferencian en masas musculares segmentarias, y el esclerotomo y la notocorda forman la columna vertebral. El cuerpo de una vértebra no proviene de un único esclerotomo, sino de la fusión de dos mitades de esclerotomos adyacentes. Éste es el ejemplo morfológico más notable de productos de genes segmentarios expresados como *parasegmentos* que solapan segmentos iniciales adyacentes. El resultado es que los intervalos entre los cuerpos vertebrales se encuentran a nivel de los miotomos, y los nervios espinales que salen de la columna vertebral disponen de una vía directa hacia sus objetivos musculares.

Primordios mesenquimatosos precartilaginosos de los esqueletos axial y apendicular a las 5 semanas

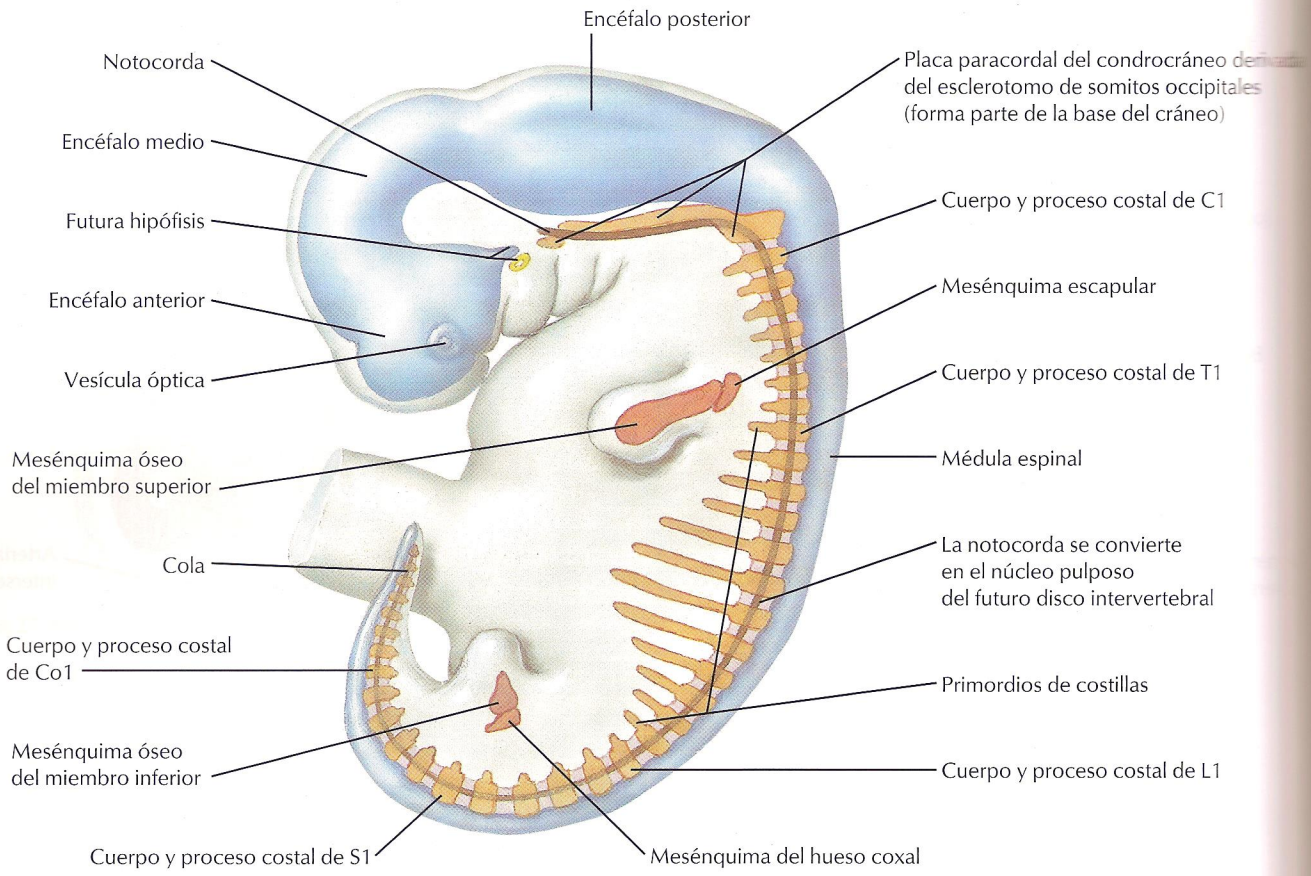

Condensaciones de células mesenquimatosas precartilaginosas del esqueleto apendicular a la 6.ª semana

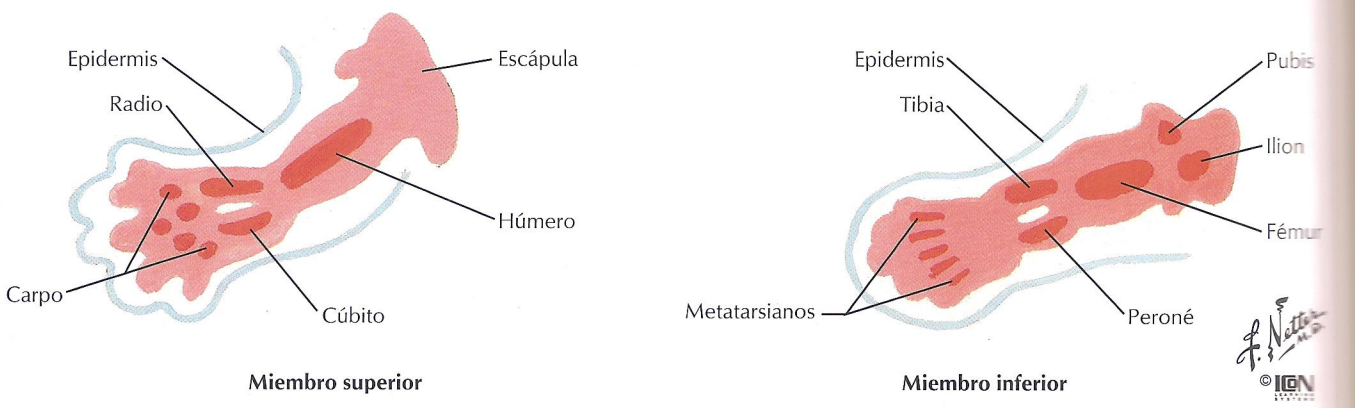

Miembro superior **Miembro inferior**

FIGURA 8.3 PRIMORDIOS MESENQUIMATOSOS A LAS 5 Y 6 SEMANAS

El desarrollo óseo empieza con condensaciones del mesénquima de los esclerotomos (para el esqueleto axial) y somatopleura (para el esqueleto apendicular). Las células de estas condensaciones se diferencian en condroblastos, que convierten los primordios mesenquimatosos en precursores cartilaginosos de los huesos. Finalmente, el cartílago es reemplazado por hueso mediante **osificación endocondral.** Los esclerotomos se extienden en la cabeza del embrión para formar hueso endocondral en la base del neurocráneo. Muchos otros huesos de la cabeza se forman por **osificación intramembranosa (mesenquimatosa),** el depósito de hueso en el mesénquima derivado de la cresta neural.

Evolución de los componentes del cuerpo, proceso costal y arco neural de la columna vertebral, con localizaciones y tiempo de aparición de los centros de osificación

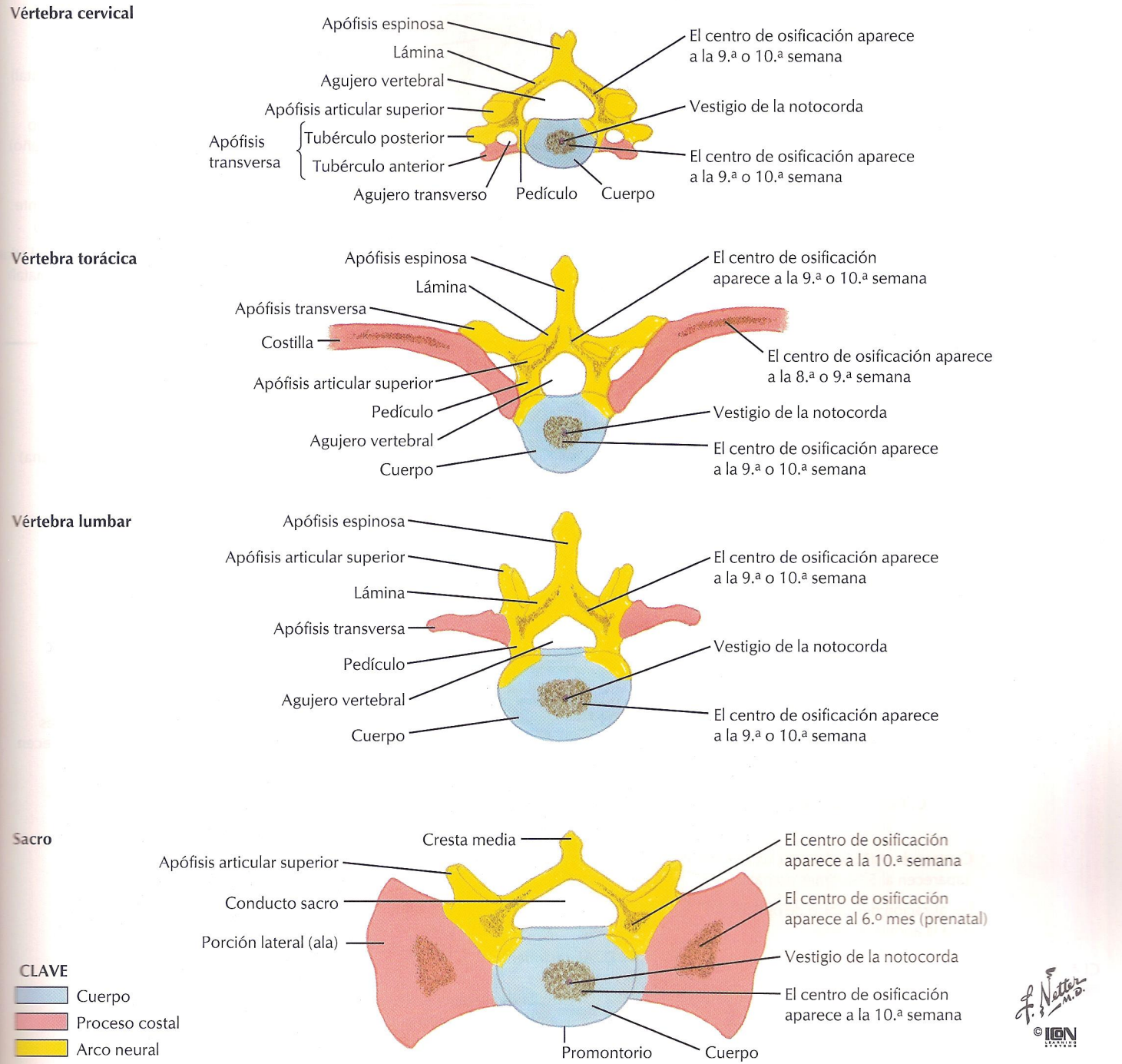

FIGURA 8.4 OSIFICACIÓN DE LA COLUMNA VERTEBRAL

El hueso aparece primero en los moldes de cartílago hialino en los **centros de osificación** local, donde el cartílago es disgregado y reemplazado y los osteoblastos empiezan a depositar tejido óseo. Muchos huesos se desarrollan mediante varios centros de osificación. La columna vertebral se desarrolla a partir de centros de osificación en el cuerpo, arco neural y proceso costal del cartílago de cada vértebra y de un par de costillas. En las vértebras sin articulaciones costales, el proceso costal contribuye a las apófisis transversas de las vértebras o a las alas laterales del sacro. La notocorda desaparece en su mayor parte; sólo persiste como núcleo pulposo el centro gelatinoso de un disco intervertebral.

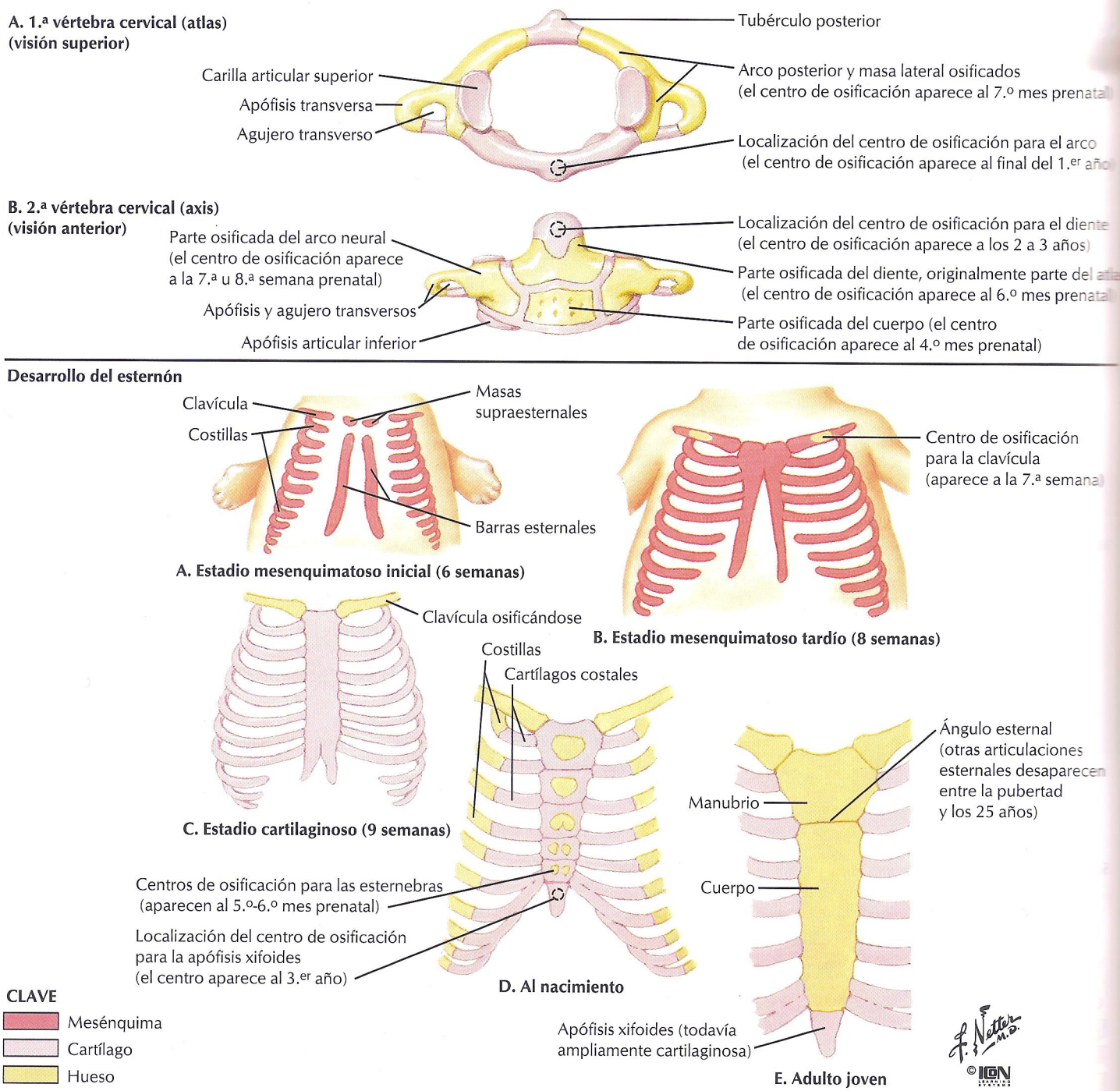

FIGURA 8.5 DESARROLLO DEL ATLAS, AXIS, COSTILLAS Y ESTERNÓN

El atlas (C1) y el axis (C2) difieren de las vértebras típicas en que el cuerpo del atlas se fusiona al cuerpo del axis como apófisis odontoides (diente), el eje alrededor del cual rotan el atlas y el cráneo. La clavícula es el único hueso poscraneal que se desarrolla en el mesénquima en vez de en un cartílago. El desarrollo del esternón es inusual, ya que progresa a partir de condensaciones mesenquimatosas pares, una única pieza de cartílago y una serie vertical de centros de osificación que también son pares. La osificación de la costilla es también única. El cartílago hialino permanece entre los cuerpos de las costillas y el esternón en forma de cartílagos costales, pero las articulaciones esternocostales son sinoviales.

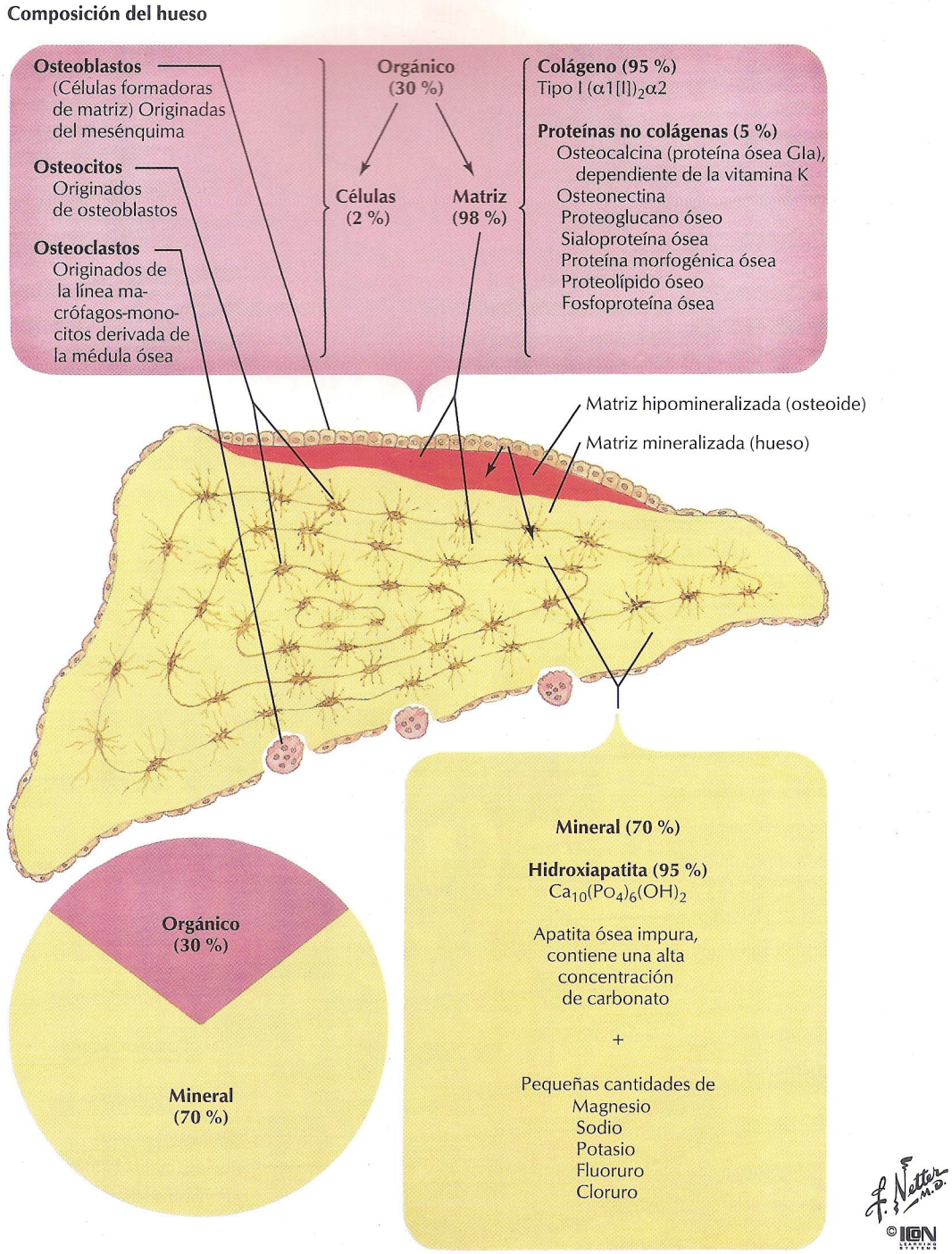

FIGURA 8.6 CÉLULAS ÓSEAS Y DEPÓSITO DE HUESO

El desarrollo del hueso y la remodelación del hueso adulto implica los procesos celulares de depósito y resorción óseas. Los **osteoblastos** depositan hueso sobre las superficies, los **osteocitos** mantienen el hueso en los espacios denominados *lagunas* dentro de la matriz ósea y los **osteoclastos** multinucleados reabsorben hueso en las superficies. El componente orgánico del hueso, denominado ***osteoide,*** es primero depositado y luego mineralizado por «paquetes» de **cristales de hidroxiapatita** rodeados de membrana y depositados en el osteoide por los osteoblastos.

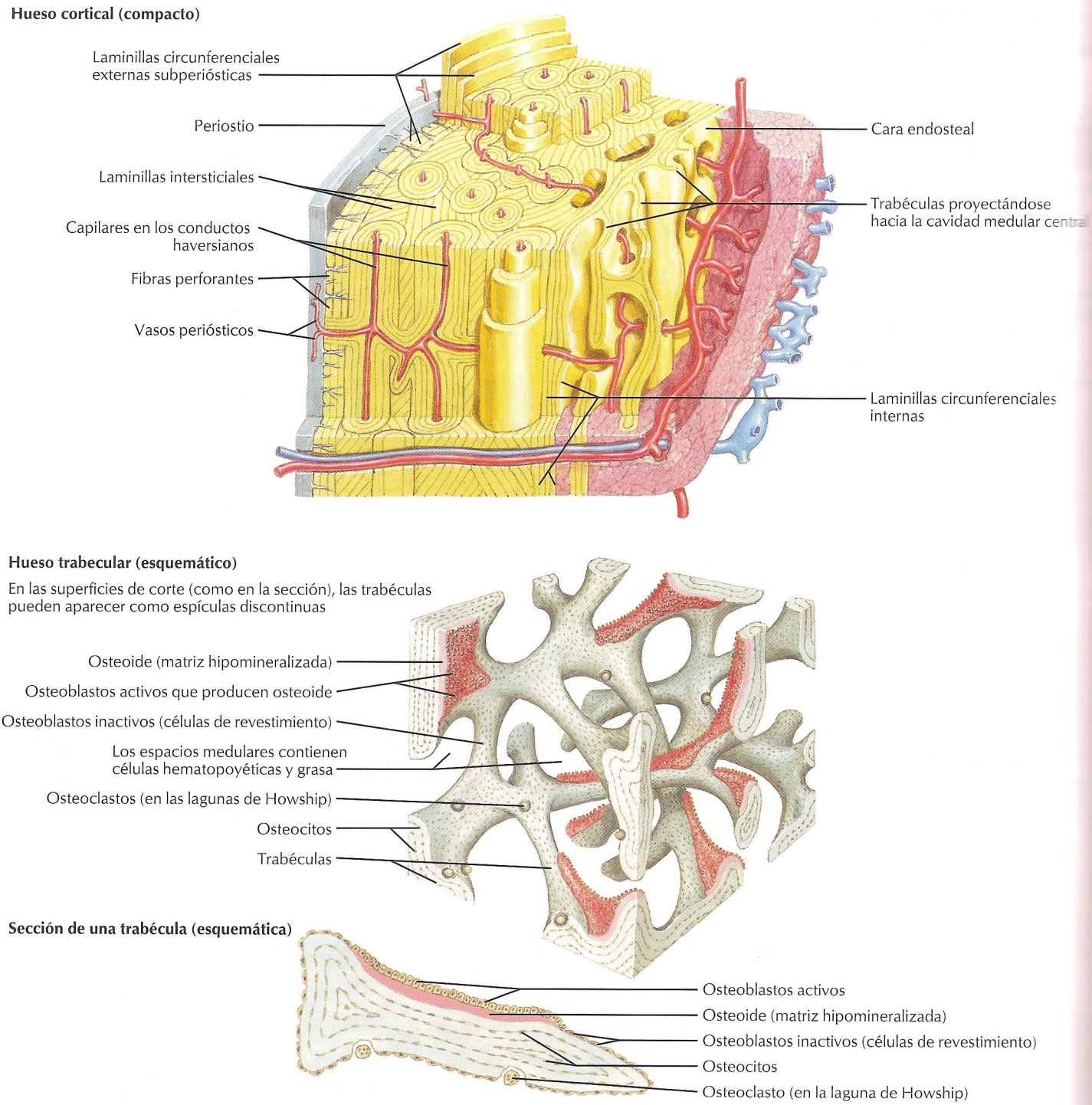

FIGURA 8.7 HISTOLOGÍA DEL HUESO

La osificación endocondral y la intramembranosa producen los mismos tejidos óseos. Muchos huesos adultos tienen **hueso compacto** en el exterior y **hueso esponjoso** (**trabecular** o **reticulado**) en el interior. El hueso compacto adulto consta de capas de hueso, denominadas ***laminillas,*** que están separadas entre sí por finas capas de fibras alineadas de colágeno. Las **laminillas circunferenciales** envuelven la capa compacta y las largas laminillas cilíndricas concéntricas forman **osteonas (sistemas de Havers),** las unidades estructurales del hueso compacto. Entre las osteonas hay **laminillas intersticiales** que son los restos de segmentos de antiguas osteonas. Rodeando el hueso se halla el **periostio,** que consta de una capa externa fibrosa y una capa interna osteogénica con osteoblastos. El **endostio** tapiza la superficie interna más irregular del hueso compacto.

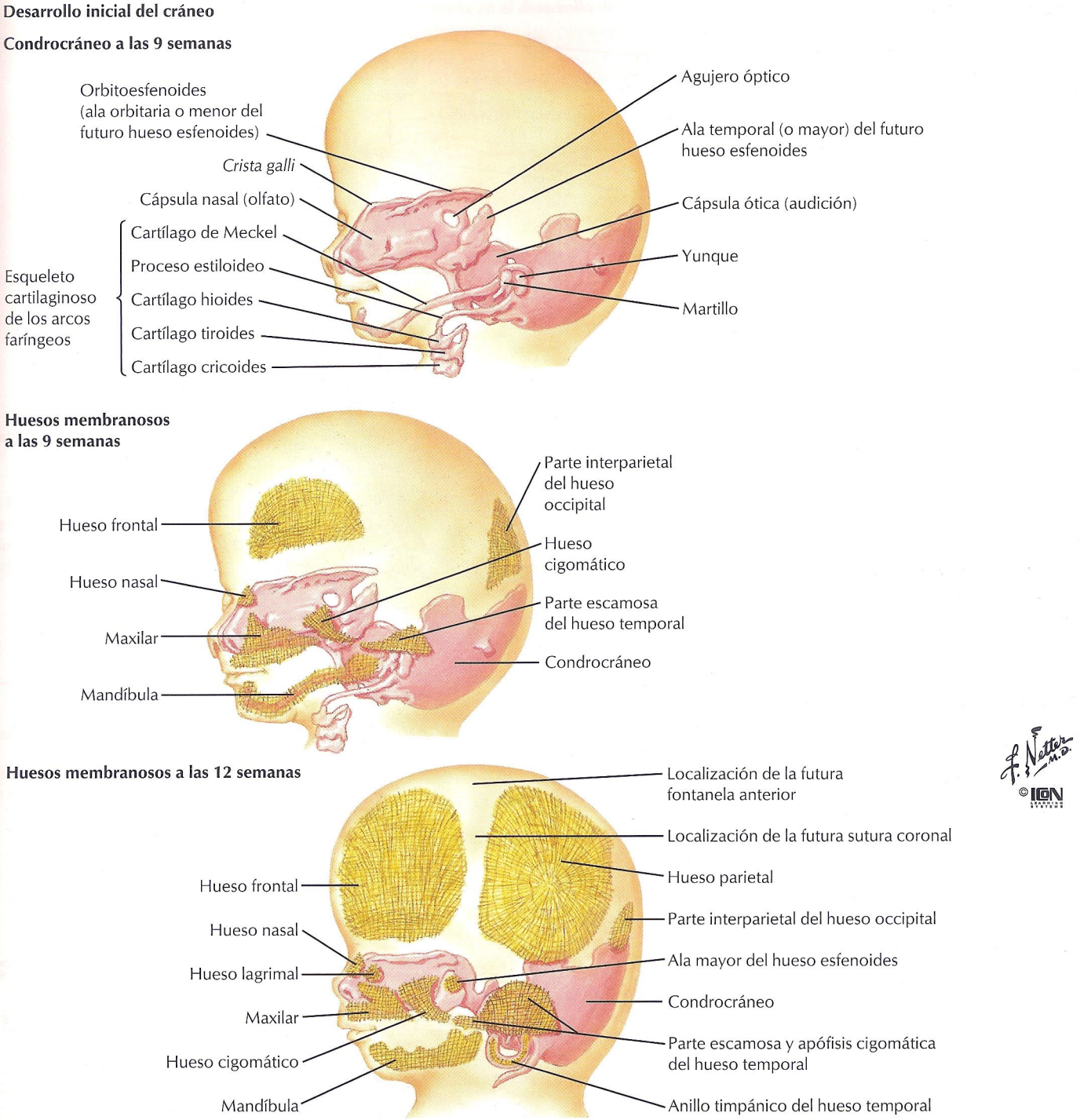

FIGURA 8.8 HUESOS MEMBRANOSOS Y DESARROLLO DEL CRÁNEO

La mayoría de los huesos poscraneales y los huesos de la base del cráneo se desarrollan mediante osificación endocondral, mientras que la mayor parte de los huesos del neurocráneo y viscerocráneo se desarrollan directamente del mesénquima. La **formación de hueso mesenquimatoso** se denomina a menudo ***osificación intramembranosa,*** un término engañoso derivado de la membrana de tejido conectivo que rodea el encéfalo en desarrollo, en el que crecen los centros de osificación para los huesos planos del neurocráneo. Los huesos del esqueleto facial y parte de las clavículas se desarrollan en mesénquima que no tiene apariencia membranosa, por lo que el término *membranoso* no caracteriza el ambiente microscópico del desarrollo del hueso mesenquimatoso.

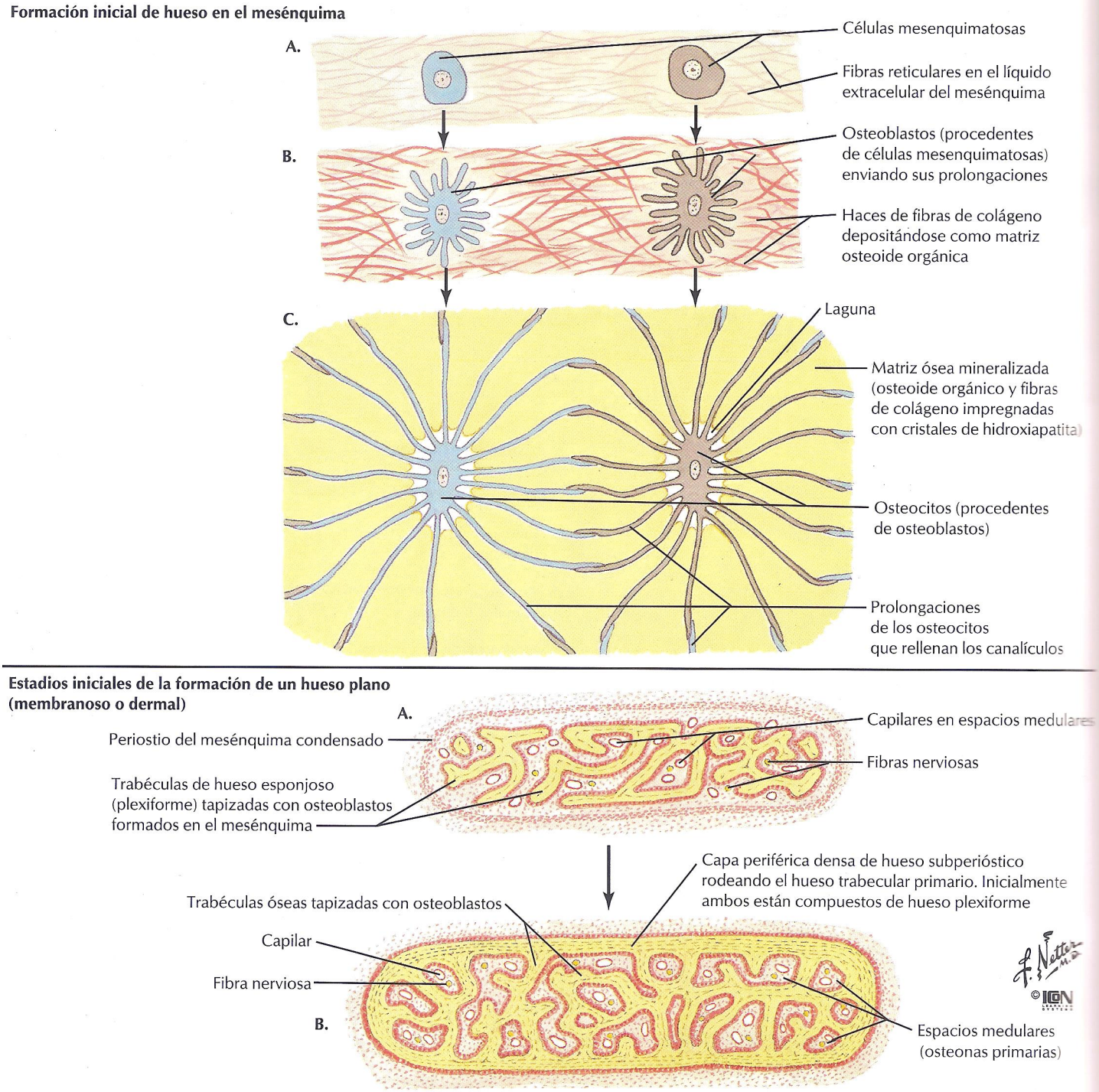

FIGURA 8.9 DESARROLLO ÓSEO EN EL MESÉNQUIMA

Las células mesenquimatosas en la cabeza del embrión se diferencian en osteoblastos que desarrollan prolongaciones y depositan **osteoide,** la matriz orgánica del hueso. Los cristales inorgánicos de hidroxiapatita son incorporados en el osteoide para formar el verdadero tejido óseo mineralizado. Los osteoblastos se convierten en osteocitos en espacios denominados ***lagunas,*** encontrándose sus prolongaciones metabólicamente acopladas con las de otras células en los **canalículos.** El hueso trabecular, con finas espículas rodeadas de médula vascular, es el primer hueso en formarse. Este hueso también se denomina ***hueso plexiforme*** porque carece de laminillas; las fibras de colágeno tienen una disposición «entrelazada» al azar. Todo hueso es plexiforme cuando se deposita por primera vez.

Formación de una osteona primaria en el desarrollo de hueso mesenquimatoso

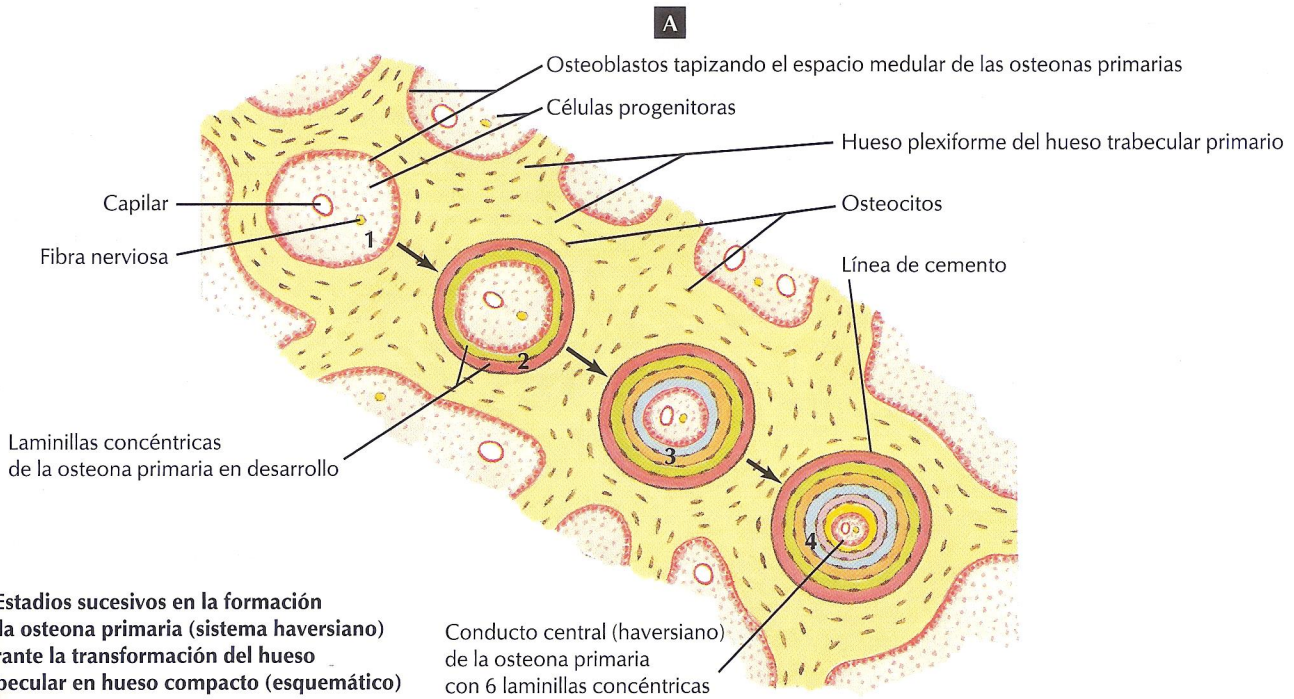

A. Estadios sucesivos en la formación de la osteona primaria (sistema haversiano) durante la transformación del hueso trabecular en hueso compacto (esquemático)

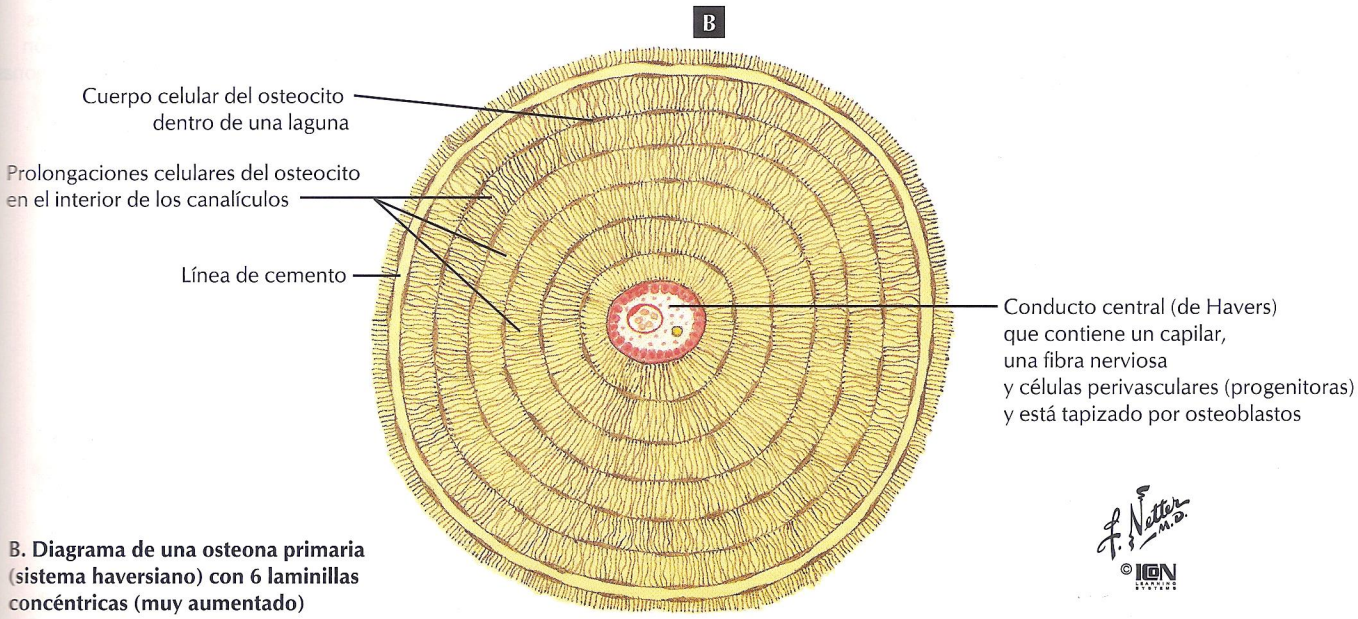

B. Diagrama de una osteona primaria (sistema haversiano) con 6 laminillas concéntricas (muy aumentado)

FIGURA 8.10 FORMACIÓN DE OSTEONAS

Las osteonas se forman en el hueso compacto en desarrollo como una vía para proporcionar aporte vascular a las regiones más gruesas del hueso a través de los **conductos de Havers** centrales y los **conductos de Volkmann** que los interconectan. Las osteonas primarias son las primeras osteonas en formar espacios medulares en forma de túnel en el interior del hueso trabecular original; estos espacios medulares se rellenarán con capas concéntricas de laminillas. Ulteriormente, las osteonas secundarias se forman por un proceso de remodelación (pág. 196). En la formación de osteonas primarias y secundarias, las laminillas más externas son depositadas primero, seguidas de capas sucesivas hacia el conducto central.

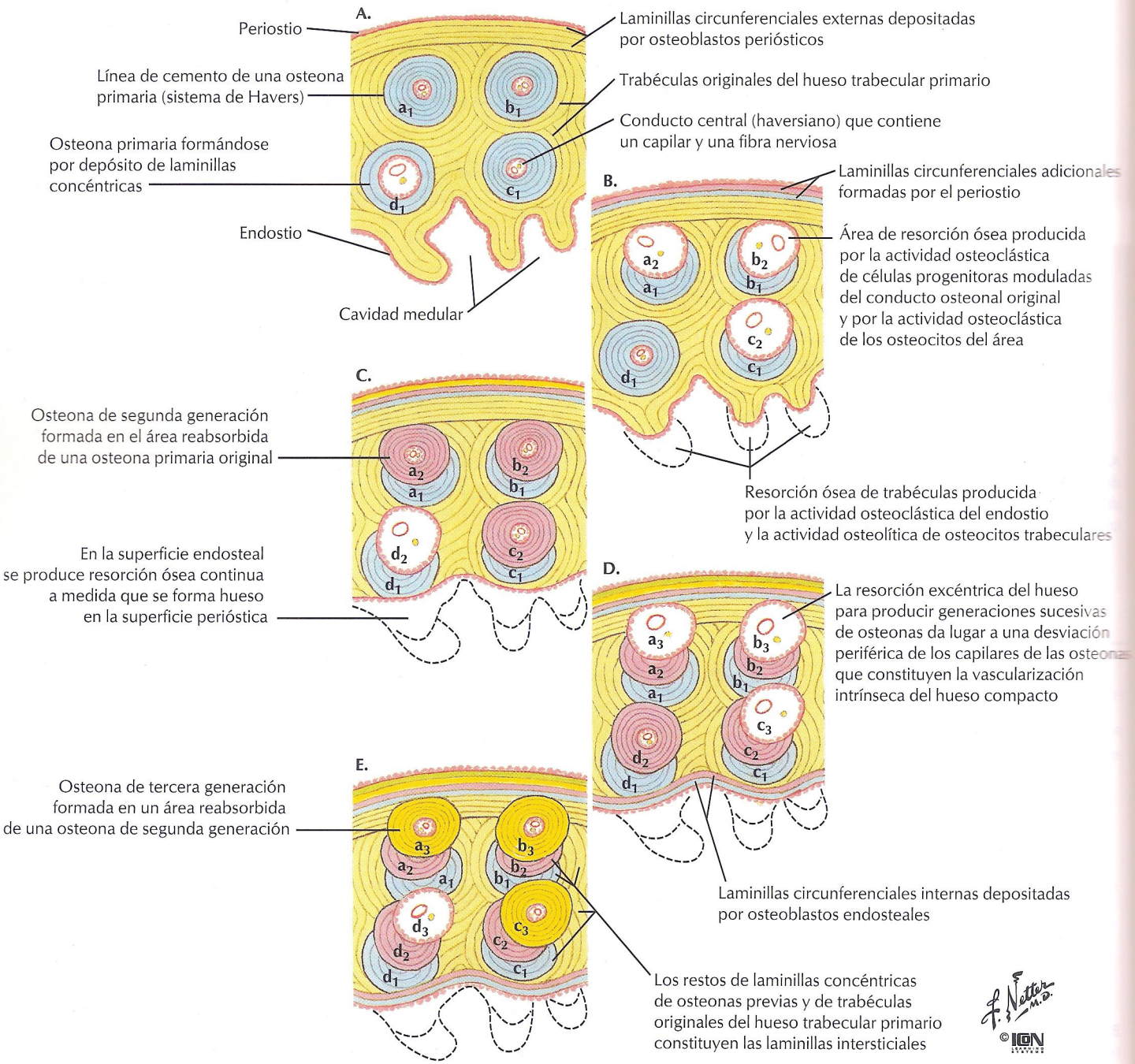

FIGURA 8.11 DESARROLLO Y REMODELACIÓN DEL HUESO COMPACTO

El cartílago puede expandirse por **crecimiento intersticial** (p. ej., la adición de una nueva matriz desde el interior). El hueso sólo puede crecer por depósito de hueso sobre las superficies **(crecimiento por aposición).** Cuando un hueso crece en espesor, se depositan nuevas laminillas circunferenciales en la superficie externa del hueso compacto por medio de la capa osteogénica del periostio; las trabéculas y la superficie interna son reabsorbidas por osteoclastos. Nuevas **osteonas secundarias** se forman cerca de la superficie mediante un proceso de remodelación similar al recambio natural de osteonas que se produce a lo largo de la vida. Las nuevas generaciones de osteonas se forman cuando los osteoclastos excavan una depresión en el diámetro del nuevo sistema haversiano, depositándose laminillas de fuera adentro de manera similar a la formación de las osteonas primarias.

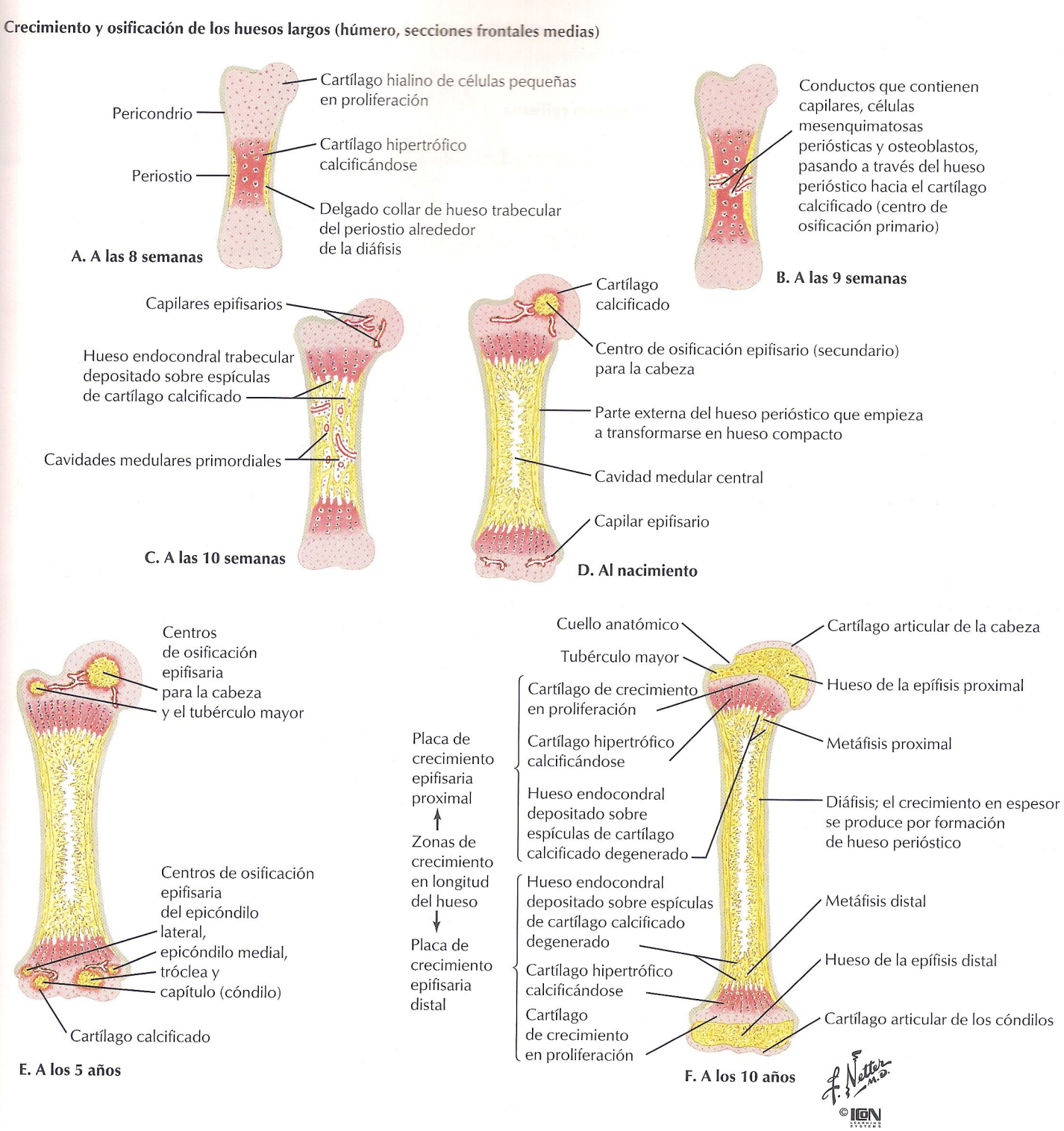

FIGURA 8.12 OSIFICACIÓN ENDOCONDRAL EN UN HUESO LARGO

El pericondrio se diferencia en periostio, formándose un **collar perióstico de hueso** alrededor de la diáfisis (cuerpo). El cartílago se calcifica en el centro de la diáfisis; las células cartilaginosas se hipertrofian y mueren, y el cartílago se destruye. Vasos sanguíneos invaden el área y los osteoblastos empiezan a depositar hueso sobre las espículas de cartílago que persisten, formando un **centro de osificación primario.** El hueso reemplaza al cartílago y la osificación se extiende hacia ambos extremos de la diáfisis. El proceso se repite en las epífisis y aparecen los **centros de osificación secundarios.** El hueso rellena las epífisis excepto en el cartílago de las superficies articulares y en la placa de crecimiento entre la epífisis y la diáfisis. La metáfisis es la parte ensanchada del hueso cerca de la placa de crecimiento.

Visión detallada del desarrollo de la epífisis y la placa de crecimiento epifisaria

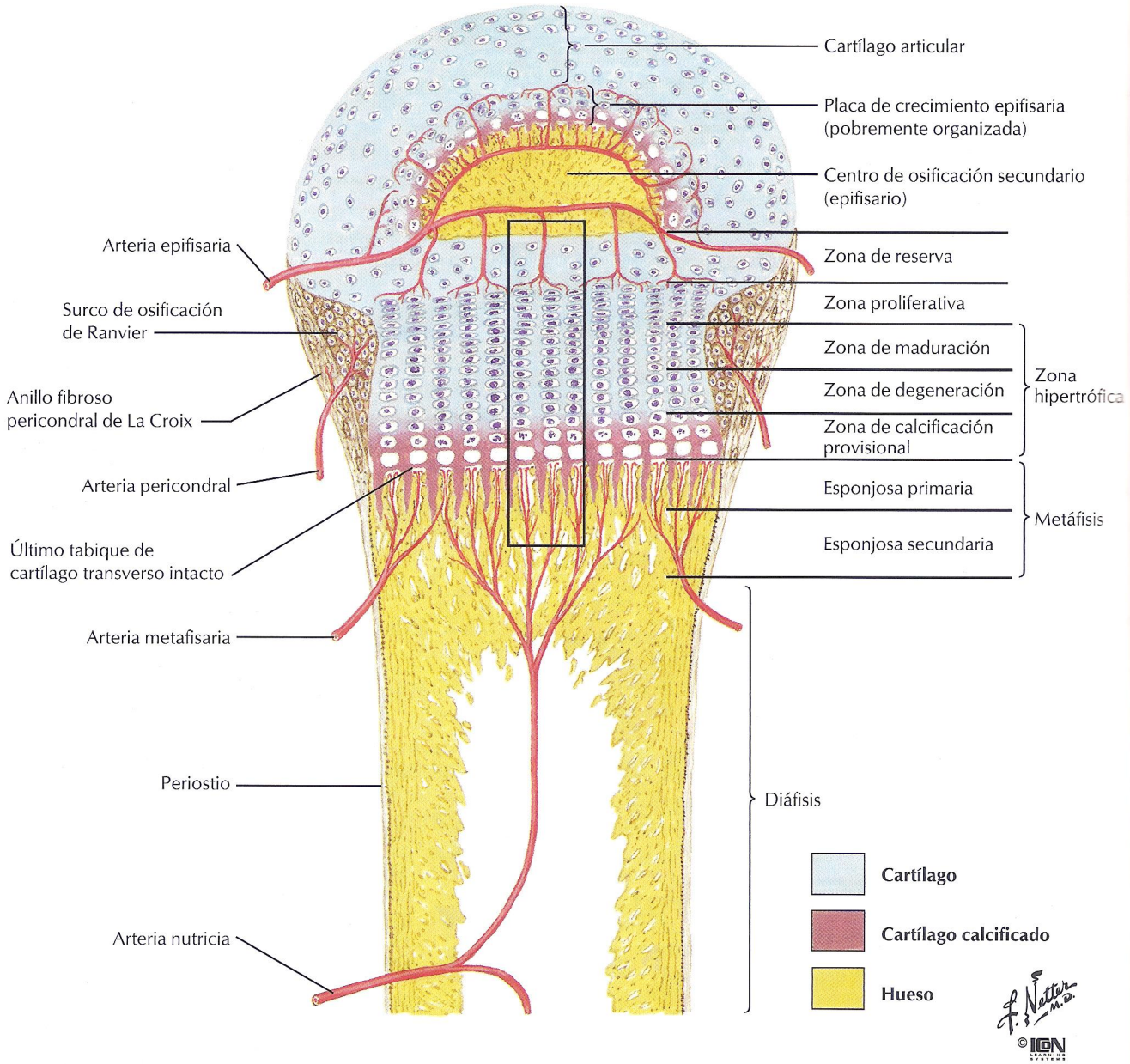

FIGURA 8.13 PLACA DE CRECIMIENTO EPIFISARIA

La **metáfisis** y la porción ósea de la placa de crecimiento reciben un buen aporte sanguíneo, pero sólo la porción más superior de las columnas de células del cartílago (zona proliferativa) está vascularizada. La zona hipertrófica es avascular; las células están insuficientemente oxigenadas y nutridas, y las células más inferiores sufren degeneración y mueren. Estos fenómenos vasculares revisten una gran importancia fisiológica. El aporte vascular se encuentra en el extremo epifisario de la placa, donde se añade nuevo cartílago para el crecimiento del hueso en longitud, y en el extremo diafisario, donde se forma el hueso. Está ausente donde el cartílago va a ser eliminado.

Elemento fibrocartilaginoso periférico de la placa de crecimiento

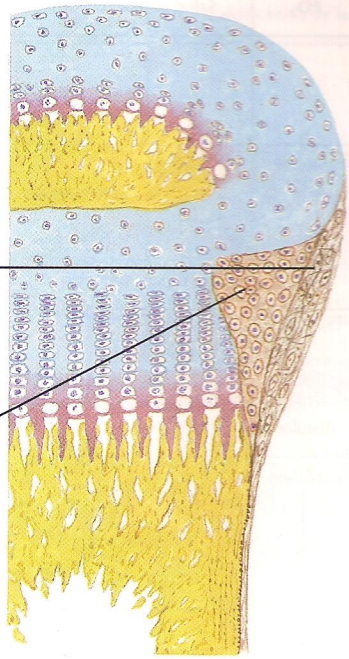

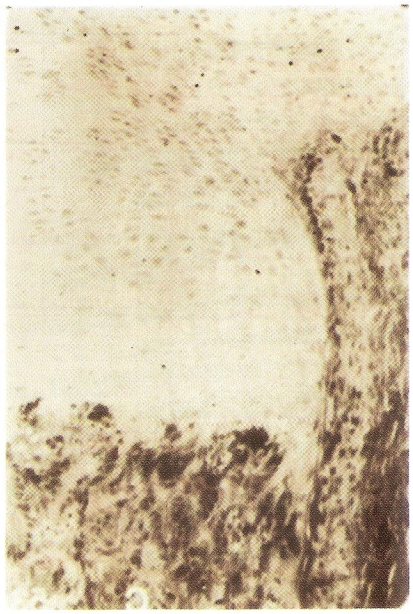

Sección microscópica (H-E) que se corresponde en general con la ilustración de la izquierda

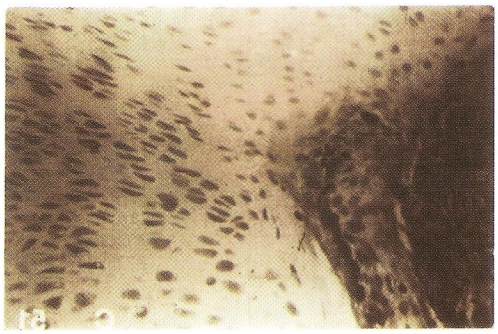

Sección a gran aumento que muestra células del surco de osificación de Ranvier aparentemente «fluyendo» hacia el interior del cartílago a nivel de la zona de reserva, contribuyendo así al crecimiento en espesor de la placa de crecimiento. Obsérvese la presencia de arteriolas (seccionadas)

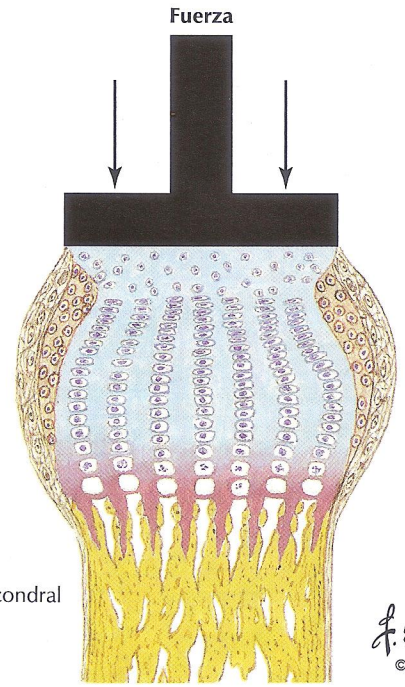

Ilustración del modo en que el anillo fibroso pericondral de La Croix actúa como membrana limitante y proporciona soporte mecánico a la placa de crecimiento cartilaginosa

FIGURA 8.14 FUNCIÓN DEL CARTÍLAGO PERIFÉRICO EN LA EPÍFISIS

El cartílago está diseñado para resistir fuerzas de compresión. El cartílago de la periferia de la placa de crecimiento epifisaria no está estratificado como en las zonas de la placa. Es más homogéneo y contribuye con nuevo cartílago al crecimiento en espesor de la placa. El pericondrio de alrededor es más fibroso que el típico del pericondrio o periostio, a fin de proporcionar mayor soporte para la expansión de la placa epifisaria provocada por las fuerzas de compresión.

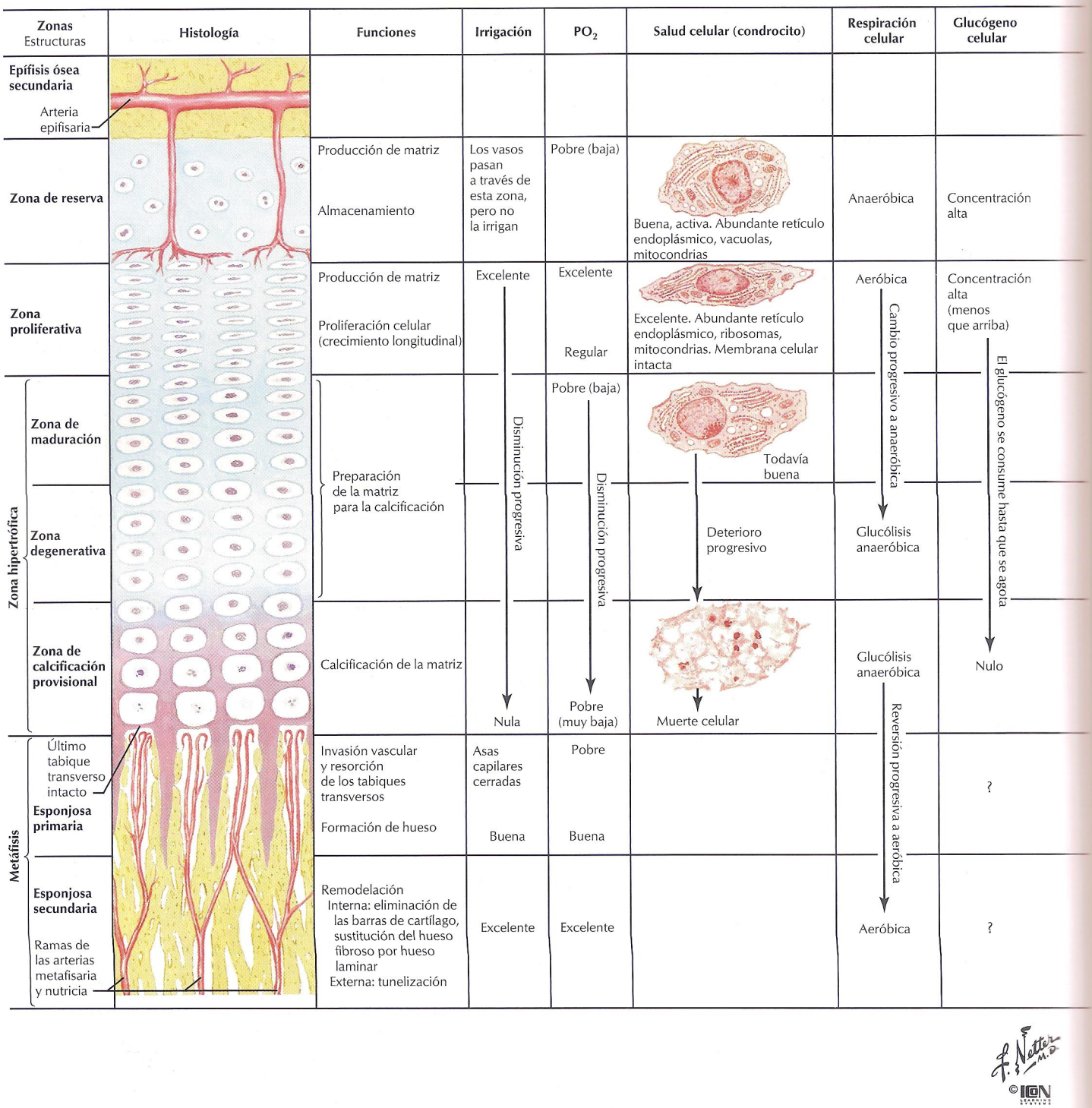

FIGURA 8.15 ESTRUCTURA Y FUNCIÓN DE LA PLACA DE CRECIMIENTO

El proceso de osificación endocondral en las zonas de la placa de crecimiento epifisaria implica los mismos pasos generales que en los centros de osificación primarios y secundarios. Éstos incluyen la calcificación de la matriz, la muerte de las células cartilaginosas, la eliminación del cartílago y el depósito de hueso en las espículas de cartílago que persisten. La diferencia principal es la producción de nuevas células cartilaginosas en la zona de proliferación. Ésta es la fuente fundamental de nuevo tejido para el crecimiento en longitud de los huesos largos.

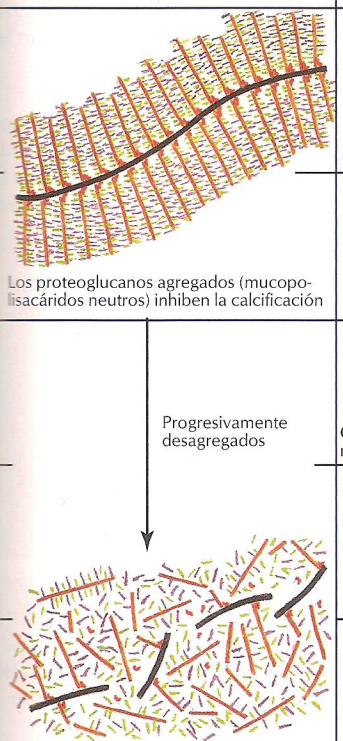

Proteoglucanos en la matriz	Actividad mitocondrial	Calcificación de la matriz	Vesículas de la matriz	Enfermedades tipo	Defecto (si se conoce)
				Enanismo distrófico (también defectos en otras zonas)	Defectos en la síntesis de colágeno de tipo II
				Seudoacondroplasia (también defectos en otras zonas)	Procesamiento y transporte defectuosos de proteoglucanos
				Síndrome de Kniest (también defectos en otras zonas)	Procesamiento defectuoso de proteoglucanos
Los proteoglucanos agregados (mucopolisacáridos neutros) inhiben la calcificación					
				Gigantismo	Aumento de proliferación celular (aumento de la hormona del crecimiento)
				Acondroplasia	Déficit de proliferación celular
				Hipocondroplasia	Déficit menos grave de proliferación celular
				Malnutrición, irradiación, traumatismo, exceso de glucocorticoides	Proliferación celular y/o síntesis de matriz disminuidas
Progresivamente desagregados					
				Mucopolisacaridosis (síndrome de Morquio, síndrome de Hurler)	Déficits de hidrolasas ácidas lisosomales específicas, con almacenamiento lisosomal de mucopolisacáridos
Los proteoglucanos desagregados (mucopolisacáridos ácidos) permiten la calcificación					
				Raquitismo, osteomalacia (también defectos en la metáfisis)	Insuficiencia de Ca^{2+} y/o P_i para la calcificación normal de la matriz
				Condrodisplasia metafisaria (tipos Jansen y Schmid)	Extensión de células hipertróficas hacia la metáfisis
				Osteomielitis aguda hematógena	Proliferación de bacterias debido a circulación lenta, PO_2 baja y déficit reticuloendotelial
				Osteopetrosis	Anomalías de osteoclastos (remodelación interna)
				Osteogénesis imperfecta	Anomalías de osteoclastos y síntesis de colágeno
				Escorbuto	Formación inadecuada de colágeno
				Displasia metafisaria (enfermedad de Pyle)	Anomalías de tunelización (remodelación externa)

F. Netter M.D. ©IGN

FIGURA 8.16 FISIOPATOLOGÍA DE LA PLACA DE CRECIMIENTO

Las enfermedades que afectan a la estatura (enanismo o gigantismo) son el resultado de procesos anormales en la zona de proliferación, como el aumento o disminución de la proliferación de células cartilaginosas. Las anomalías del tejido óseo (p. ej., raquitismo, osteomalacia, osteogénesis imperfecta, escorbuto) se originan en la metáfisis, donde se forma el hueso de la placa epifisaria. Cualquier interrupción del crecimiento provoca una disminución en la producción de células cartilaginosas, sin que la osificación esté menos afectada; como resultado, hay un aumento de la densidad ósea. Estas líneas densas (líneas de Harris o líneas de paro del crecimiento) pueden observarse cerca de la epífisis en una radiografía de un hueso adulto como recuerdo de un traumatismo agudo o de una lesión durante el período de crecimiento.

Esqueleto de recién nacido a término
Tiempo de aparición de los centros de osificación (primarios a menos que se indique lo contrario)

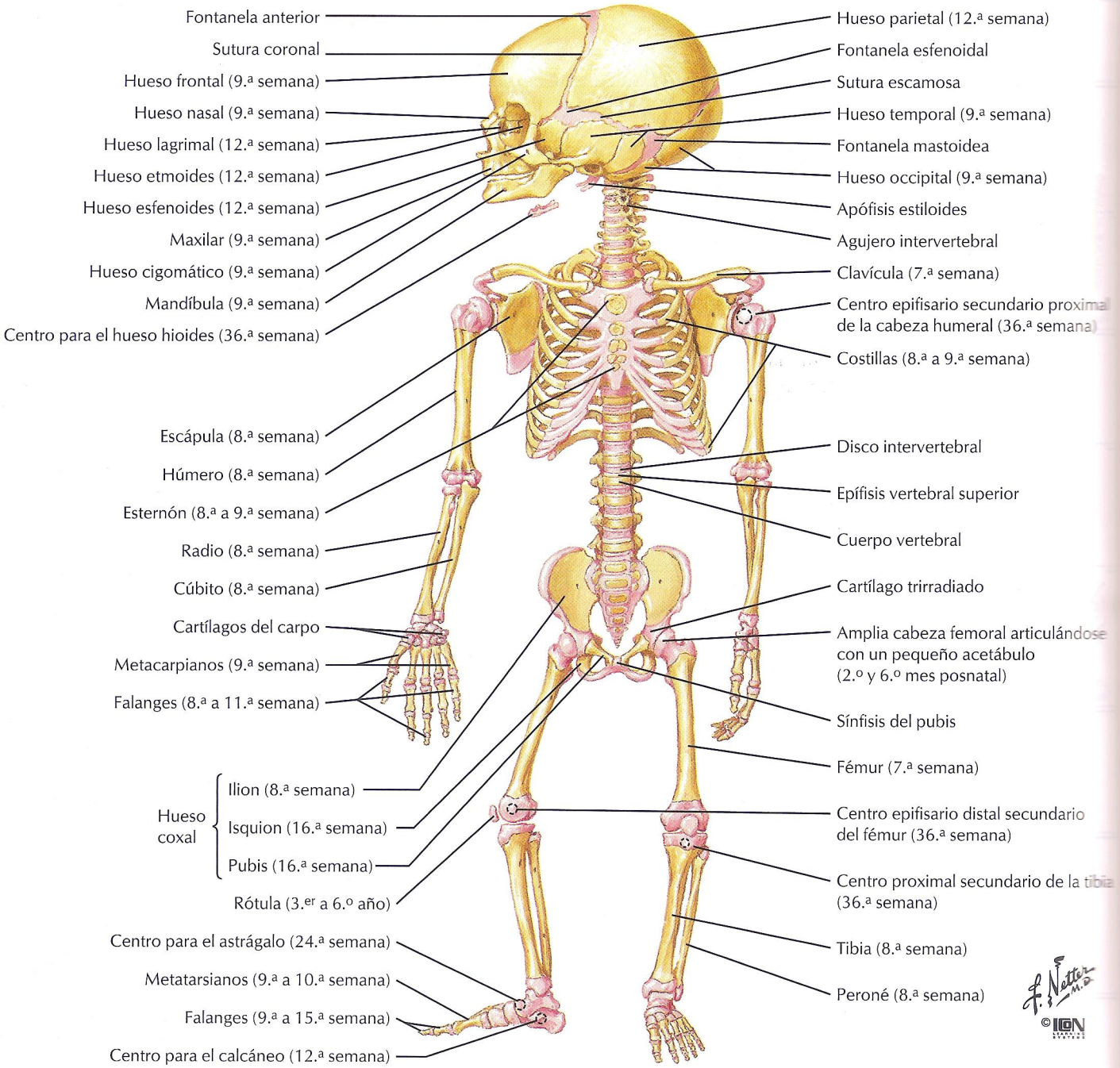

FIGURA 8.17 OSIFICACIÓN EN EL ESQUELETO DEL RECIÉN NACIDO

La mayoría de los huesos fetales son plexiformes. Las laminillas y osteonas se forman con el aumento posnatal del tamaño del esqueleto. Las diáfisis están en su mayor parte osificadas al nacimiento y justo empiezan a aparecer los centros secundarios. Las placas de crecimiento epifisarias persisten a lo largo de la adolescencia. Una vez se han osificado, la longitud de los huesos ya no puede crecer (y, por tanto, la estatura de un individuo no puede aumentar).

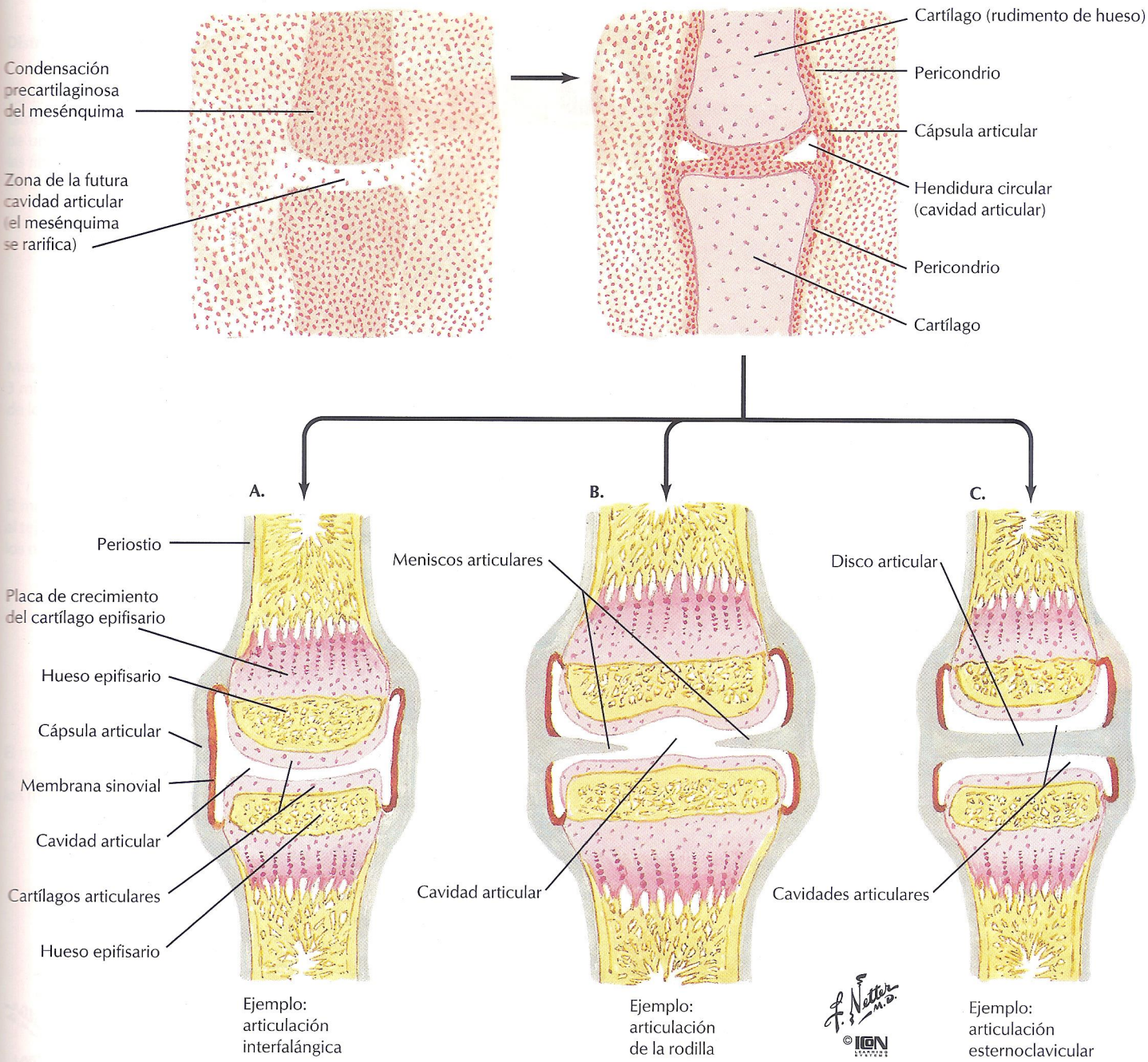

FIGURA 8.18 DESARROLLO ARTICULAR

La clasificación de las articulaciones se basa en el destino del mesénquima entre los precursores óseos iniciales. Las **articulaciones cartilaginosas (sincondrosis)** están diseñadas para resistir fuerzas de compresión y poseen cartílago hialino que conecta los elementos óseos (p. ej., sincondrosis esfenooccipital y placas epifisarias). En las **articulaciones fibrosas** el tejido conectivo denso une los huesos. Las articulaciones fibrosas del neurocráneo resisten las fuerzas de tensión del encéfalo en crecimiento. Las **articulaciones sinoviales** presentan una cavidad articular diseñada para el movimiento y pueden tener un disco articular. El mesénquima desaparece y el cartílago hialino recubre los extremos articulares de los huesos. Las articulaciones sinoviales son las más comunes de los tres tipos.

Diferenciación de los somitos en miotomos, esclerotomos y dermatomos

Secciones transversales de embriones humanos

A los 19 días

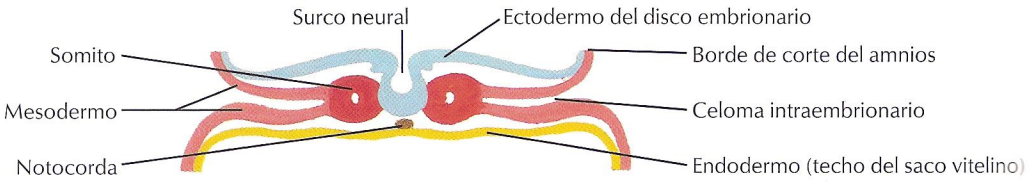

A los 22 días

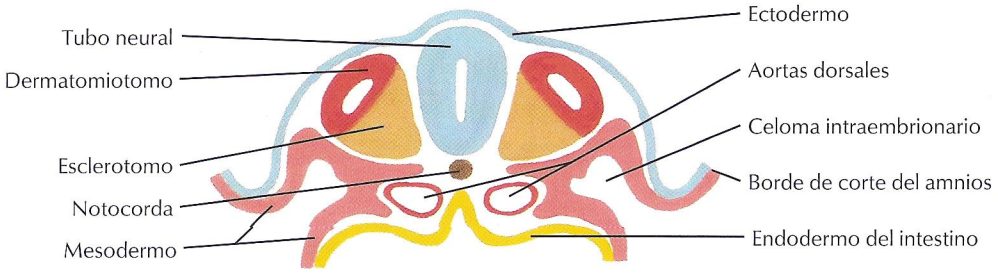

A los 27 días

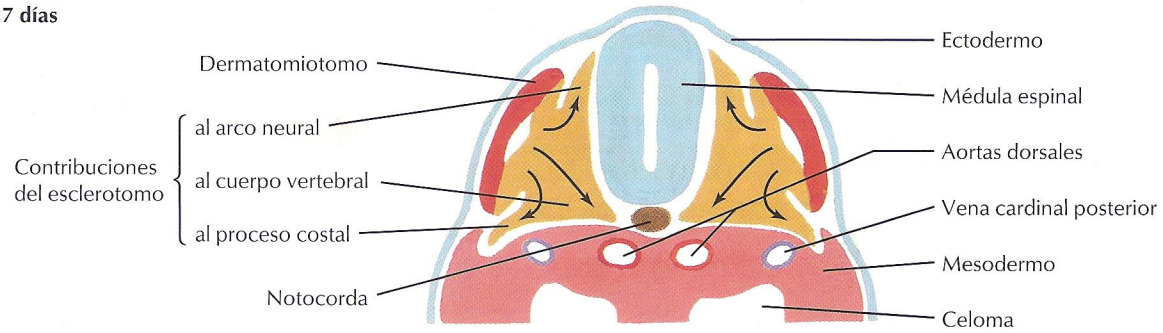

A los 30 días

Nota: Las secciones A, B y C pasan a nivel del futuro cuerpo vertebral; la sección D lo hace entre dos cuerpos en desarrollo

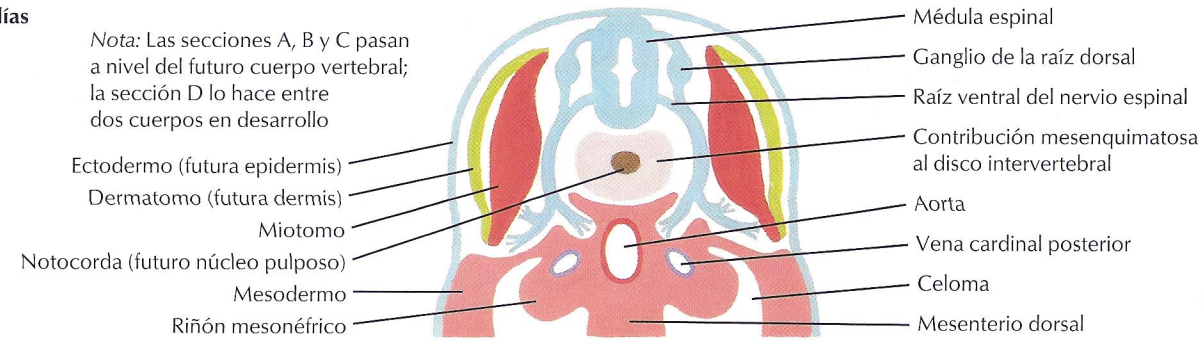

FIGURA 8.19 SISTEMA MUSCULAR: PRIMORDIOS

Los músculos esqueléticos (estriados) se desarrollan a partir de los miotomos de los somitos y del mesodermo de la somatopleura. Los miotomos dan origen a los músculos del tronco y a algunos músculos de la cabeza. Las células de los músculos de los miembros derivan de las células que migran de los miotomos, mientras que los elementos de tejido conectivo del músculo (tendones, endomisio, perimisio y epimisio) provienen del mesénquima de la somatopleura localizado en los miembros. El mesodermo de la somatopleura también puede diferenciarse en músculo, como parece ocurrir en la región ventral del tronco.

Distribución segmentaria de los miotomos en el embrión de 6 semanas

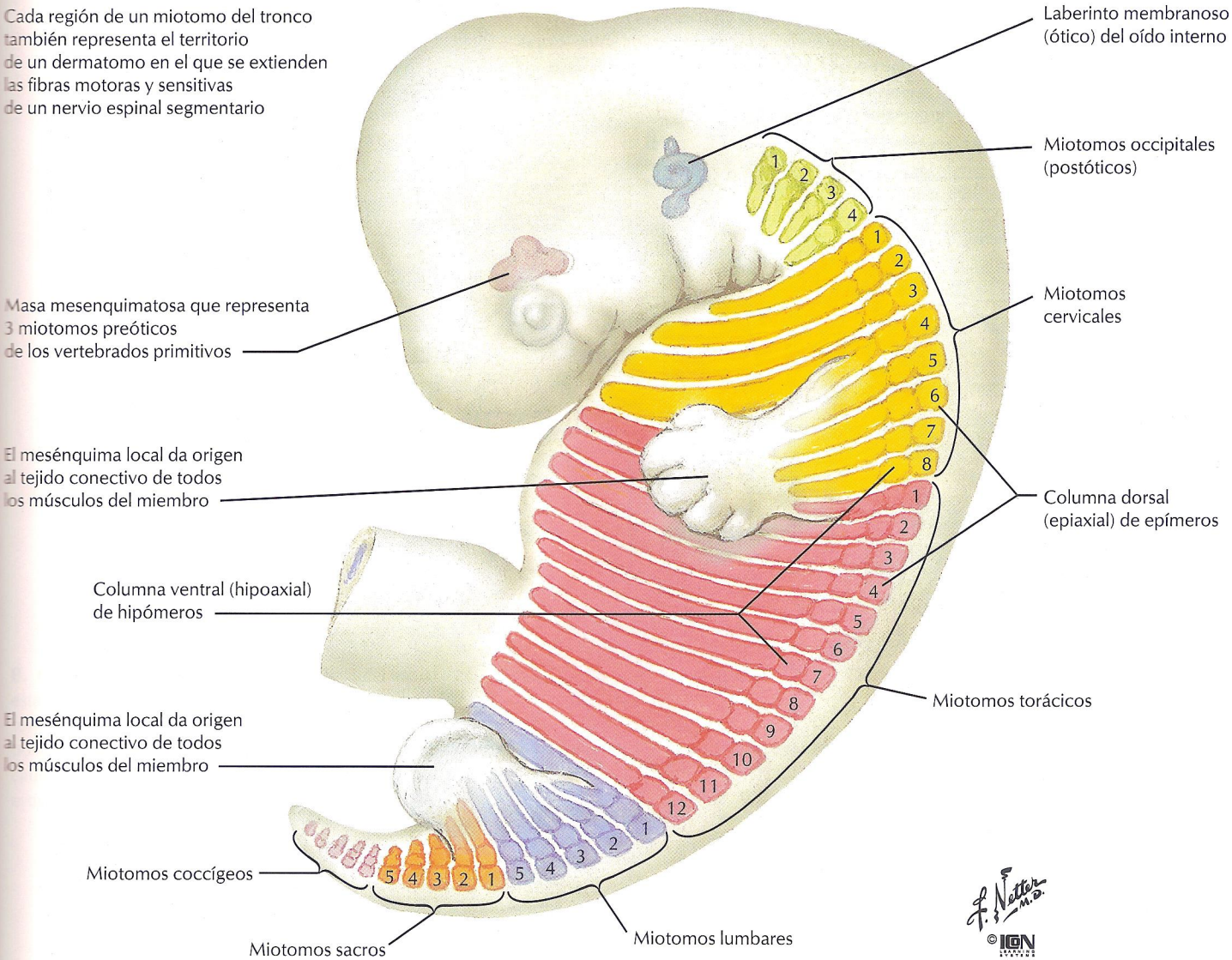

FIGURA 8.20 SEGMENTACIÓN Y DIVISIÓN DE LOS MIOTOMOS

Al igual que los somitos, de los cuales derivan, los miotomos presentan una distribución segmentaria en el embrión; cada segmento está inervado por un nervio espinal (cervical, torácico, lumbar o sacro). Los miotomos empiezan a dividirse en un pequeño segmento dorsal denominado ***epímero*** y en un amplio segmento ventral denominado ***hipómero.*** Miotomos adyacentes se fusionan para formar músculos esqueléticos individuales, de manera que muchos músculos están inervados por más de un segmento espinal (p. ej., C3, C4 y C5). Esto ocurre mediante la inervación de múltiples nervios espinales (músculos del dorso y abdominales del tronco) o uniendo múltiples segmentos espinales en nervios individuales en los plexos braquial y lumbosacro para la inervación de los músculos de los miembros.

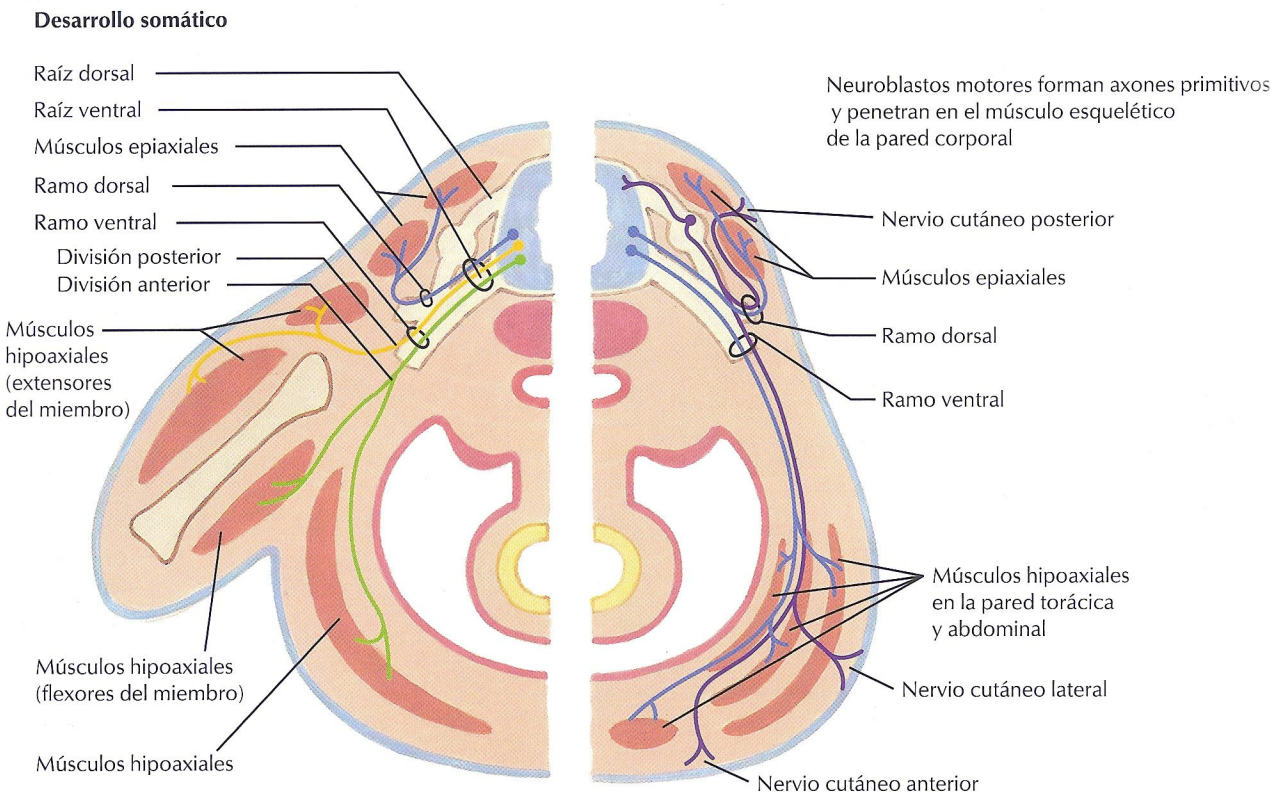

FIGURA 8.21 EPÍMEROS, HIPÓMEROS Y GRUPOS MUSCULARES

El **epímero** de un miotomo está inervado por el **ramo dorsal primario** de un nervio espinal y da origen a los **músculos intrínsecos del dorso** (grupo espinotransverso [esplenio], erector de la columna y grupo transversoespinoso). El **hipómero** está inervado por el **ramo ventral primario** de un nervio espinal. Los músculos laterales y ventrales del tronco, así como todas las células musculares de los miembros, provienen de hipómeros, que más tarde se dividen en **grupos de músculos del compartimiento flexor,** ventrales, y **grupos de músculos del compartimiento extensor,** dorsales. Los flexores están inervados por **ramos de las divisiones anteriores** de los ramos ventrales en los plexos braquial y lumbosacro; los extensores por **ramos de las divisiones posteriores** de los ramos ventrales.

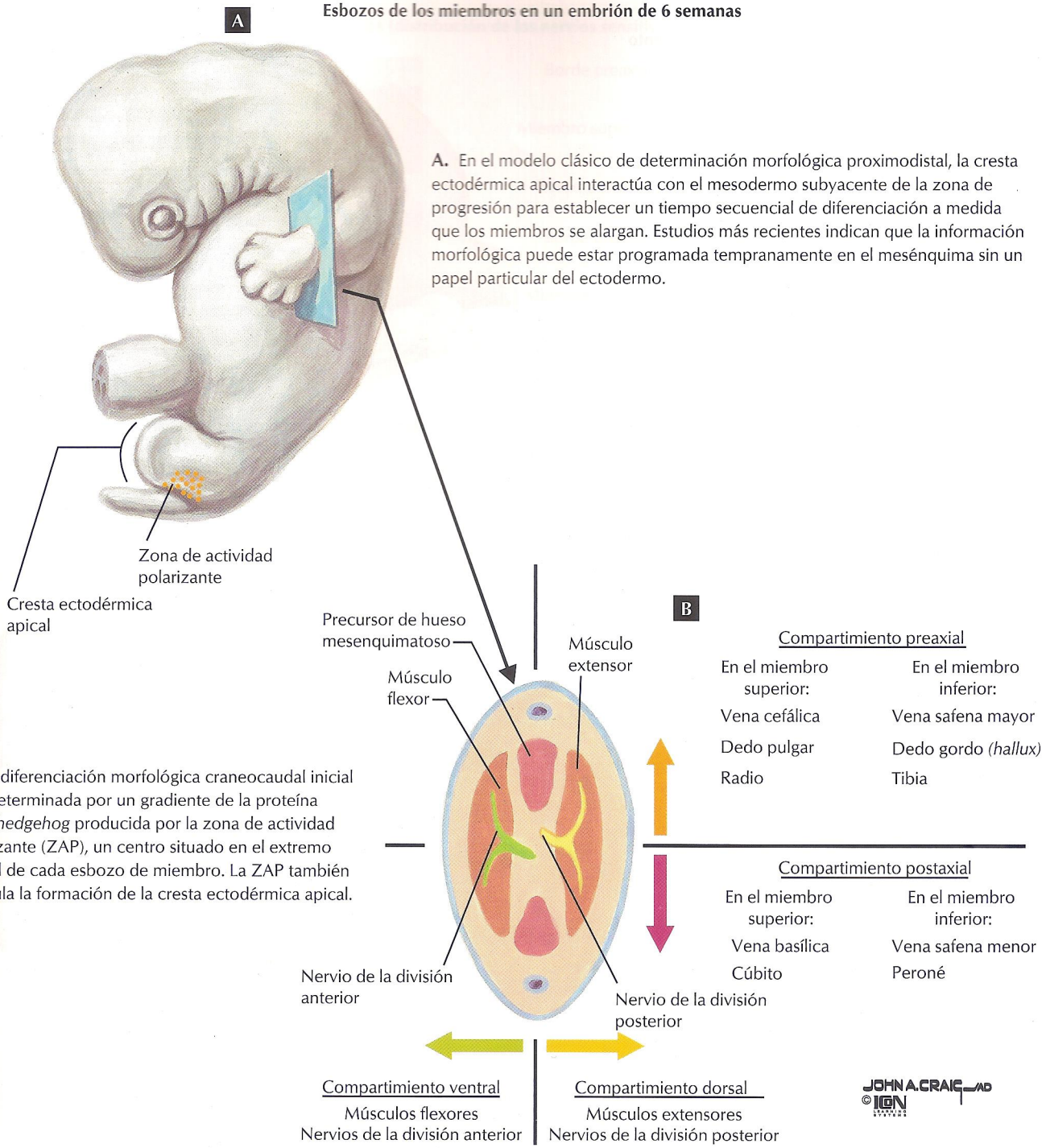

A. En el modelo clásico de determinación morfológica proximodistal, la cresta ectodérmica apical interactúa con el mesodermo subyacente de la zona de progresión para establecer un tiempo secuencial de diferenciación a medida que los miembros se alargan. Estudios más recientes indican que la información morfológica puede estar programada tempranamente en el mesénquima sin un papel particular del ectodermo.

B. La diferenciación morfológica craneocaudal inicial está determinada por un gradiente de la proteína *sonic hedgehog* producida por la zona de actividad polarizante (ZAP), un centro situado en el extremo caudal de cada esbozo de miembro. La ZAP también estimula la formación de la cresta ectodérmica apical.

FIGURA 8.22 DESARROLLO Y ORGANIZACIÓN DE LOS ESBOZOS DE LOS MIEMBROS

Los esbozos de los miembros se desarrollan en la pared corporal ventrolateral como extensiones en forma de paleta. Contienen mesénquima de la somatopleura cubierto por una **cresta ectodérmica apical (CEA).** Las células del hipómero de los miotomos de los somitos migran hacia el interior de los esbozos para formar células musculares. El tejido conectivo del músculo proviene del mesénquima de la somatopleura. La organización del esbozo del miembro se basa en los planos transverso y dorsoventral. La mitad craneal de un esbozo de miembro es el **compartimiento preaxial;** la mitad caudal es el **compartimiento postaxial.** Los esbozos están divididos en un **compartimiento flexor,** ventral, y un **compartimiento extensor,** dorsal, funcionalmente más importantes. Señales procedentes de los somitos desencadenan la formación del esbozo del miembro. (V. pág. 14 para el papel de varios factores de crecimiento en el desarrollo del miembro.)

Cambios en la posición de los miembros antes del nacimiento

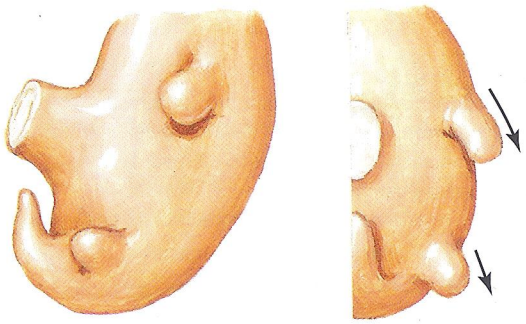

A las 5 semanas. Los miembros superiores e inferiores se forman como apéndices en forma de aletas que apuntan lateral y caudalmente

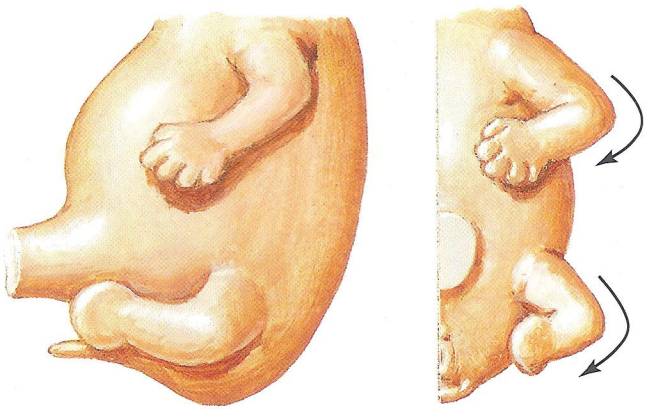

A las 6 semanas. Los miembros se doblan anteriormente, de manera que codos y rodillas apuntan lateralmente, y las palmas y plantas miran hacia el tronco

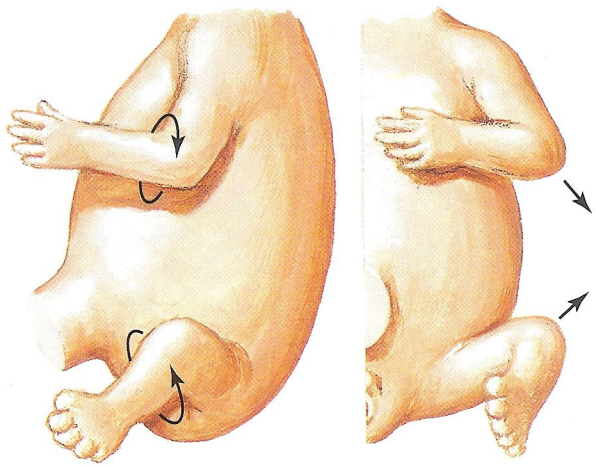

A las 7 semanas. Los miembros superiores e inferiores han experimentado una torsión de 90° alrededor de sus ejes longitudinales, pero en direcciones opuestas, de manera que los codos apuntan caudalmente y las rodillas cranealmente

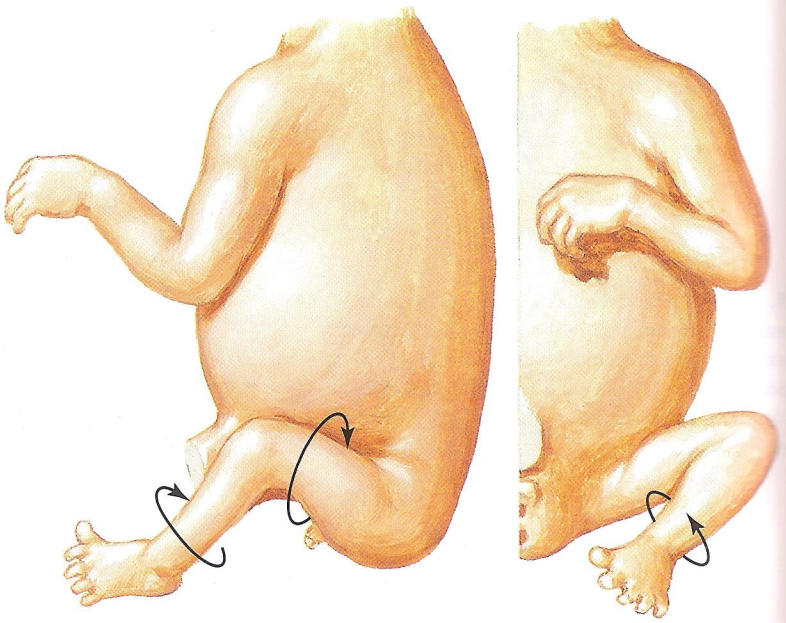

A las 8 semanas. La torsión de los miembros inferiores provoca un enrollamiento o disposición a modo de «espiral de barbería» de su inervación cutánea

FIGURA 8.23 ROTACIONES DE LOS MIEMBROS

Los esbozos de los miembros están primero orientados con sus superficies ventrales mirando medialmente y sus superficies dorsales orientadas lateralmente. *Dorsal y ventral* en los miembros iniciales no hacen referencia a las direcciones anatómicas del adulto, sino a la continuidad con las superficies ventral y dorsal del tronco embrionario. El miembro superior rota 90° lateralmente, de manera que el compartimiento flexor ventral mira anteriormente. El miembro inferior rota 90° medialmente, por lo que el compartimiento flexor ventral embrionario es *posterior* en el miembro inferior, y los extensores se sitúan anteriormente. La rotación se produce a modo de torsión en el cuerpo del fémur (y húmero). Los flexores y extensores de la cadera apenas están afectados: los flexores de la cadera son anteriores, y los extensores son posteriores.

Cambios en el patrón de los dermatomas ventrales (distribución de los nervios sensitivos cutáneos) durante el desarrollo de los miembros

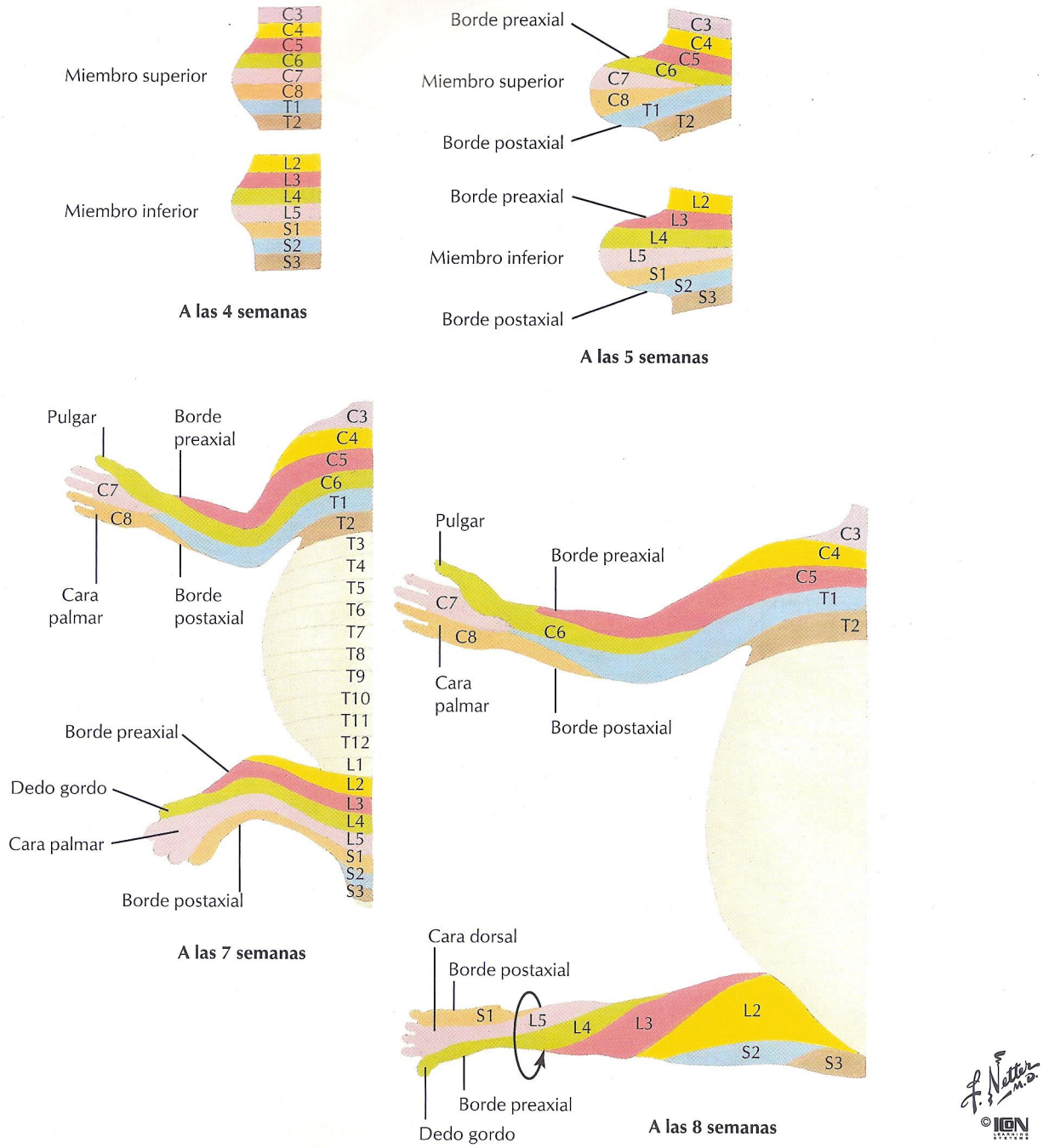

FIGURA 8.24 ROTACIÓN DE LOS MIEMBROS Y DERMATOMAS

La rotación del miembro inferior provoca una inversión de los bordes preaxial y postaxial y una disposición «en espiral de barbería» de los dermatomas. Los segmentos de los nervios espinales en la cara anterior del miembro inferior se extienden medial e inferiormente, presentando el dedo gordo *(hallux)* un dermatoma más alto (L4) que el dedo pequeño (S1). El miembro inferior es una extensión del tronco, encontrándose los dermatomas más inferiores (sacros y coccígeos) en el periné y no en el pie.

Comparación de la organización del miembro superior embrionario con el esquema del plexo braquial

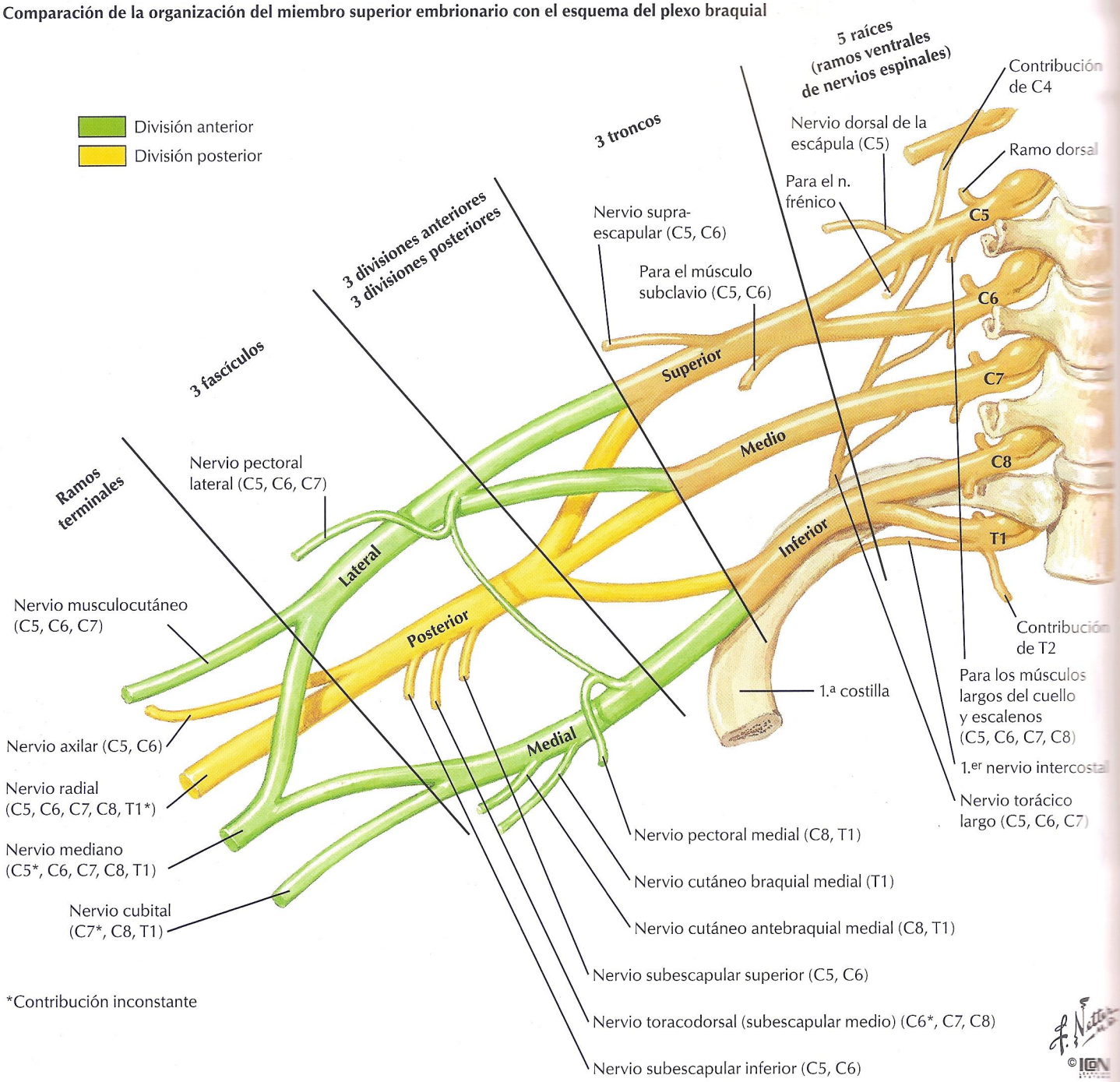

FIGURA 8.25 ESQUEMA DEL PLEXO BRAQUIAL EMBRIONARIO

Desde un punto de vista funcional, la separación de los ramos ventrales y troncos nerviosos en divisiones anteriores y posteriores es el componente más importante del plexo braquial. Tiene relación con la separación embrionaria de los hipómeros de los miotomos en grupos musculares de los compartimientos flexor y extensor. Los ramos nerviosos de las divisiones anteriores (musculocutáneo, mediano, cubital) se dirigen a los músculos del compartimiento flexor; los ramos de las divisiones posteriores (axilar, radial, toracodorsal, subescapular) inervan los músculos del compartimiento extensor.

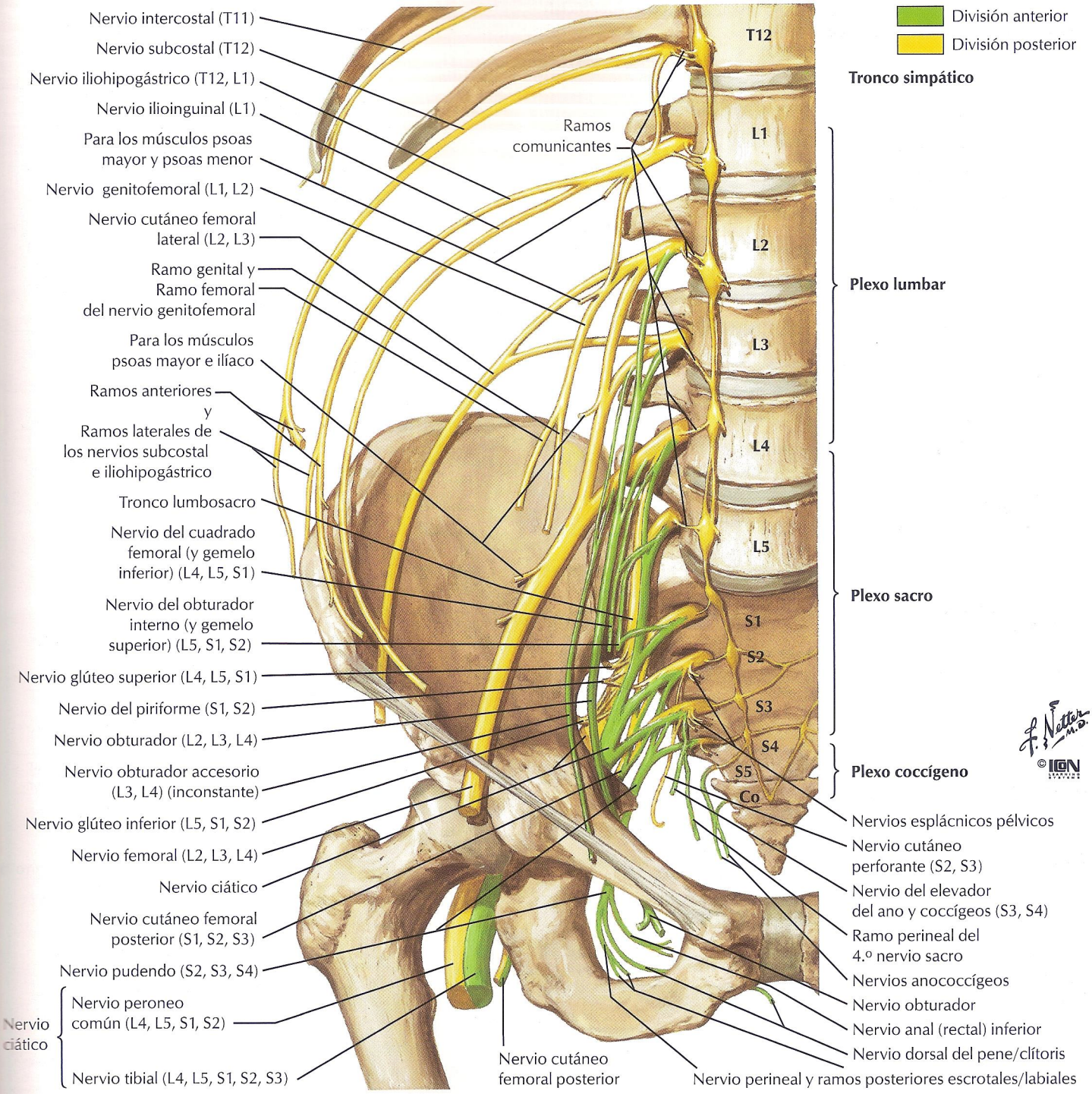

FIGURA 8.26 DIVISIONES DEL PLEXO LUMBOSACRO

Los nervios de la división anterior (tibial, obturador) para los músculos flexores se encuentran en la cara posterior del miembro inferior, muslo medial y planta del pie. Los nervios de la división posterior (femoral, peroneo común) para los músculos extensores son principalmente anteriores en el adulto.

Desarrollo de músculos esqueléticos a las 8 semanas (disección superficial)

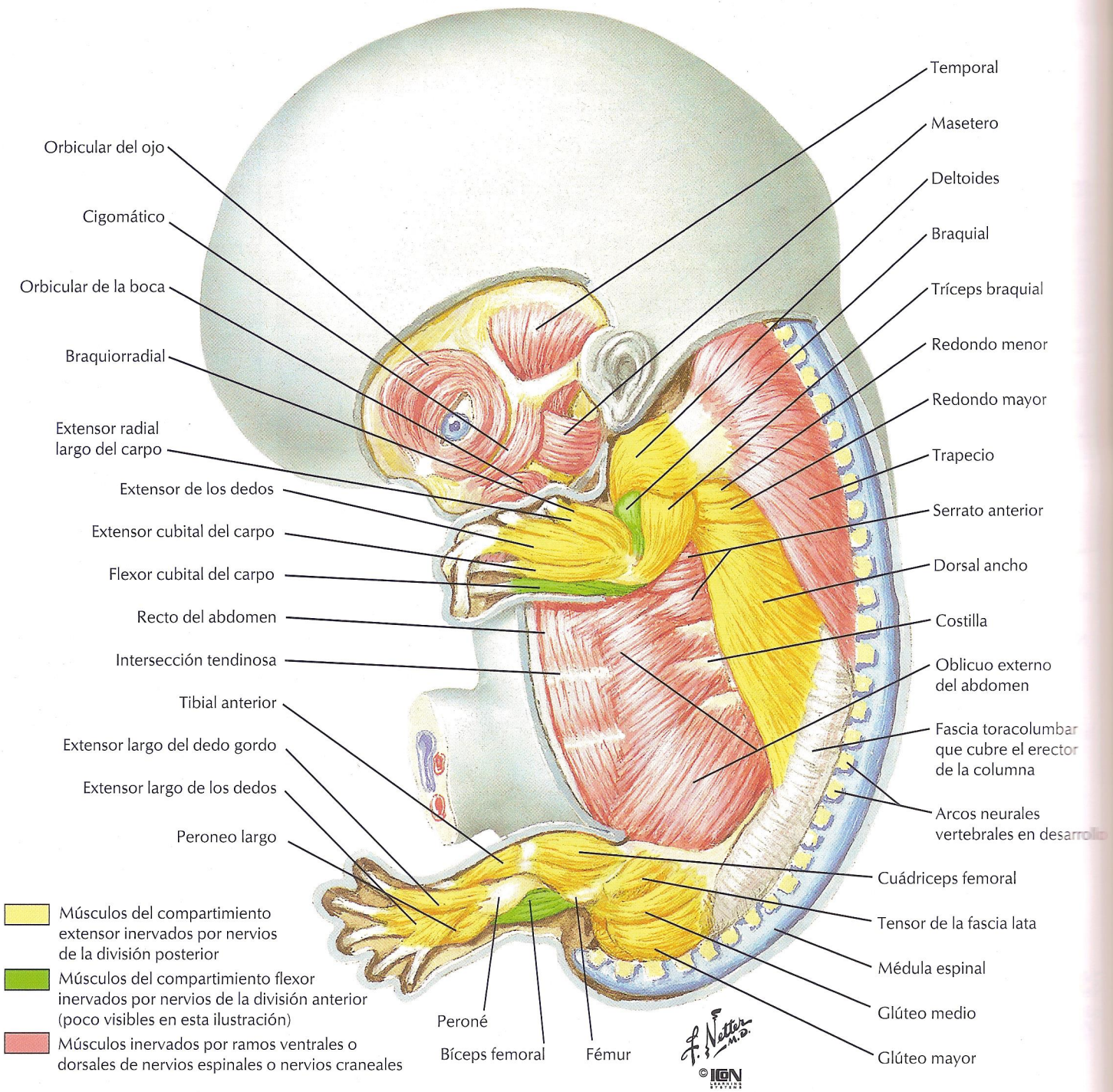

FIGURA 8.27 DESARROLLO DE MÚSCULOS ESQUELÉTICOS

Los músculos de la cabeza y cuello derivan de somitómeros, algunos directamente (músculos extraoculares y de la lengua) y el resto (músculos masticadores, faciales, del cuello y laringe) mediante la migración de células somíticas hacia el interior de los arcos faríngeos. Los músculos intercostales y abdominales están inervados por ramos ventrales de nervios espinales, y los de los miembros por la separación de los ramos ventrales en nervios de las divisiones anteriores y posteriores de los plexos braquial y lumbosacro.

TERMINOLOGÍA

Cartílago hialino	Tipo de cartílago más común; tiene una matriz homogénea y se encuentra en las costillas, la mayor parte de la laringe, anillos de la vía aérea, cartílago articular y placas epifisarias. Es elástico y fibroso. Otros tipos de cartílago se clasifican de acuerdo con el tipo de fibras incluidas en la matriz hialina.
Cráneo	Esqueleto de la cabeza.
Crecimiento intersticial	Adición de nuevas células y matriz de tejido conectivo desde el interior de la matriz. El cartílago crece intersticialmente; el hueso no.
Diáfisis	Cuerpo de un hueso largo formado por un centro de osificación primario.
Diploe	Hueso esponjoso entre las capas interna y externa de hueso compacto en los huesos planos del neurocráneo.
Endomisio	Delgada capa de tejido conectivo que rodea cada célula muscular esquelética.
Endostio	Equivalente del periostio en la pared interna del hueso compacto.
Epífisis	Extremos de los huesos largos formados por centros de osificación secundarios.
Epímero	Parte dorsal de un miotomo somítico que forma los músculos intrínsecos del dorso y está inervado por ramos dorsales de nervios espinales.
Epimisio	Tejido conectivo denso que envuelve a un músculo.
Esclerotomo	(Del griego, «corte duro».) Parte ventromedial de un somito que forma el hueso endocondral de la columna vertebral, costillas y base del cráneo.
Esqueleto apendicular	Huesos de los miembros, incluidos los huesos de las cinturas de anclaje al tronco: clavícula, escápula y coxal.
Esqueleto axial	El esqueleto a lo largo del eje vertical del cuerpo: cráneo, columna vertebral, costillas y esternón.
Fibra	Una célula muscular.
Filamentos	Filamentos de actina y miosina, moléculas de las células musculares.
Hipómero	Parte ventral de un miotomo somítico que forma todos los músculos (músculos intercostales y abdominales y los de los miembros) excepto los intrínsecos del dorso. Los hipómeros están inervados por ramos ventrales de nervios espinales.
Hueso endocondral	Huesos que se originan con un molde de cartílago hialino. Incluyen la mayoría de los huesos poscraneales y la base del cráneo en la interfase entre el neurocráneo y el viscerocráneo (esqueleto facial).
Hueso esponjoso	Hueso trabecular que forma el interior de muchos huesos.
Hueso plexiforme	Hueso sin laminillas, inmaduro, donde las fibras de colágeno se encuentran en la matriz orientadas «entrelazadamente» al azar. El hueso siempre es depositado como hueso plexiforme; la mayor parte del esqueleto embrionario y fetal es hueso plexiforme.
Lagunas	Espacios en la matriz ósea donde se encuentran los osteocitos. Las células óseas en las lagunas son osteocitos. Las células en la superficie del hueso son osteoblastos.
Laminillas	Capas de hueso en el hueso compacto maduro. Organizadas como laminillas circunferenciales, laminillas concéntricas de osteonas y laminillas intersticiales entre osteonas. Separadas por delgadas capas de fibras de colágeno que son paralelas en el interior de las capas y perpendiculares entre las capas.

(Continúa)

TERMINOLOGÍA (CONT.)

Línea de cemento	Delgada línea que rodea las osteonas formada por hueso fuertemente mineralizado desprovisto de fibras de colágeno
Metáfisis	Extremos ensanchados de un hueso largo, por debajo de las placas de crecimiento epifisarias, donde se deposita hueso de nueva creación durante el crecimiento en longitud del hueso.
Neurocráneo	Huesos que rodean el encéfalo. El fondo del neurocráneo es la base del cráneo en la interfase entre neurocráneo y viscerocráneo.
Osteoide	Componente orgánico de la matriz ósea que es depositado por los osteoblastos antes de empezar a ser mineralizados mediante «paquetes» de cristales de hidroxiapatita rodeados de membrana.
Osteona	Sistema haversiano; unidad estructural del hueso compacto maduro que consta de una serie de laminillas concéntricas que rodean un conducto central (de Havers) que contiene una arteriola, un nervio y otras células.
Perimisio	Tejido conectivo que rodea grupos de células musculares esqueléticas o amplias unidades de un músculo. Tiene propiedades epiteliales, contráctiles y de tejido conectivo.
Periostio	Cubierta fibrosa externa de los huesos con una capa de tejido conectivo denso externo y una capa osteogénica interna.
Plexo	(Del latín, «trenzado».) Interconexiones nerviosas o vasculares.
Poscraneal	Por debajo del cráneo. El esqueleto poscraneal está formado por todos los huesos, excepto el cráneo.
Trabéculas	(Del latín, «vigas pequeñas».) Espículas óseas de hueso esponjoso (o trabecular) que se interconectan.
Viscerocráneo	Esqueleto facial que consta del maxilar y la mandíbula, los huesos nasales y las cavidades orbitarias óseas.

CABEZA Y CUELLO

PRIMORDIOS MESODÉRMICOS

Somitos postóticos, somitómeros preóticos, mesénquima de la cabeza procedente de la cresta neural, mesénquima de los arcos faríngeos (de la cresta neural y somitómeros).

PRIMORDIOS ECTODÉRMICOS

Ectodermo de superficie, recubrimiento del estomodeo (cavidad oral primitiva), hendiduras faríngeas entre los arcos faríngeos y placodas de superficie.

PRIMORDIOS ENDODÉRMICOS

Intestino anterior, bolsas faríngeas entre los arcos faríngeos.

RESUMEN

La cabeza y el cuello tienen inervación motora y sensitiva segmentaria, como el resto del cuerpo, pero existen algunas diferencias. La región de la cabeza está poco desarrollada en el momento de la gastrulación y, aparte de los somitómeros, poco mesodermo de la línea primitiva se extiende hacia la cabeza. La cresta neural es el origen de la mayor parte del mesénquima de la cabeza y, en general, está organizado en una serie de barras horizontales que flanquean el intestino anterior. Estos arcos faríngeos evolucionan igual que el aparato branquial en los peces, pero forman la mayoría de las estructuras en la cabeza y cuello de los animales superiores. La cabeza también tiene órganos sensoriales especiales y neuronas vinculadas a ellos que derivan de las placodas de superficie ectodérmicas. Incluso el tipo predominante de osificación en la cabeza, que es intramembranosa, es diferente de la formación de hueso en el esqueleto poscraneal, que es endocondral.

CRONOLOGÍA

Escala de tiempo prenatal (meses)

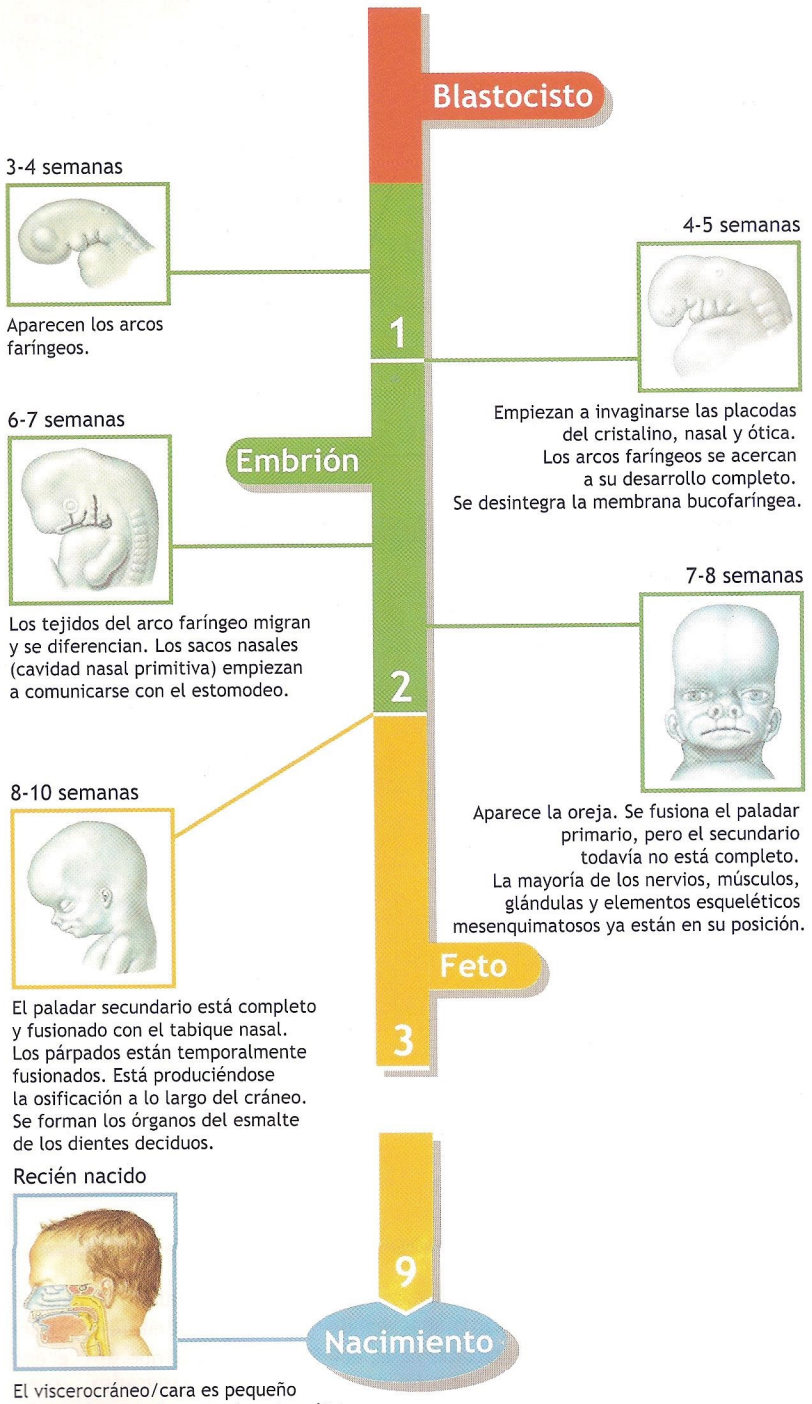

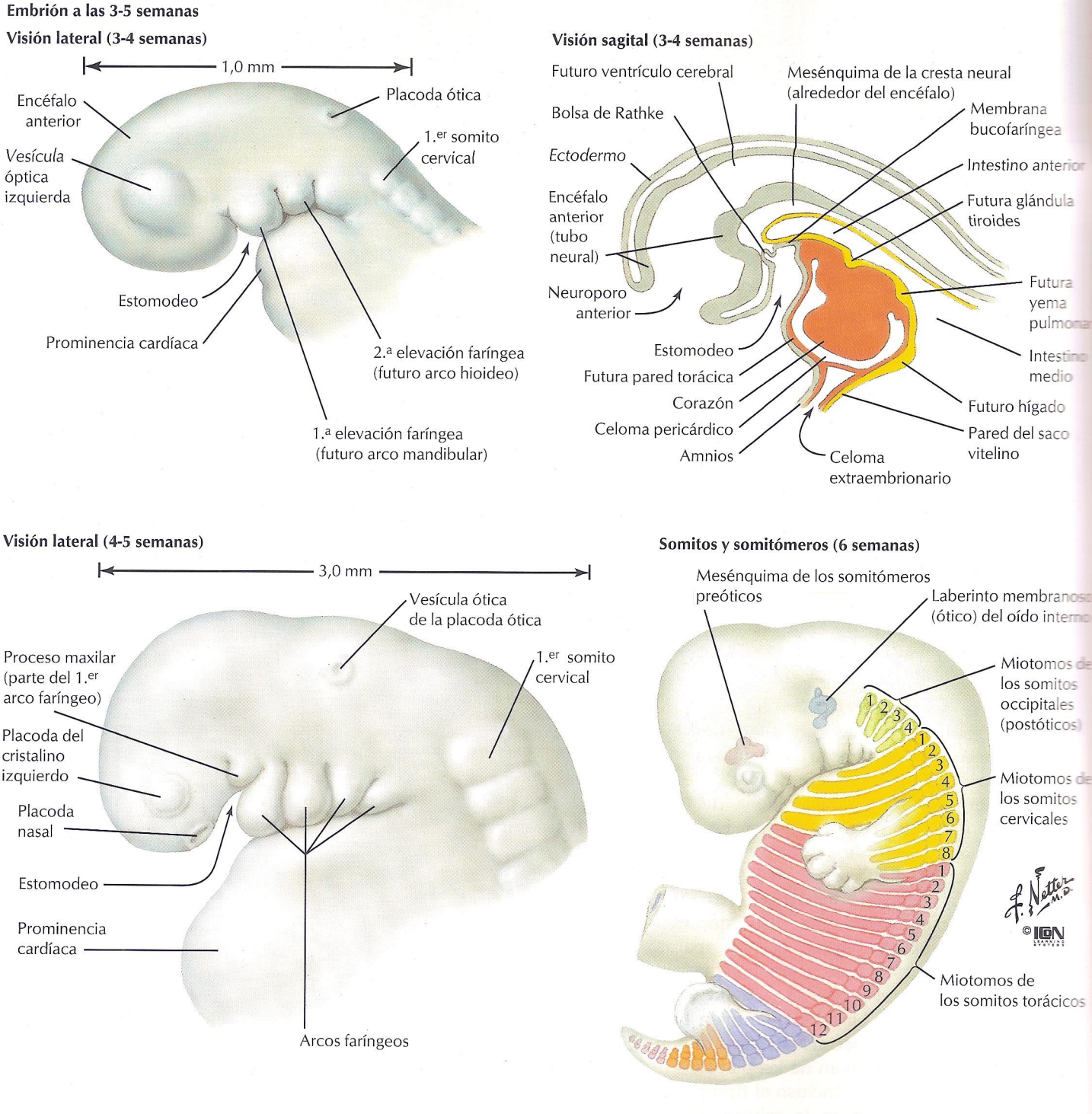

FIGURA 9.1 ECTODERMO, ENDODERMO Y MESODERMO

El ectodermo de superficie se invagina para formar el **estomodeo,** que es el recubrimiento de la futura cavidad oral. El ectodermo se engruesa en tres localizaciones para formar las **placodas** nasal, del cristalino y ótica, que se relacionan con los nervios craneales sensoriales especiales I, II y VIII, respectivamente. El endodermo del intestino anterior se extiende hasta el estomodeo y tapizará la faringe, laringe, tráquea, esófago y estructuras relacionadas. El mesodermo en la cabeza se encuentra en forma de **somitos** y **mesénquima de la cabeza** derivado de la **cresta neural.** Este último rodea el encéfalo en desarrollo y forma los **arcos faríngeos** inervados por los nervios craneales V, VII, IX y X. Los somitos postóticos se convierten en músculos de la lengua (nervio craneal XII) y los somitómeros preóticos forman los músculos oculares (nervios craneales III, IV y VI).

Embrión a las 4-5 semanas
Visión lateral

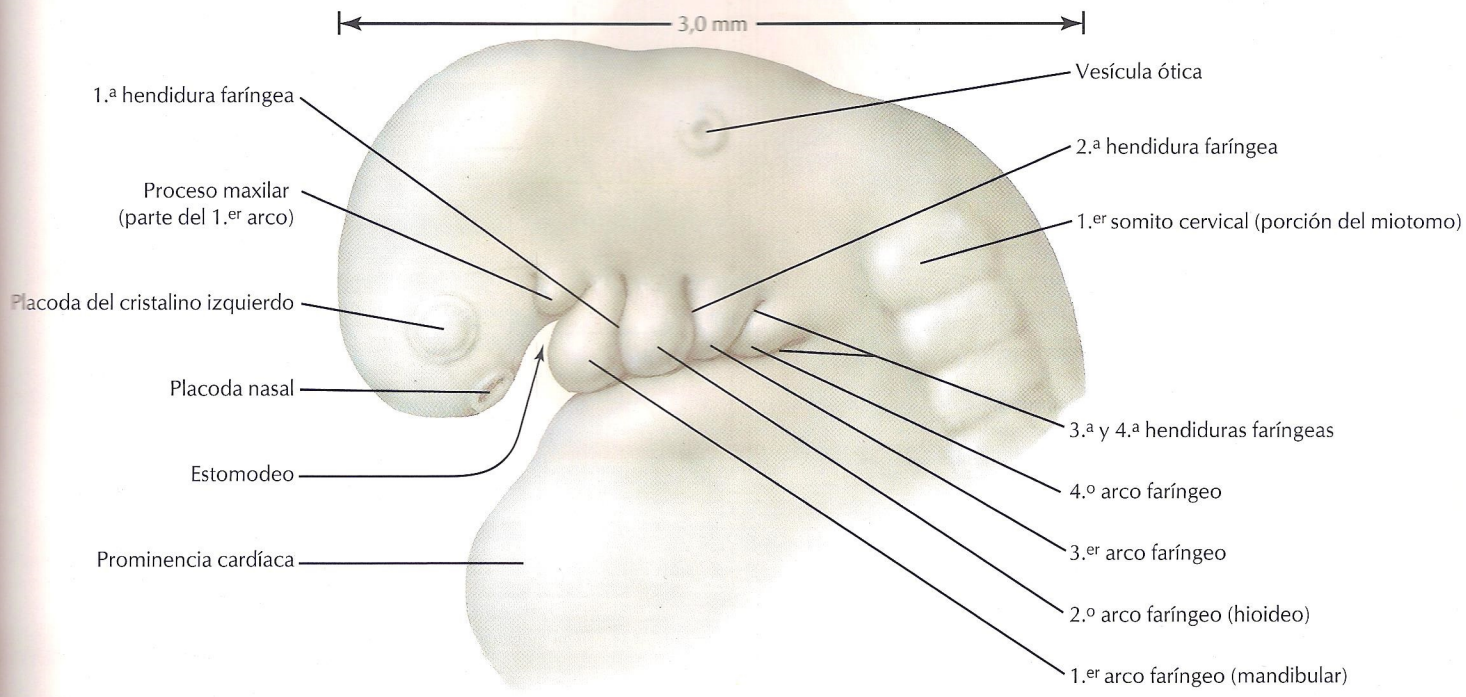

Bolsas faríngeas y arcos aórticos arteriales
Visión lateral

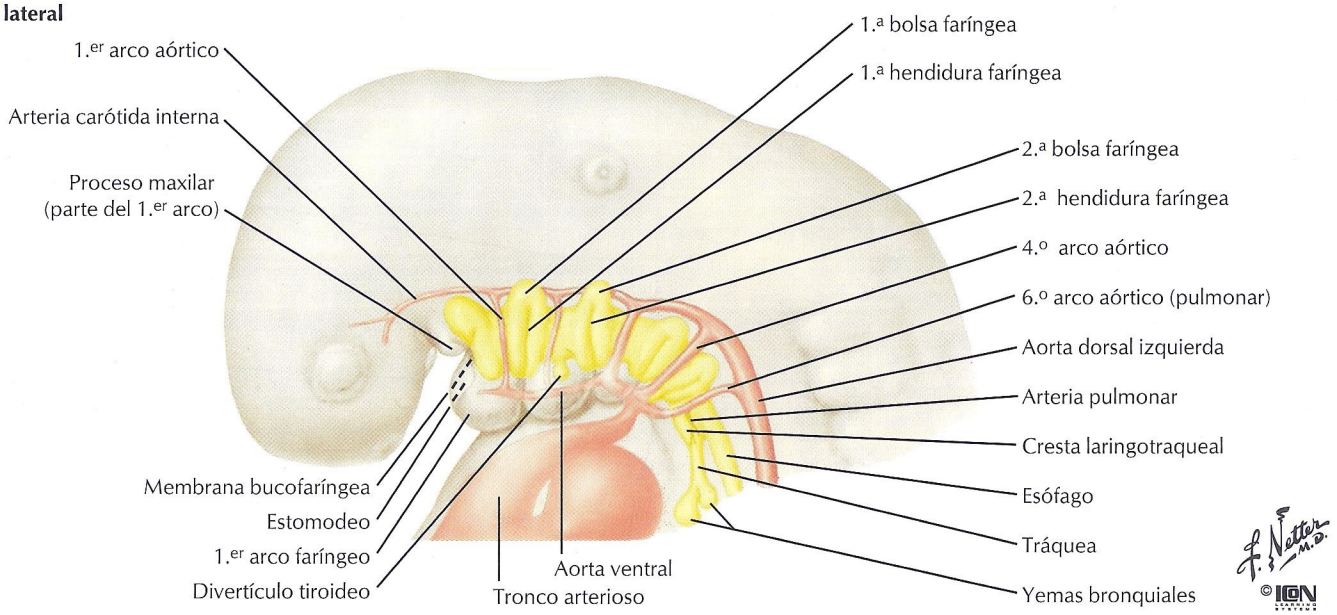

FIGURA 9.2 ARCOS FARÍNGEOS (BRANQUIALES)

Los arcos faríngeos (branquiales) son engrosamientos transversales de mesénquima que flanquean el intestino anterior. Están recubiertos por ectodermo de superficie externamente y por endodermo del intestino anterior internamente. Las **hendiduras faríngeas** ectodérmicas separan cada arco faríngeo en la superficie, y las **bolsas faríngeas** endodérmicas del intestino anterior son su equivalente internamente. En los peces, originalmente evolucionan seis arcos como primordios del aparato branquial y del viscerocráneo. En los mamíferos existen cinco arcos, designados 1.º, 2.º, 3.º, 4.º y 6.º (el 5.º arco no se desarrolla); forman la mayoría de las estructuras en la cabeza y cuello. Cada arco mesodérmico tiene un nervio craneal, un elemento cartilaginoso y un arco aórtico arterial.

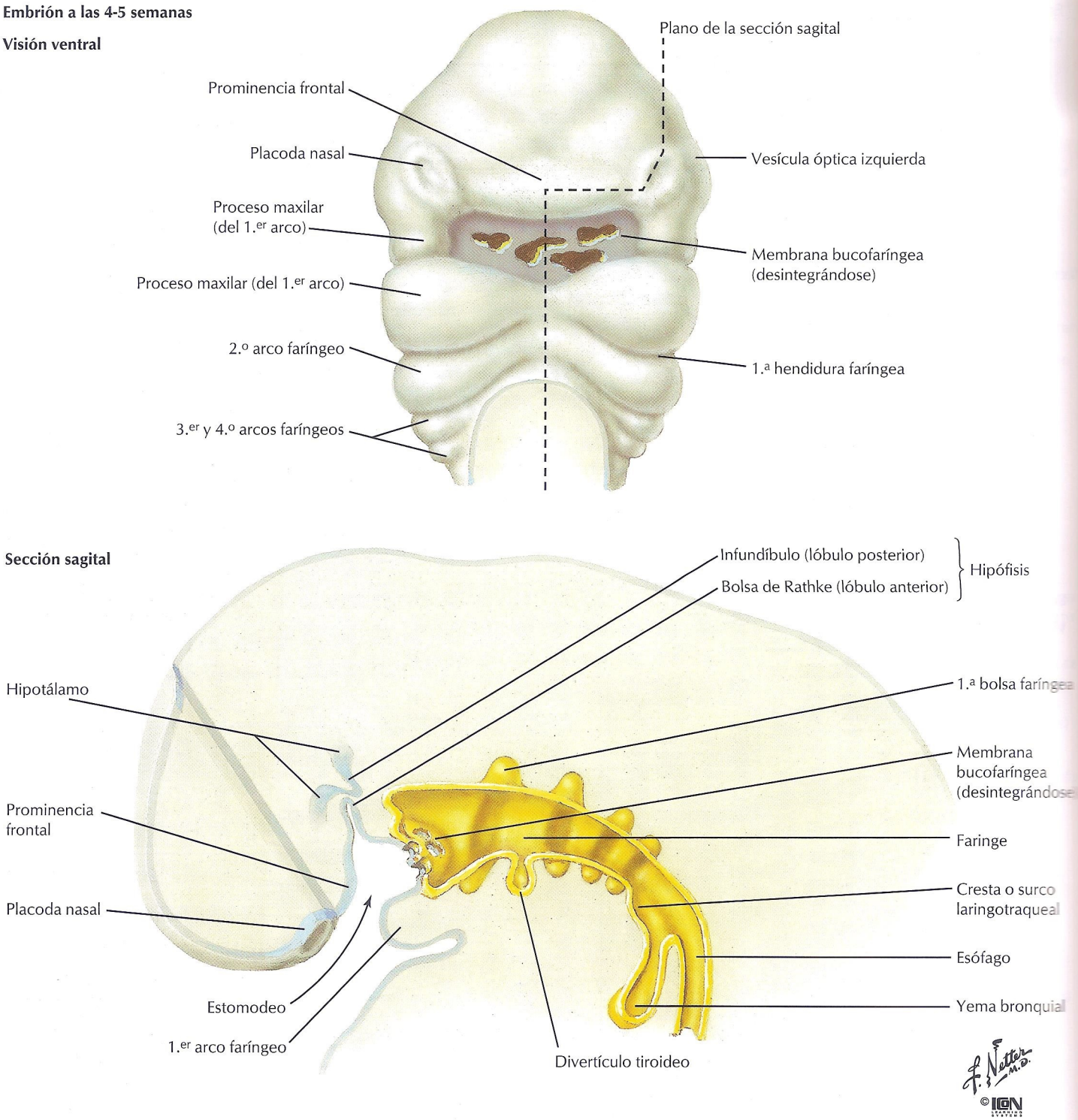

FIGURA 9.3 VISIONES VENTRAL Y SAGITAL MEDIA

El 1.er arco faríngeo presenta una porción maxilar y otra mandibular que forman los límites lateral e inferior del estomodeo respectivamente. Las divisiones maxilar (V2) y mandibular (V3) del nervio trigémino inervan los dos primordios. Debido a su relación con el estomodeo, el 1.er arco faríngeo tiene ectodermo tanto externa como internamente, con una inervación sensitiva general (somática) más importante que los nervios sensitivos viscerales que inervan el endodermo de la cara interna de los otros arcos y el intestino en general. La porción maxilar del 1.er arco da origen al maxilar y estructuras centrofaciales, excepto la nariz. El arco mandibular desarrolla la mandíbula y estructuras relacionadas.

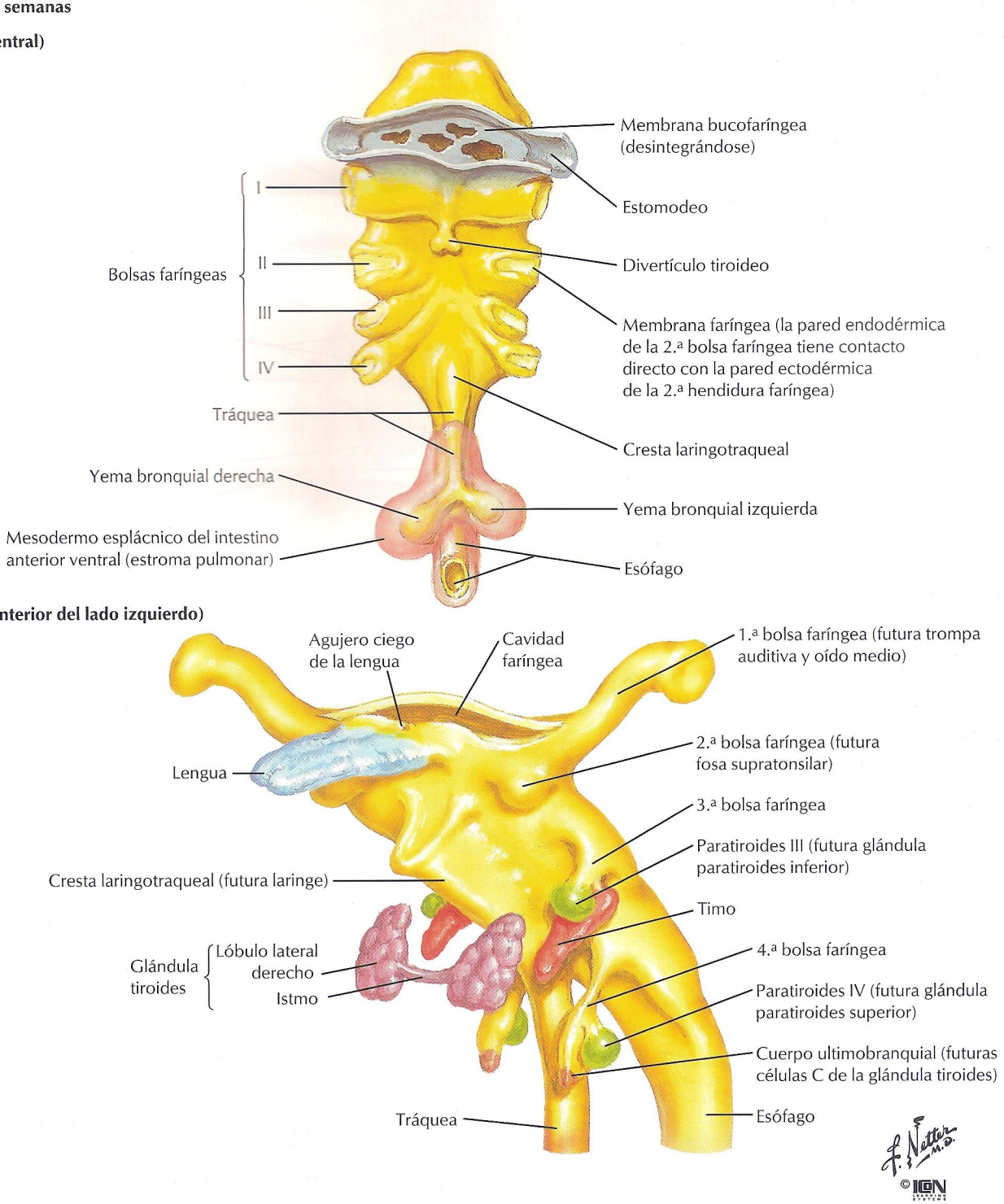

FIGURA 9.4 DESTINO DE LAS BOLSAS FARÍNGEAS

La 1.ª bolsa forma la trompa auditiva, la cavidad del oído medio y las celdas mastoideas. La 2.ª bolsa forma las criptas epiteliales de la tonsila palatina. Las células epiteliales del resto de las bolsas migran para formar el timo (3.ª bolsa), glándulas paratiroides (3.ª y 4.ª bolsas) y las células parafoliculares (células C) de la glándula tiroides (4.ª bolsa). Las glándulas paratiroides de la 3.ª bolsa se convierten en las glándulas paratiroides inferiores al descender junto con el timo a una localización inferior a la de las glándulas paratiroides superiores de la 4.ª bolsa. La glándula tiroides tiene su propio divertículo en la base de la lengua. Desciende en forma de conducto tirogloso hasta su posición, anterior a la tráquea.

Sección sagital a las 5-6 semanas

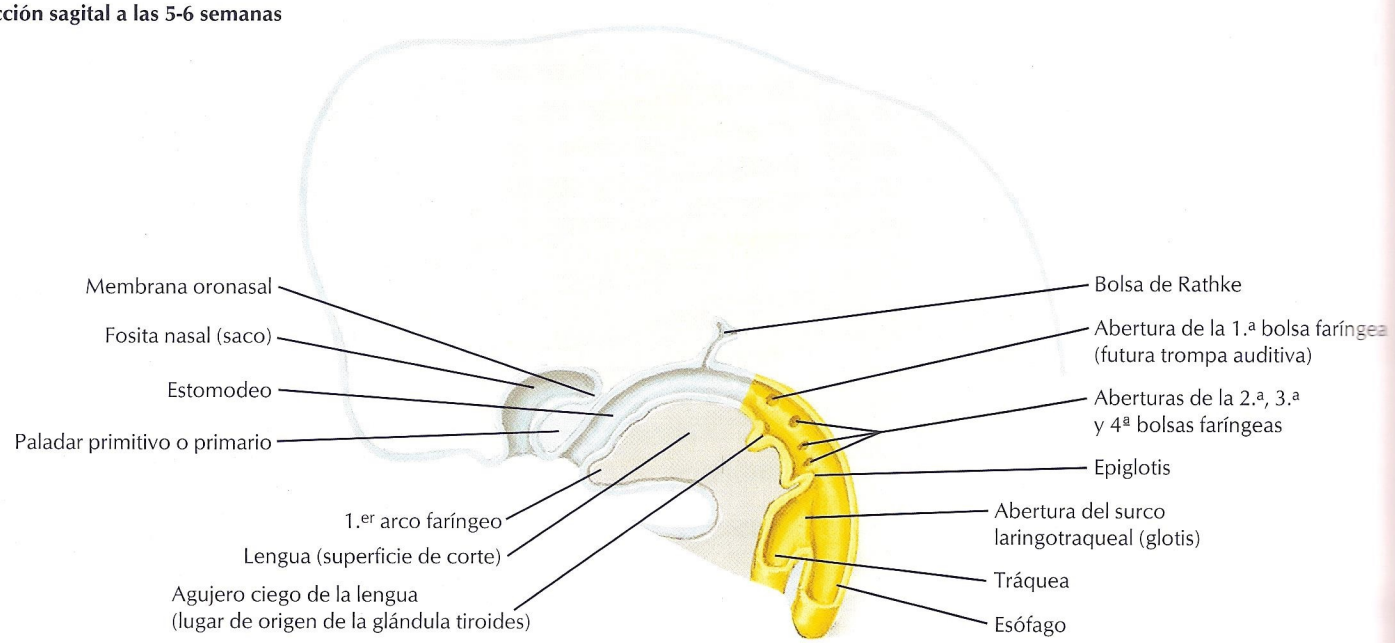

Sección sagital a las 8-10 semanas

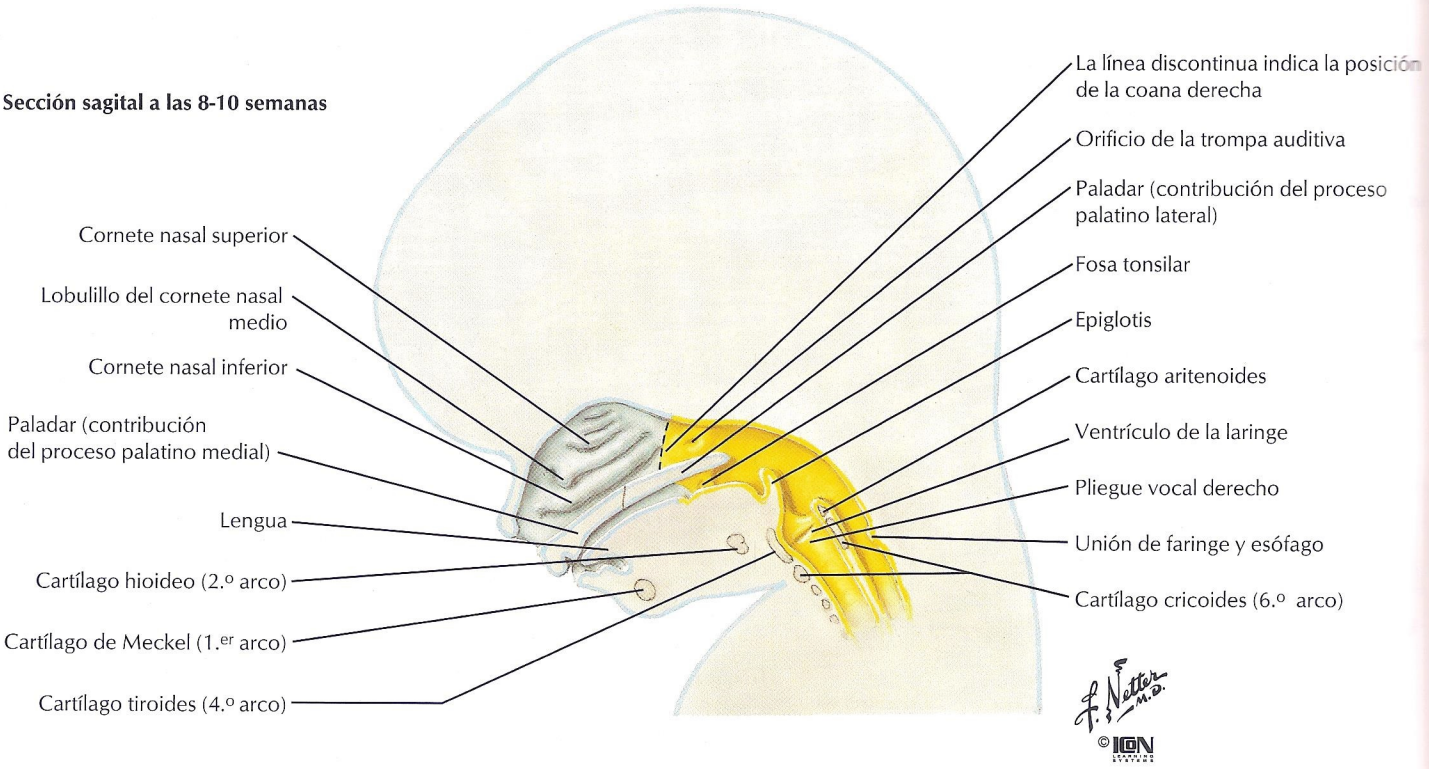

FIGURA 9.5 VISIÓN SAGITAL MEDIA DE LA FARINGE

Sólo la 1.ª y 2.ª bolsas faríngeas tienen derivados visibles en la faringe después de la 10.ª semana. En la ilustración inferior (8.ª-10.ª semanas) se muestra en amarillo la extensión superior del intestino anterior donde se une con el ectodermo de las cavidades nasal y oral en la localización de la antigua membrana bucofaríngea. El orificio de la **trompa auditiva** (1.ª bolsa) es claramente visible por encima del paladar blando en la **nasofaringe.** Inferior al paladar blando se halla la **orofaringe** con las **tonsilas palatinas** y sus criptas epiteliales derivadas de la segunda bolsa faríngea. La laringofaringe rodea la epiglotis y la entrada a la laringe. Las células epiteliales de la 3.ª y 4.ª bolsas migran para formar glándulas; las paredes laterales de la faringe, posteriores e inferiores a las tonsilas palatinas, son lisas.

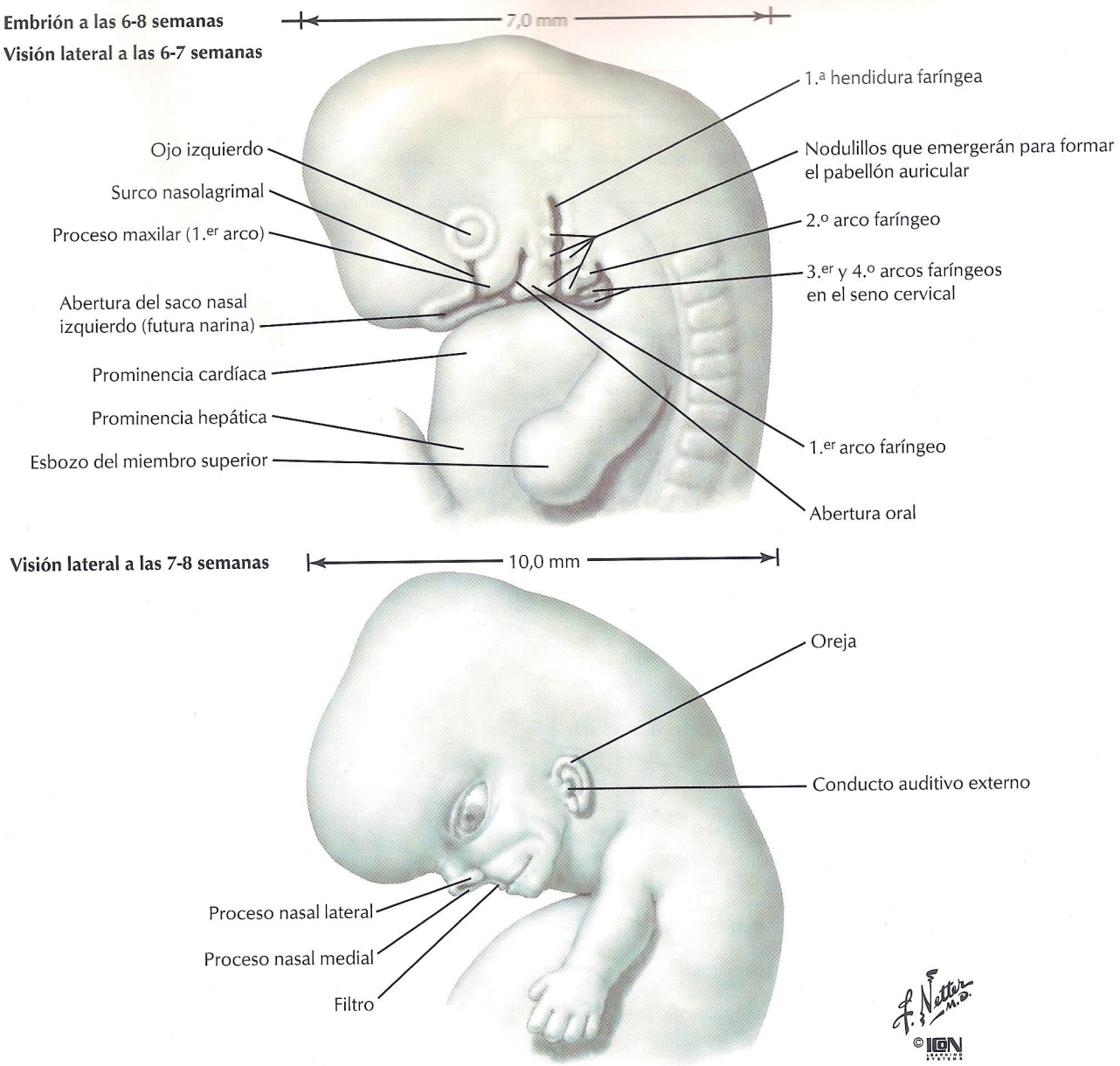

DERIVADOS DE LAS BOLSAS Y HENDIDURAS FARÍNGEAS

N.º	De las bolsas	De las hendiduras
1	Trompa auditiva, cavidad del oído medio, celdas mastoideas	Conducto auditivo externo
2	Criptas de tonsilas palatinas	Seno cervical (desaparece)
3	Paratiroides inferiores, timo	Seno cervical (desaparece)
4	Paratiroides superiores, células parafoliculares (células C) del tiroides	Seno cervical (desaparece)

FIGURA 9.6 DESTINO DE LAS HENDIDURAS FARÍNGEAS

El ectodermo que recubre los arcos 2.º al 6.º no crece demasiado y contribuye escasamente a la piel en el adulto. Las hendiduras faríngeas 2.ª, 3.ª y 4.ª convergen para formar un **seno cervical** que se hunde bajo la superficie y desaparece. El conducto auditivo externo, resto de la primera hendidura faríngea, es la única invaginación en la cara lateral de la cabeza del adulto y el único derivado de las hendiduras faríngeas.

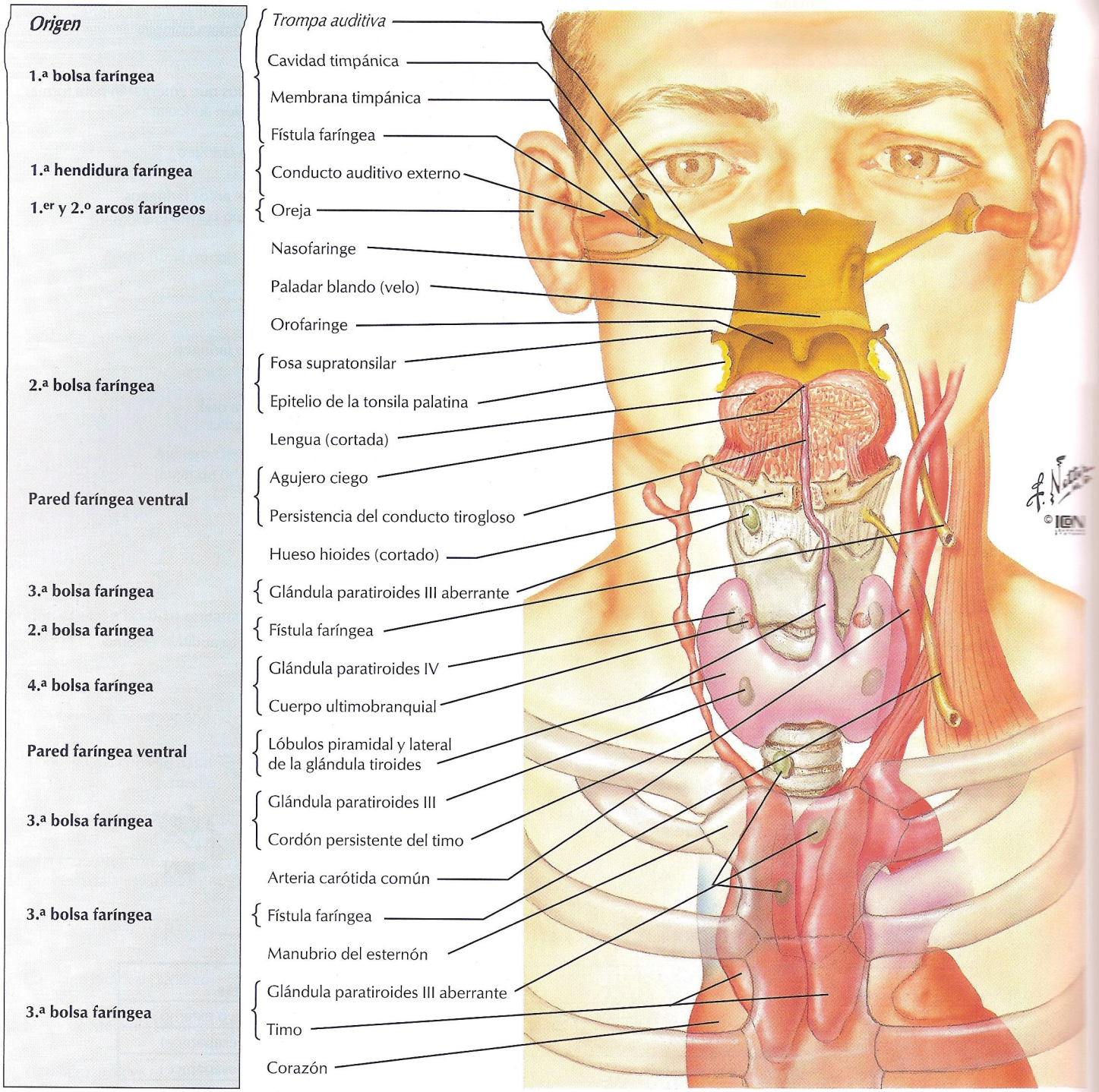

FIGURA 9.7 ANOMALÍAS DE HENDIDURAS Y BOLSAS FARÍNGEAS

La mayoría de las alteraciones del aparato faríngeo son fístulas, senos, quistes o glándulas o tejido glandular ectópico. Existe una delgada membrana de ectodermo y endodermo entre cada arco faríngeo donde las hendiduras faríngeas limitan con las bolsas faríngeas. Si se rompen, existe una comunicación entre la superficie y la luz de la faringe. Puede persistir como fístula, seno o quiste, según el grado de continuidad. Las glándulas paratiroides y el timo pueden no descender, o este último puede dejar un rastro de tejido tímico desde el cuello hasta el mediastino. La glándula tiroides también puede dejar tejido a lo largo de su descenso o puede ser completamente ectópica, en la lengua, mediastino o en cualquier localización intermedia. El conducto tirogloso puede persistir a modo de quistes.

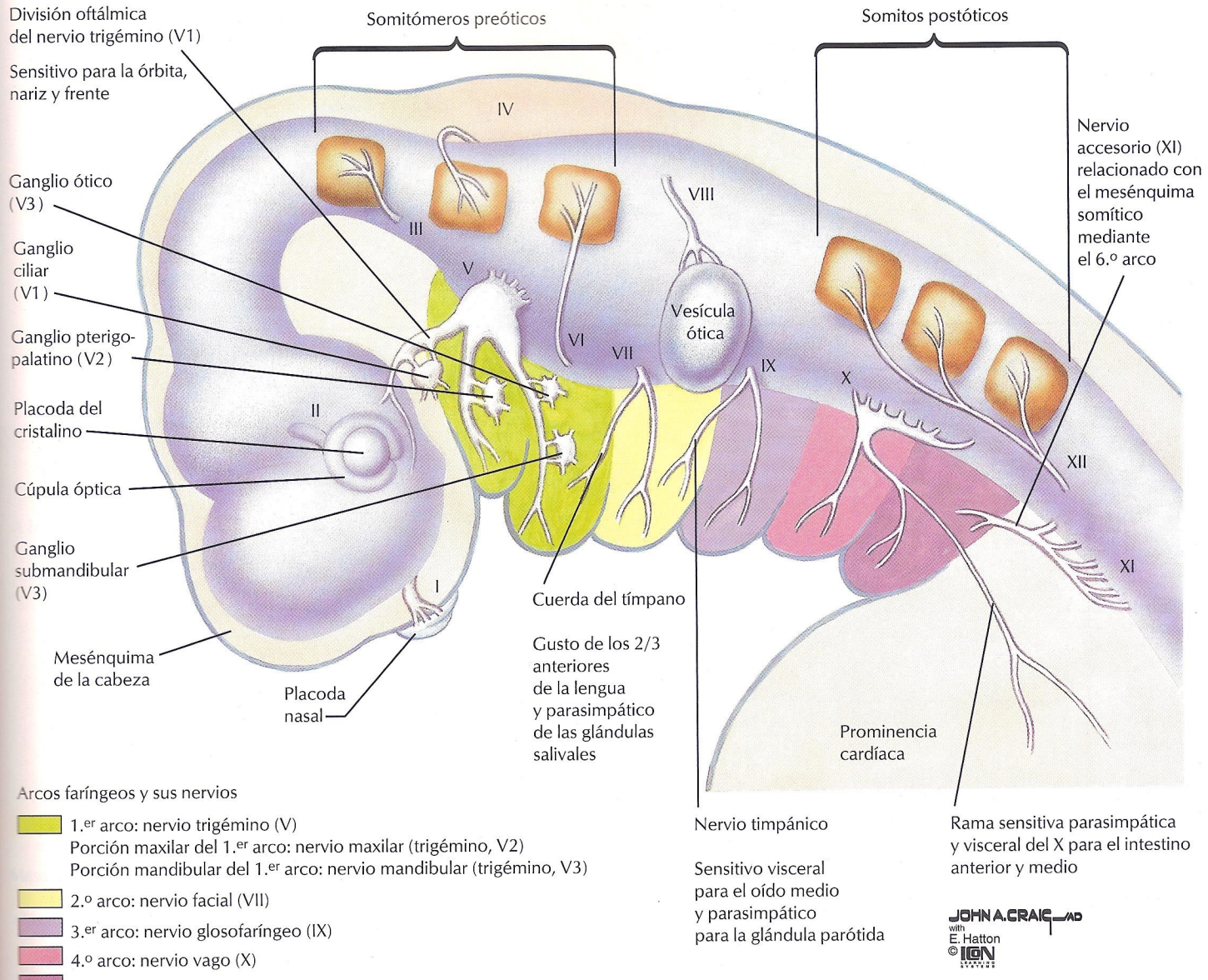

FIGURA 9.8 NERVIOS DE LOS ARCOS FARÍNGEOS

Los nervios de los arcos faríngeos de la cabeza y el cuello son nervios mixtos, motores y sensitivos. Son los equivalentes segmentarios y territoriales de la inervación de los nervios espinales del resto del cuerpo. Los otros nervios craneales son nervios somatomotores o sensitivos especiales para estructuras o funciones específicas. El nervio craneal para un arco típico contiene neuronas motoras para los músculos esqueléticos derivados de los arcos (denominadas *neuronas branquiomotoras*), neuronas sensitivas generales del recubrimiento ectodérmico externo del arco y neuronas sensitivas viscerales del recubrimiento interno endodérmico del intestino anterior.

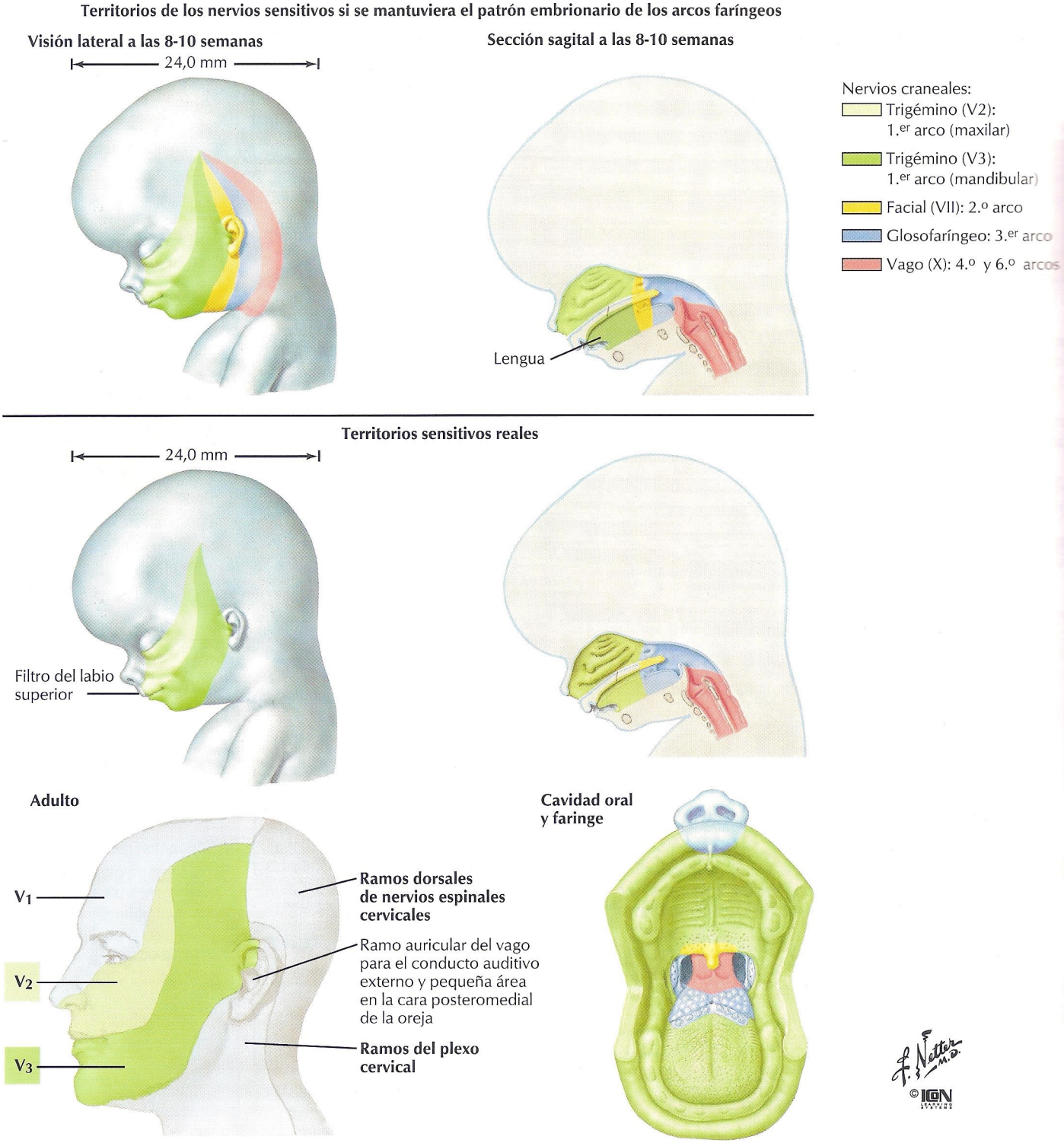

FIGURA 9.9 TERRITORIOS DE INERVACIÓN SENSITIVA

El patrón adulto segmentario de la distribución de los nervios craneales difiere del patrón embrionario por dos razones:

1. El recubrimiento ectodérmico de la superficie de los arcos 2.º al 6.º no crece. Se introduce en el seno cervical y desaparece. El resultado es que el territorio de los nervios espinales cervicales se encuentra inmediatamente inferior al territorio del nervio trigémino del 1.er arco faríngeo.
2. La mayor parte del recubrimiento interno del 2.º arco desaparece, con la posible excepción de una pequeña zona del paladar blando. El dorso de la lengua por detrás del territorio del 1.er arco debería estar inervado por el nervio facial, pero la inervación es proporcionada por el nervio glosofaríngeo del 3.er arco.

Orígenes e inervaciones de los arcos faríngeos y de los músculos de los miotomos de los somitos

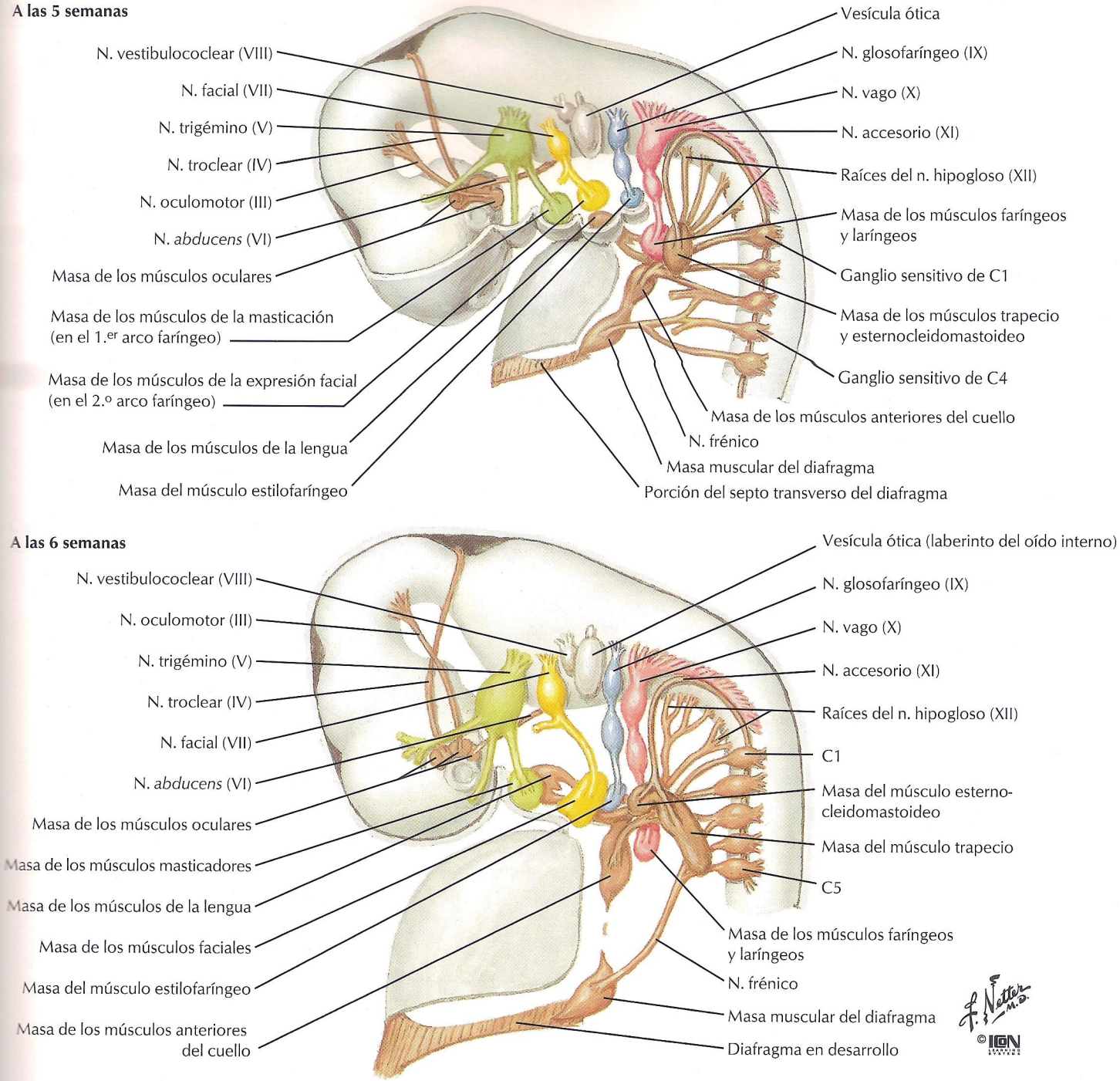

FIGURA 9.10 DESARROLLO INICIAL DE LOS MÚSCULOS DE LOS ARCOS FARÍNGEOS

El mesénquima de la cresta neural en los arcos faríngeos da lugar al componente de tejido conectivo de los músculos (tendones, epimisio, perimisio y endomisio). Las células de los miotomos de los somitos migran hacia los arcos para diferenciarse en células musculares. El patrón es el mismo que en el desarrollo de los esbozos de los miembros. Las células musculares tienen origen somítico, y el tejido conectivo proviene del mesénquima local (somatopleura en los miembros y cresta neural en los arcos faríngeos). El 1.er arco da lugar a los músculos de la masticación, el 2.º arco a los músculos de la expresión facial, el 3.º al músculo estilofaríngeo y el 4.º a los músculos laríngeos y constrictores de la faringe.

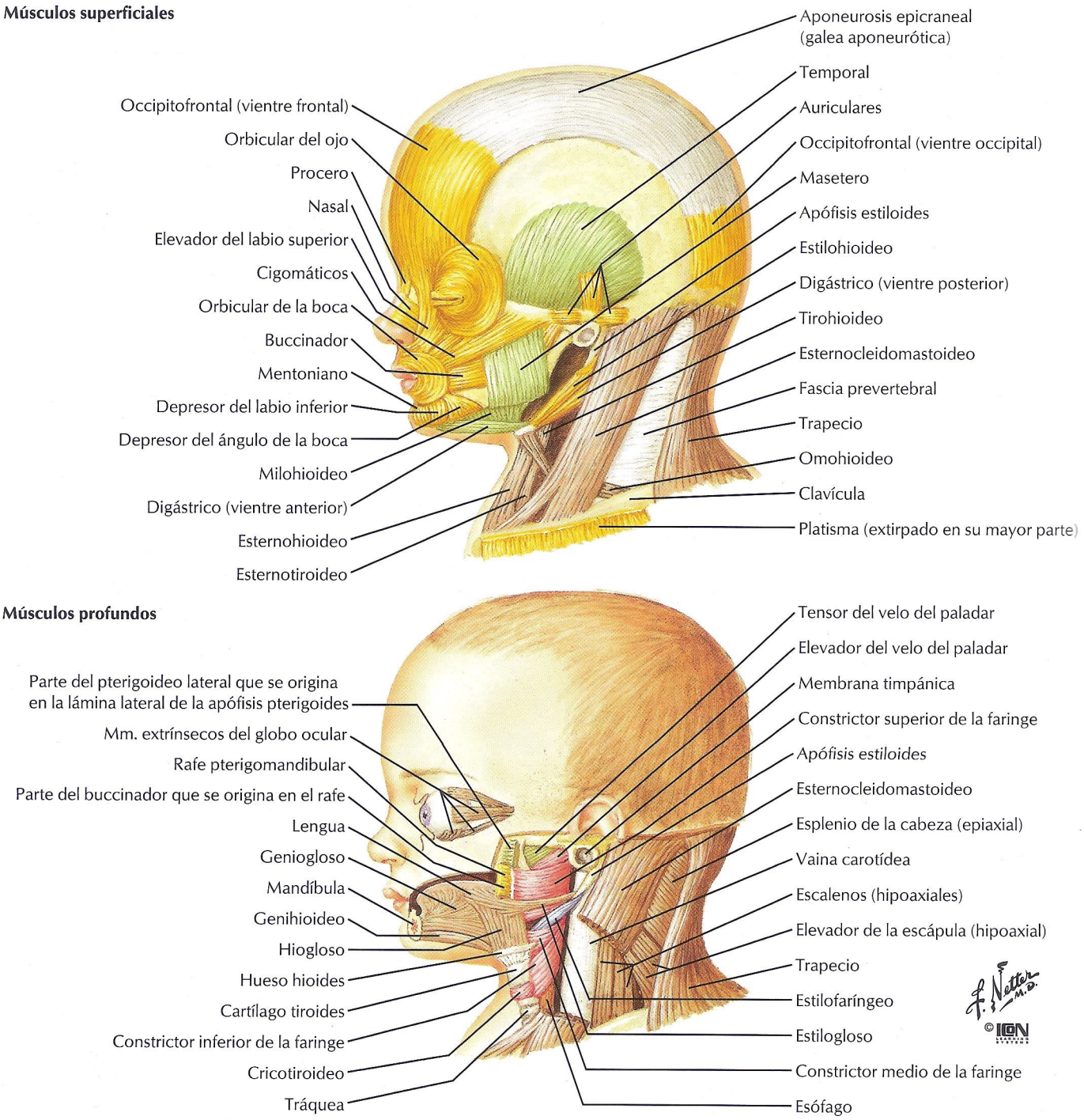

FIGURA 9.11 DESARROLLO TARDÍO DE LOS MÚSCULOS DE LOS ARCOS FARÍNGEOS

Los músculos extrínsecos del globo ocular se originan de somitómeros preóticos y están inervados por los nervios craneales III (oculomotor), IV (troclear) y VI *(abducens)*. Los músculos de la lengua se desarrollan a partir de somitos postóticos inervados por el nervio hipogloso (XII). Los músculos somíticos inervados por nervios espinales cervicales son los músculos «acintados» infrahioideos del cuello y el diafragma. Los músculos trapecio y esternocleidomastoideo se originan de una migración temprana de células somíticas próximas al 6.° arco faríngeo. Están inervados por el nervio accesorio, un nervio «craneal» (XI) que surge de la médula espinal cervical. Lo que antes se conocía como «raíz espinal del nervio accesorio» es actualmente el nervio accesorio propiamente dicho, y la antigua «raíz craneal del XI» forma parte del nervio vago.

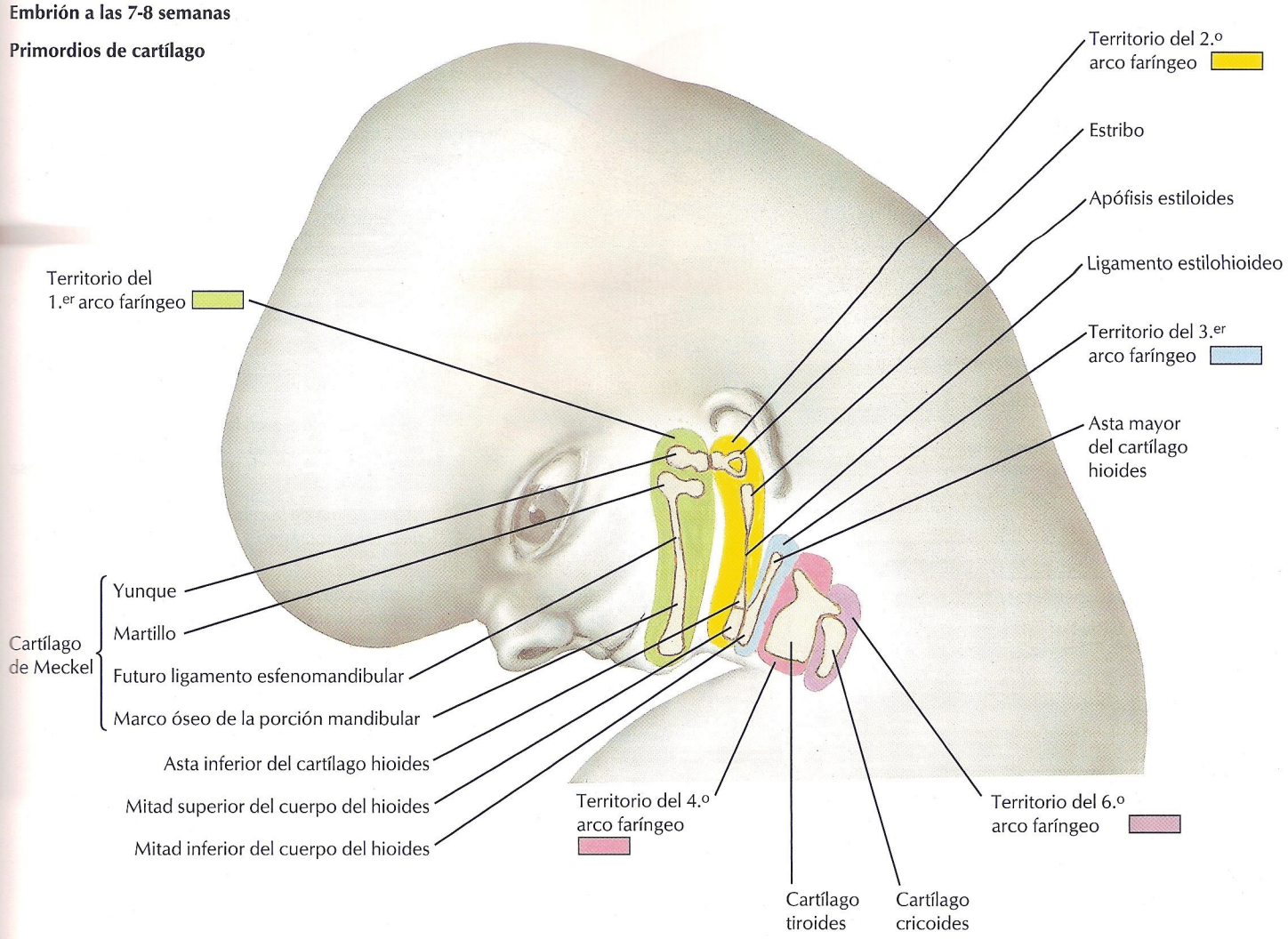

HUESOS Y CARTÍLAGOS DE LOS ARCOS FARÍNGEOS

Número de arco	Derivados de los cartílagos de los arcos
1	Martillo, yunque, ligamento esfenomandibular
2	Estribo, apófisis estiloides, ligamento estilohioideo, mitad superior del hioides
3	Mitad inferior y astas mayores del hioides
4	Cartílagos tiroides y epiglótico de la laringe
6	Cartílagos cricoides, aritenoides y corniculados de la laringe

F. Netter M.D.
©IGN

FIGURA 9.12 CARTÍLAGOS DE LOS ARCOS FARÍNGEOS

La mandíbula se desarrolla primariamente a partir de la osificación intramembranosa del mesénquima del 1.er arco faríngeo que se condensa alrededor del cartílago de Meckel. Los cartílagos secundarios aparecen en el mesénquima del 1.er arco para formar el hueso endocondral del cóndilo de la mandíbula, la sínfisis y la apófisis coronoides.

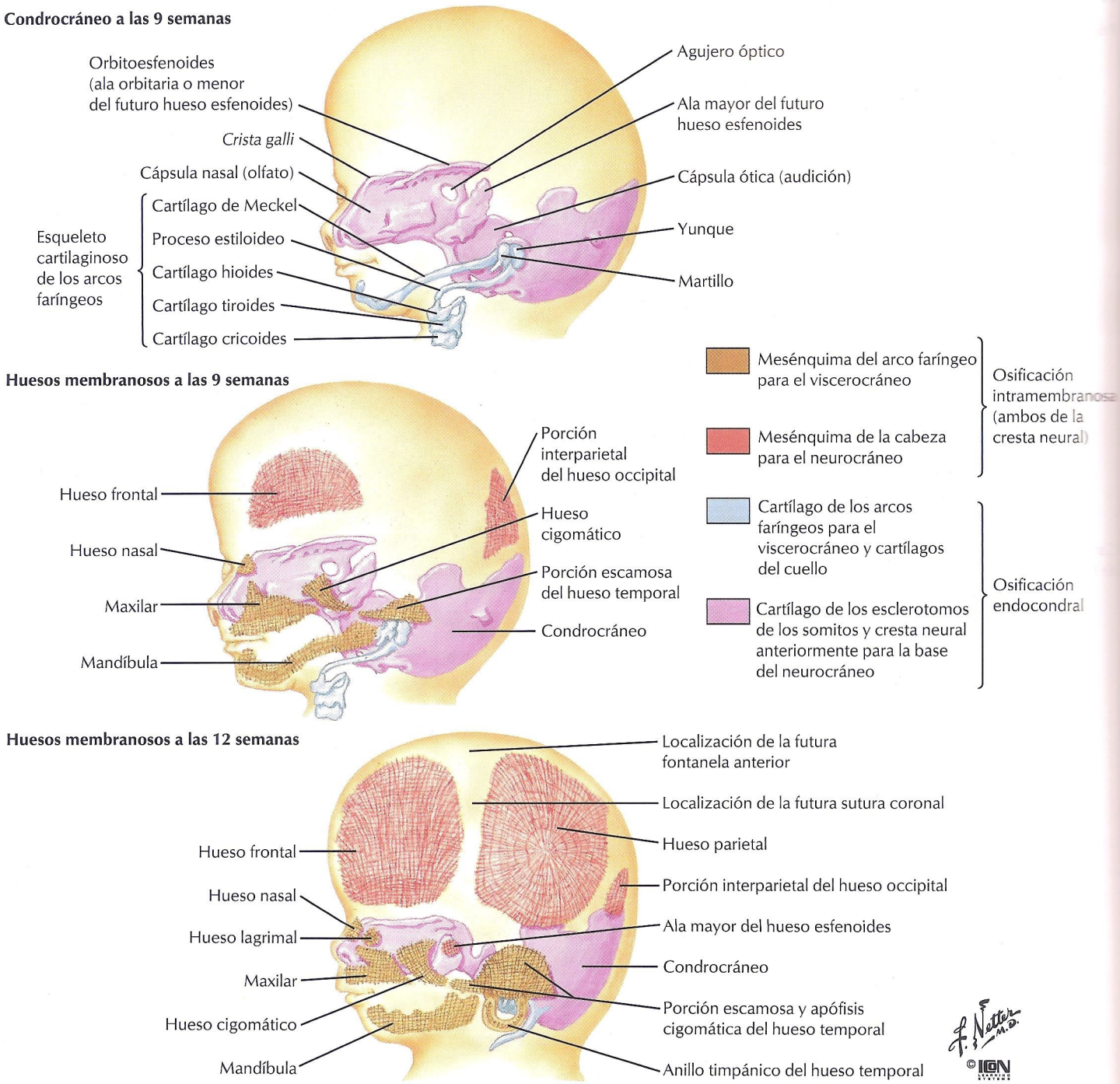

FIGURA 9.13 OSIFICACIÓN DEL CRÁNEO

El cráneo se desarrolla al mismo tiempo mediante osificación intramembranosa y endocondral, y la fuente de mesénquima o cartílago depende de si un hueso está en el territorio de los arcos faríngeos, por encima o por detrás de ellos. La mayoría de los huesos del viscerocráneo se desarrollan en el mesénquima de los arcos faríngeos. El hueso hioides, la apófisis estiloides del hueso temporal y los huesecillos del oído son huesos endocondrales que

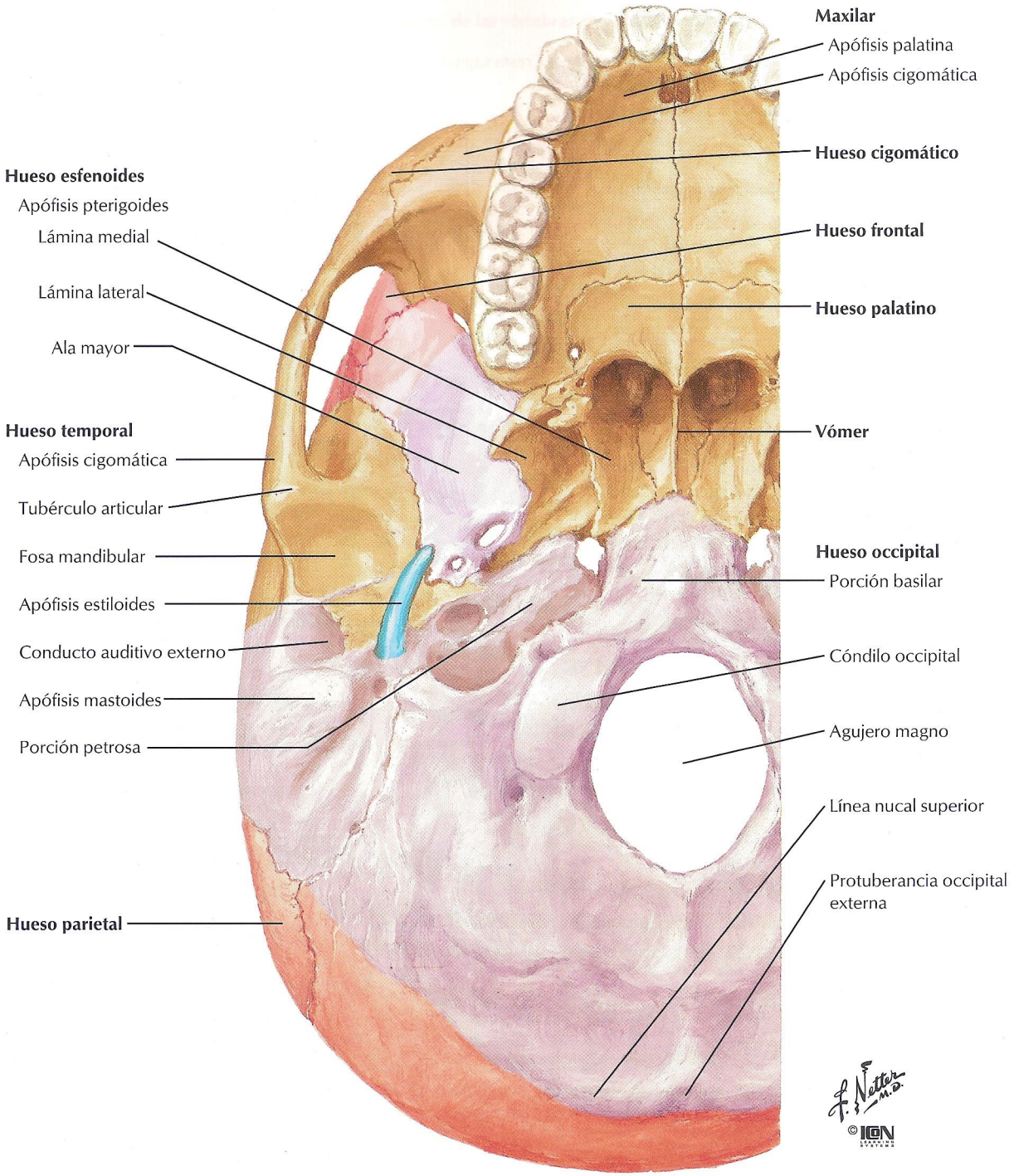

se desarrollan a partir de los cartílagos de los arcos faríngeos. La mayor parte del neurocráneo se desarrolla mediante la osificación intramembranosa del mesénquima de la cabeza procedente de la cresta neural. La base del cráneo entre el viscerocráneo y el neurocráneo es hueso endocondral del esclerotomo de los somitos. Algunos huesos, como el temporal y el esfenoides, se desarrollan mediante ambos tipos de osificación.

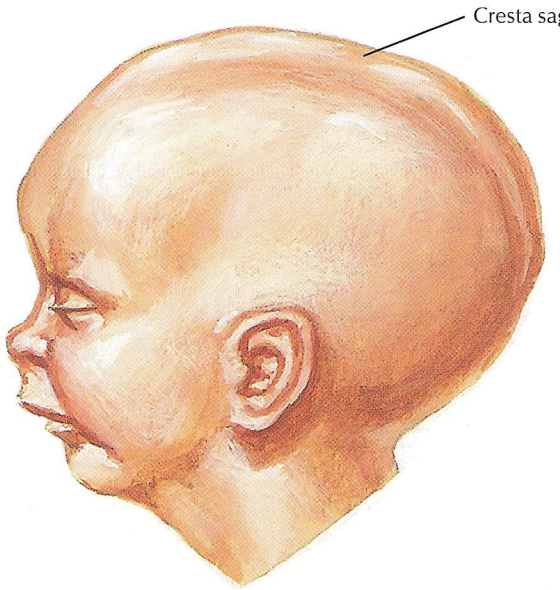

Escafocefalia debida
a craneosinostosis sagital

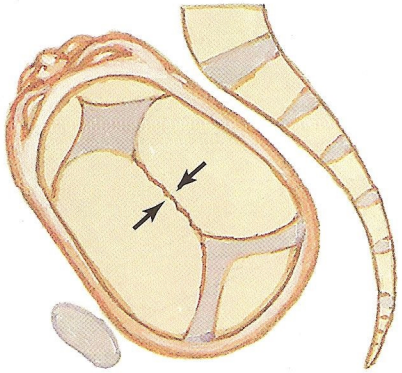

Limitación del crecimiento
de la sutura sagital

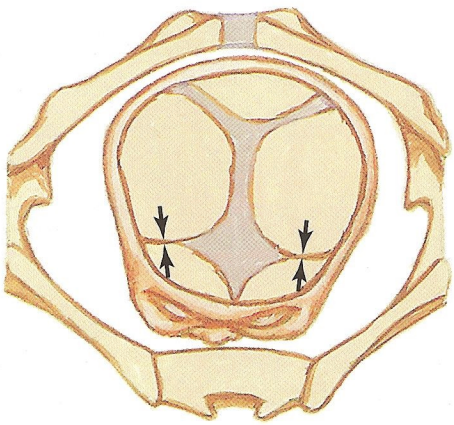

Limitación del crecimiento de las suturas coronales



Braquicefalia debida
a craneosinostosis coronal

JOHN A. CRAIG
© ICON

FIGURA 9.14 CIERRE PREMATURO DE SUTURAS

El crecimiento del neurocráneo se produce por depósito de hueso en las suturas. Si el proceso se interrumpe en una sutura, se limita el crecimiento en la dirección del depósito y se compensa depositando hueso más rápidamente en otras suturas. El cierre prematuro de la sutura sagital evita el crecimiento lateral y produce un neurocráneo largo y estrecho. El viscerocráneo raramente se ve afectado. La compensación de crecimiento en el cierre precoz de las suturas coronales o lambdoideas produce un neurocráneo corto y ancho. El cierre prematuro puede deberse a una dificultad al nacimiento (como se muestra en las ilustraciones) o a factores genéticos, y puede afectar a un solo lado del cráneo. La fusión normal se inicia a los 20 años en la parte más alta del cráneo y progresa a lo largo de la vida hacia la región auricular.

Destino de los componentes del cuerpo, proceso costal y arco neural de las vértebras cervicales y torácicas, con localizaciones y tiempo de aparición de los centros de osificación

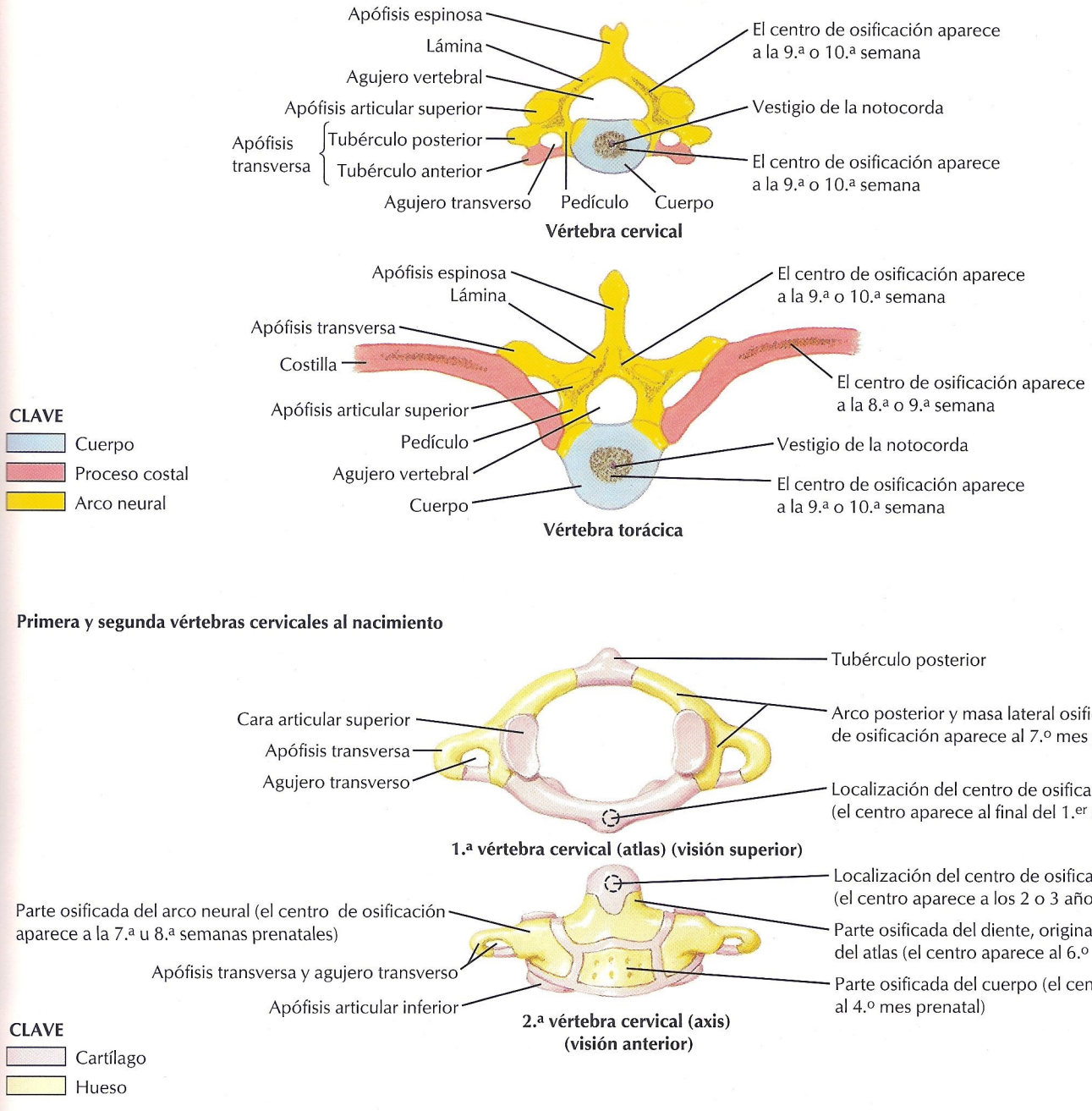

Primera y segunda vértebras cervicales al nacimiento

FIGURA 9.15 OSIFICACIÓN CERVICAL

Las vértebras cervicales se desarrollan a partir de la osificación endocondral del mesodermo del esclerotomo de somitos que se condensa alrededor del tubo neural. El tubérculo anterior de la apófisis transversa es homólogo al centro de osificación de la costilla en relación con una vértebra torácica. El cuerpo del atlas (C1) se fusiona con el axis (C2) para formar la apófisis odontoides o diente. La mayoría de las anomalías de osificación cervical proceden de la fusión de vértebras adyacentes. Pueden afectar a la mayor parte de la columna cervical (síndrome de Klippel-Feil), de C2 a C3, del atlas al hueso occipital, o del diente al atlas (hueso odontoideo). Puede producirse inestabilidad de la articulación intervertebral entre atlas y axis, estrechando el conducto vertebral en la flexión y extensión con posible lesión de la médula espinal.

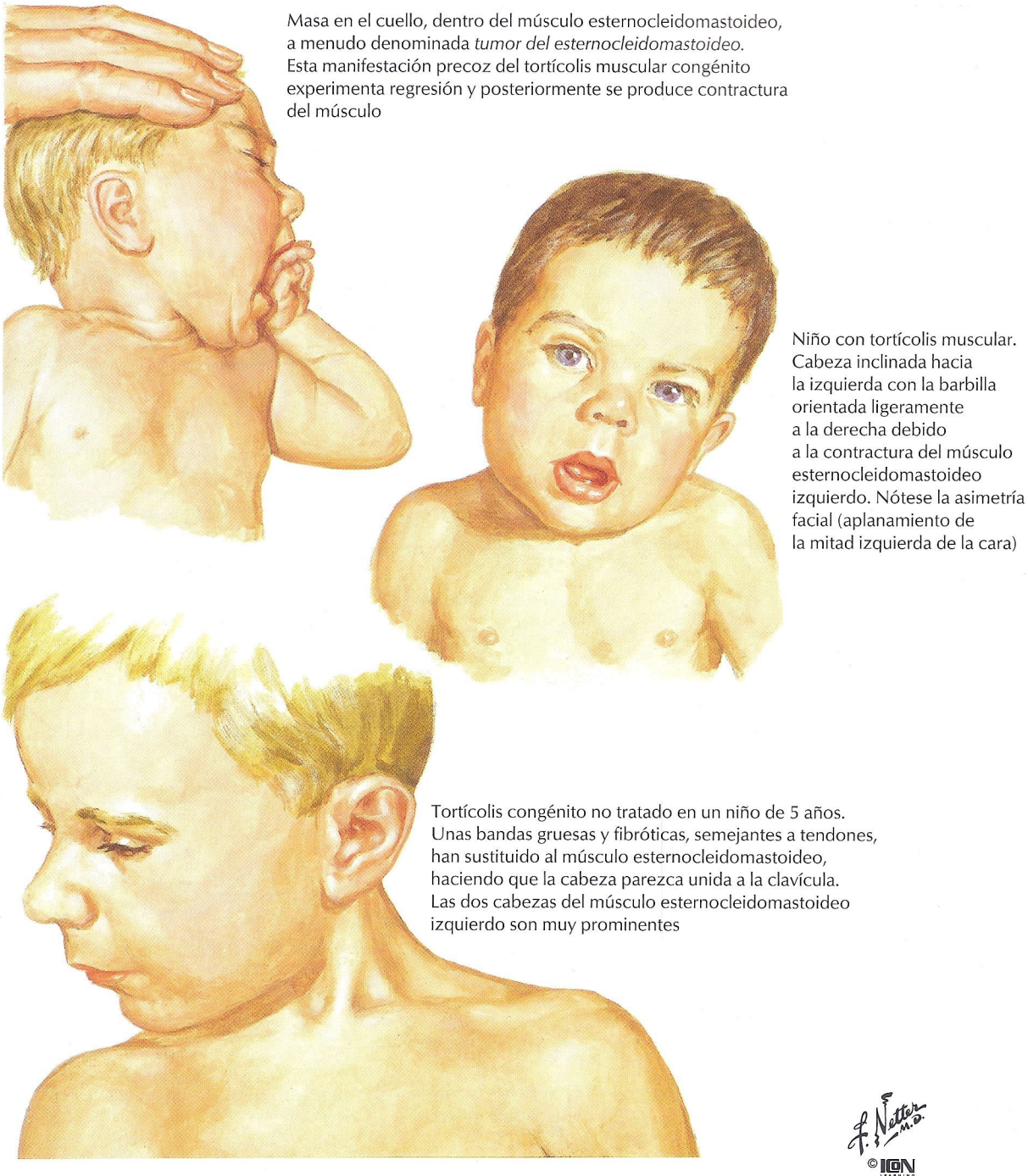

Masa en el cuello, dentro del músculo esternocleidomastoideo, a menudo denominada *tumor del esternocleidomastoideo.* Esta manifestación precoz del tortícolis muscular congénito experimenta regresión y posteriormente se produce contractura del músculo

Niño con tortícolis muscular. Cabeza inclinada hacia la izquierda con la barbilla orientada ligeramente a la derecha debido a la contractura del músculo esternocleidomastoideo izquierdo. Nótese la asimetría facial (aplanamiento de la mitad izquierda de la cara)

Tortícolis congénito no tratado en un niño de 5 años. Unas bandas gruesas y fibróticas, semejantes a tendones, han sustituido al músculo esternocleidomastoideo, haciendo que la cabeza parezca unida a la clavícula. Las dos cabezas del músculo esternocleidomastoideo izquierdo son muy prominentes

F. Netter M.D. ©IGN

FIGURA 9.16 TORTÍCOLIS

Tortícolis significa literalmente «giro del cuello» y puede estar causado por dislocación parcial (subluxación) y fijación del atlas y axis o, con mayor frecuencia, por la lesión o disfunción de uno de los músculos esternocleidomastoideos. El resultado es un acortamiento o contractura de un músculo esternocleidomastoideo, de manera que la cabeza y el cuello quedan en una postura que es la suma de todas las acciones del músculo del lado afectado:

- Flexión del cuello en las articulaciones intervertebrales cervicales más bajas.
- Extensión de la articulación atlantooccipital.
- Inclinación lateral del cuello en las articulaciones intervertebrales cervicales.
- Rotación de la cabeza y cuello (en todas las articulaciones intervertebrales cervicales) al lado contralateral del músculo contracturado.

El plexo cervical y el nervio hipogloso en un embrión de 5 a 6 semanas

Inervación de las masas musculares de la lengua, cuello y diafragma (visión lateral)

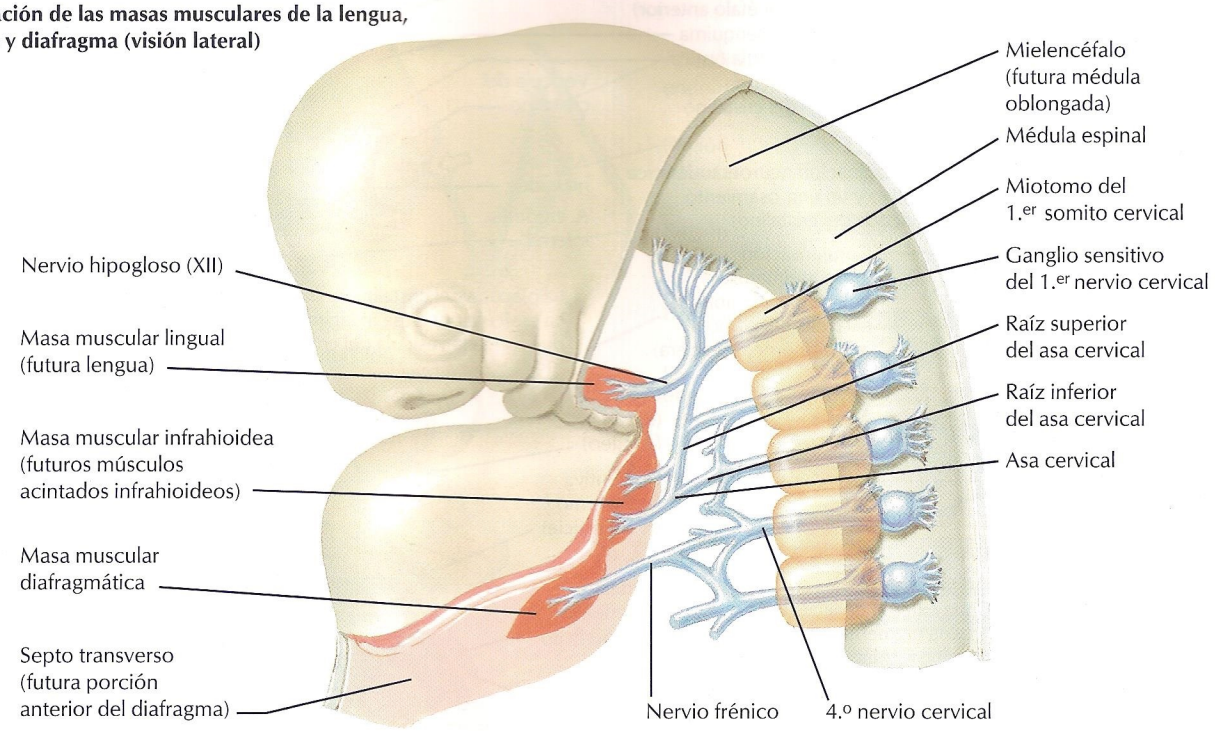

Plexo cervical: esquema

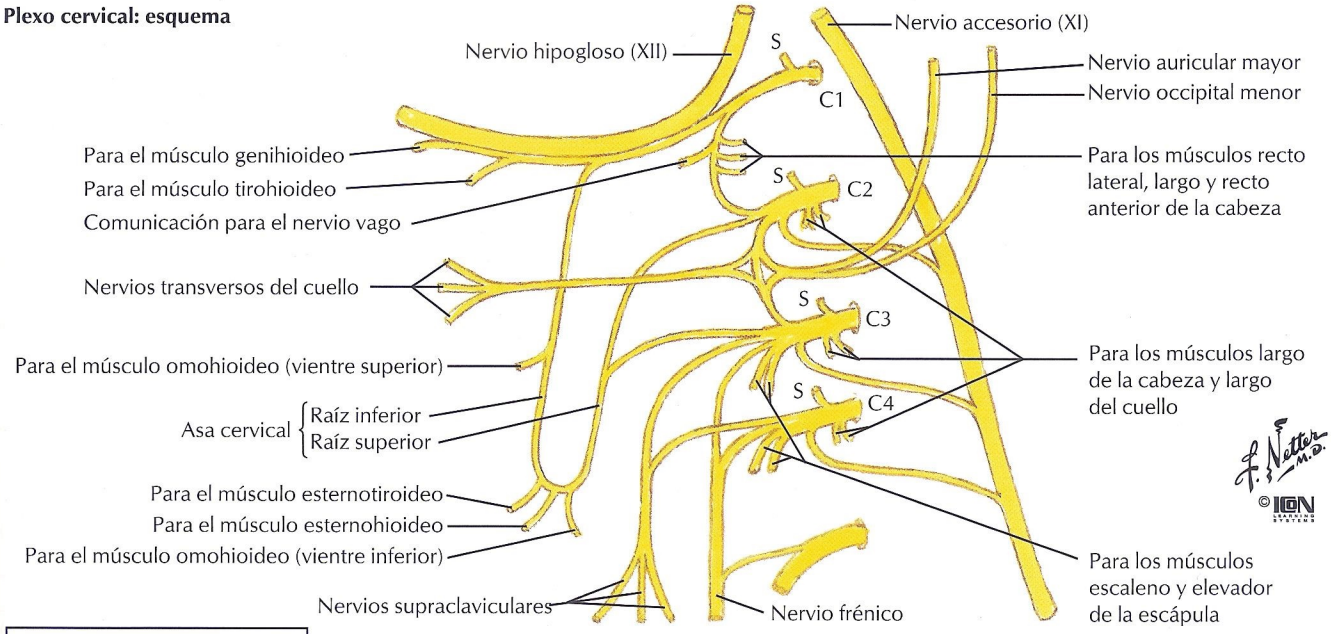

Nota:
S = ramo gris desde el ganglio simpático cervical superior

FIGURA 9.17 PLEXO CERVICAL

El plexo cervical de los nervios espinales cervicales inerva los músculos infrahioideos, el diafragma y otros músculos del cuello. Está estrechamente relacionado con el XII nervio craneal, el nervio hipogloso. Ambos inervan músculos derivados de somitos sucesivos que continúan del cuello a la cabeza. Esto explica por qué algunas fibras de C1 terminan en la vaina del nervio hipogloso. Los principales componentes motores del plexo cervical son el **asa cervical,** el **nervio frénico** y ramos directos para los músculos escalenos, elevador de la escápula y largos del cuello y de la cabeza. Los nervios auricular mayor, occipital menor, transverso del cuello y supraescapulares son ramos cutáneos.

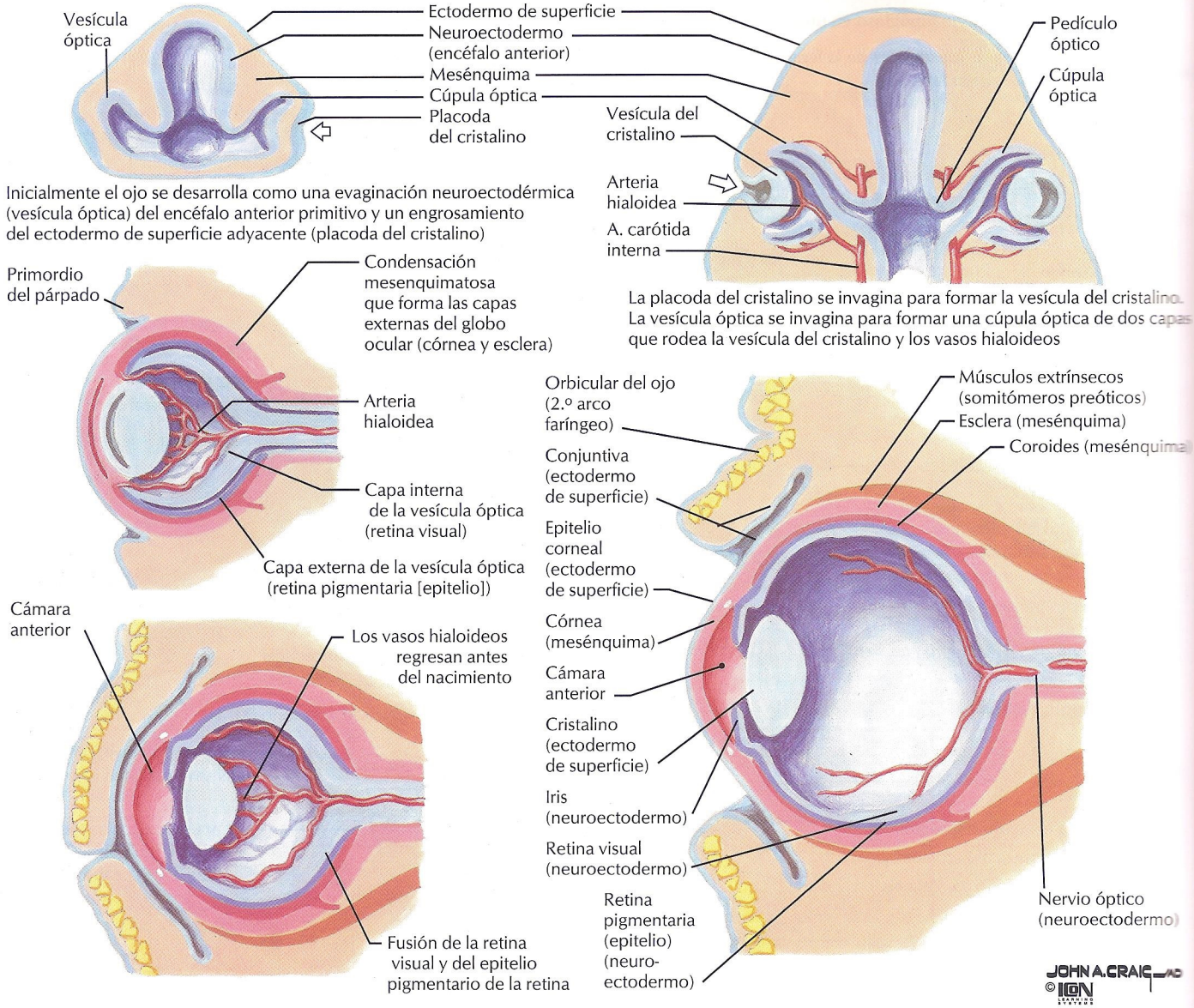

PRIMORDIOS Y DERIVADOS

Primordio	Derivados	Nervio relacionado
Cúpula óptica	Retina, nervio óptico, epitelio ciliar y del iris, músculos constrictor y dilatador de la pupila	Nervio óptico (II)
Mesénquima de la cabeza	Córnea, esclera, meninges, coroides, músculo ciliar y tejido conectivo, tejido conectivo del iris	Nervio oftálmico (V1)
Somitos	Músculos extrínsecos del globo ocular	III, IV y VI
Ectodermo de superficie	Epidermis del párpado, conjuntiva, glándula lagrimal	Nervio oftálmico (V1)
2.º arco faríngeo	Músculo orbicular del ojo	Nervio facial (VII)
Placoda del cristalino	Cristalino	

FIGURA 9.18 ÓRBITA

La retina y el nervio óptico se desarrollan como una extensión de doble capa del tubo neural que rodea la vesícula del cristalino originado en el ectodermo de superficie. La cúpula óptica tiene una hendidura ventral para los vasos sanguíneos. El iris se encuentra allí donde las dos capas se reflejan; el iris y el cuerpo ciliar están formados en parte por epitelio de la cúpula óptica. Las dos capas de la cúpula óptica nunca se unen firmemente. Ésta es la base embrionaria del desprendimiento de retina y de la ceguera resultante. Los elementos de tejido conectivo del ojo (esclera, córnea y capa vascular de la coroides) se desarrollan a partir de una condensación del mesénquima de la cabeza alrededor de la cúpula óptica. Los músculos extrínsecos del globo ocular derivan de somitómeros. La epidermis de los párpados se desarrolla del ectodermo de superficie y presenta continuidad con la conjuntiva y el epitelio corneal.

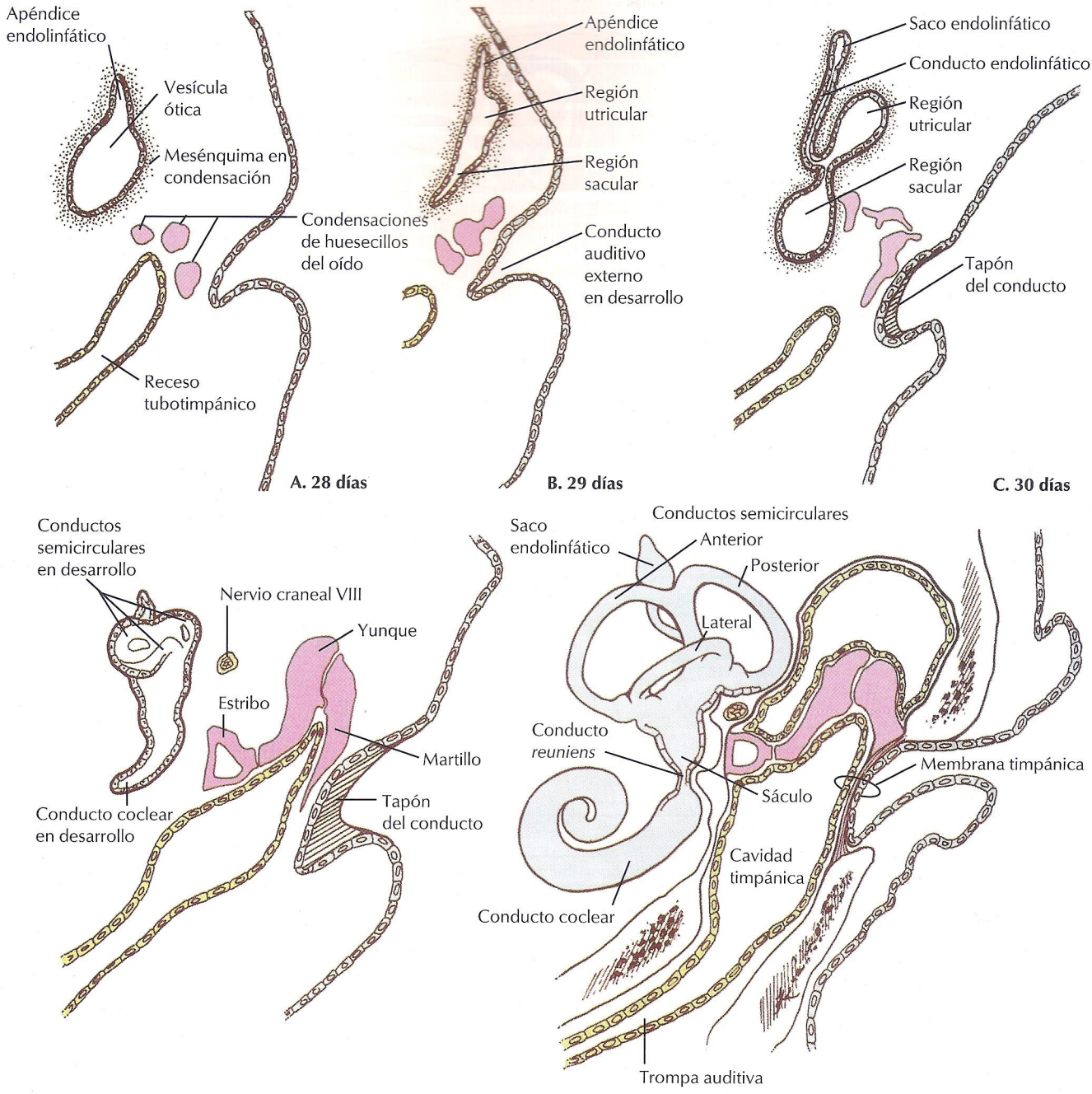

De Larsen WJ. *Human Embryology.* 3.ª ed. Nueva York: Churchill Livingstone, 2001.

FIGURA 9.19 DESARROLLO DEL OÍDO

El oído se divide en externo, medio e interno, partes que se diferencian por su estructura y orígenes embrionarios. El oído externo consta de un pabellón auditivo y un conducto auditivo externo que se extiende hasta la membrana timpánica (tímpano). La cavidad del oído medio, una extensión de la nasofaringe que contiene los tres huesecillos del oído, es profunda a la membrana timpánica. El conducto auditivo externo y el oído medio se desarrollan a partir de la primera hendidura y bolsa faríngeas respectivamente. La placoda ótica da origen al oído interno, que consta de los órganos de la audición y del equilibrio: la cóclea y los conductos semicirculares (aparato vestibular). Se encuentran dentro de la porción petrosa del hueso temporal.

Laberintos óseo y membranoso: esquema

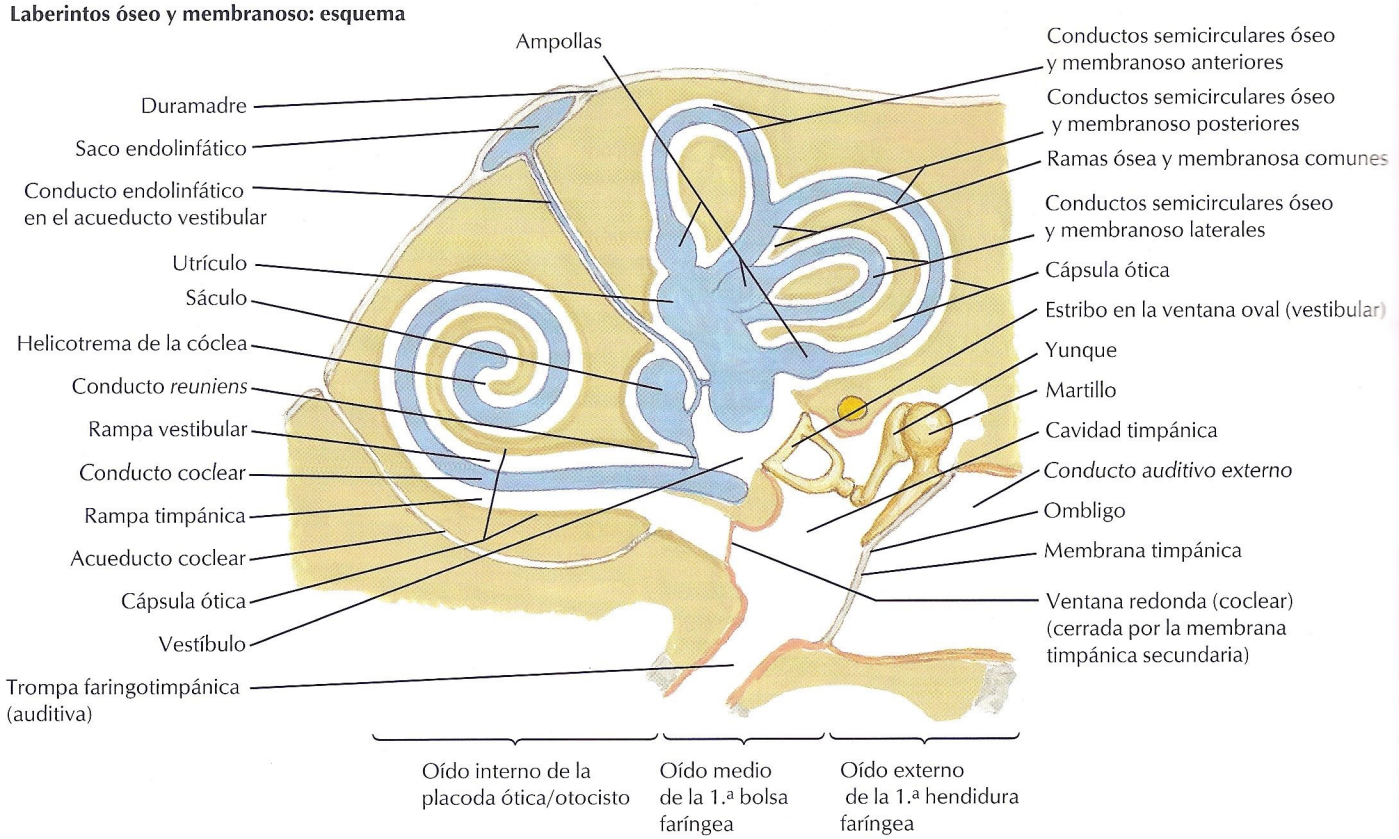

Sección a través de una espiral de la cóclea

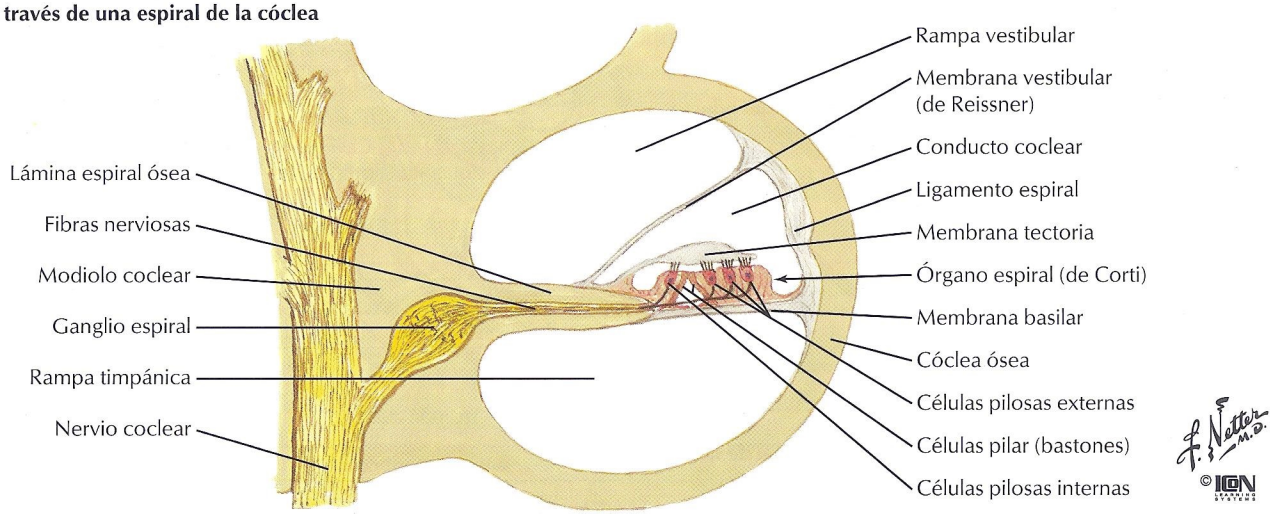

FIGURA 9.20 ORGANIZACIÓN DEL OÍDO EN EL ADULTO

El oído interno es un **laberinto membranoso** de sacos (utrículo y sáculo) y conductos (cóclea y conductos semicirculares) alojados en un **laberinto óseo,** que es el espacio en la porción petrosa del hueso temporal que contiene los conductos óseos coclear y semicirculares y el vestíbulo. El laberinto membranoso contiene un líquido denominado ***endolinfa*** y está rodeado por la **perilinfa** en la **rampa vestibular** y la **rampa timpánica,** a cada lado del conducto coclear en el conducto óseo coclear.

Primordios del oído externo, medio e interno

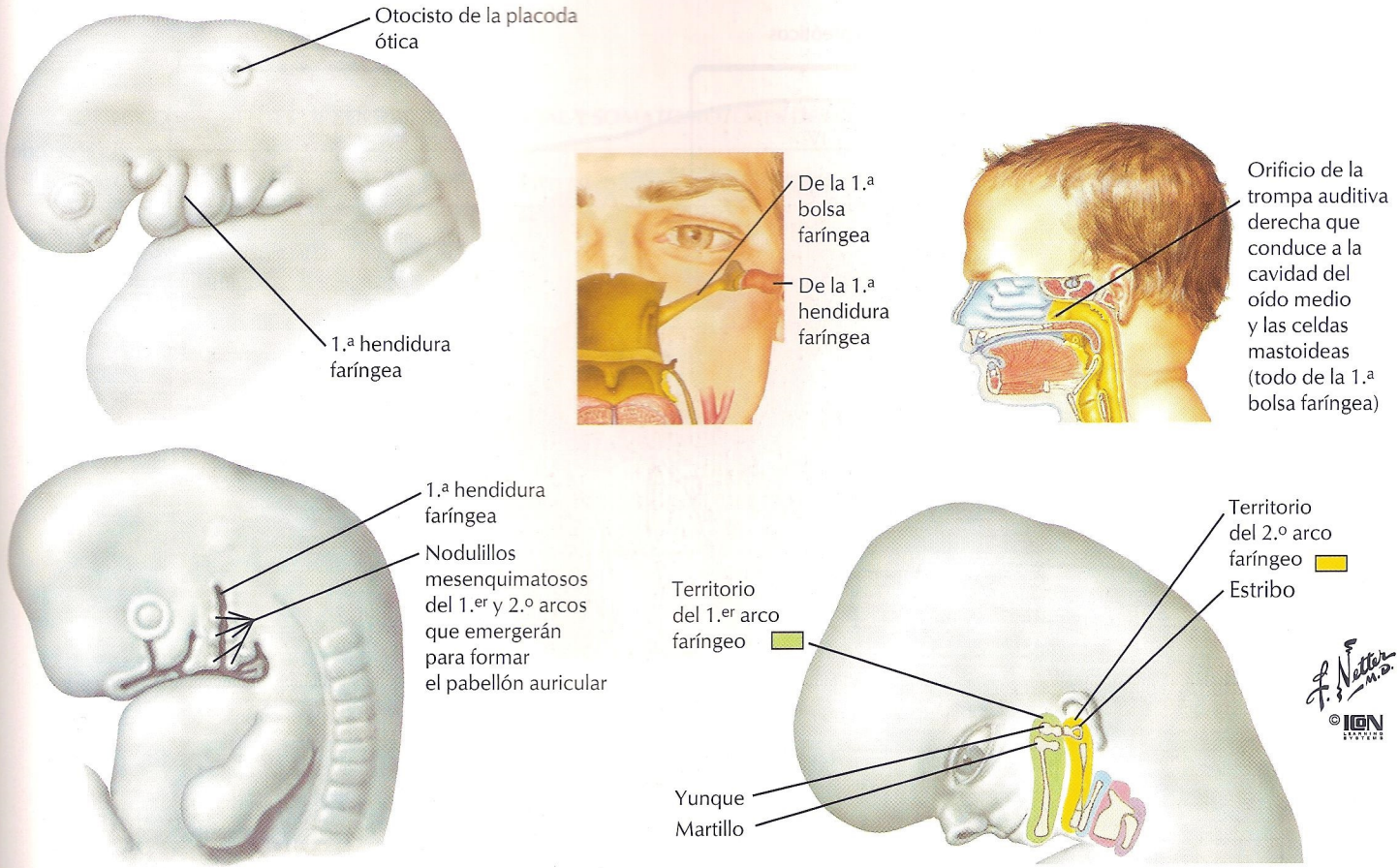

ESTRUCTURAS DEL OÍDO Y SUS PRIMORDIOS

Estructuras	Primordios
Pabellón auricular	Mesénquima del 1.er y 2.º arcos faríngeos
Conducto auditivo externo	1.ª hendidura faríngea (ectodermo)
Cavidad del oído medio; trompa auditiva, celdas mastoideas	1.ª bolsa faríngea (endodermo)
Cóclea y conductos semicirculares	Placoda ótica/otocisto (ectodermo)
Membrana timpánica	1.ª membrana faríngea (ectodermo/endodermo) con intervención de mesénquima
Huesecillos del oído	Cartílago del 1.er arco faríngeo (yunque y martillo) Cartílago del 2.º arco faríngeo (estribo)
Hueso temporal	Esclerotomos occipitales (porción mastoidea y petrosa) Cartílago del 2.º arco faríngeo (apófisis estiloides) Mesénquima del 1.er arco faríngeo (porción escamosa y timpánica)

FIGURA 9.21 RESUMEN DEL DESARROLLO DEL OÍDO

Las estructuras del oído externo, medio e interno se desarrollan a partir del 1.er y 2.º arcos faríngeos y de la hendidura y bolsa faríngeas entre ellos. El nervio craneal VIII (vestibulococlear) se relaciona con la placoda y la vesícula óticas y proporciona la sensibilidad especial de la audición y el equilibrio. El nervio mandibular (V3 del 1.er arco) inerva el músculo tensor del tímpano, que da movilidad al martillo, y el nervio facial (2.º arco) inerva el músculo estapedio. La inervación del conducto auditivo externo y del oído medio no es tan obvia. La sensibilidad general del primero la recoge el nervio vago, con su único ramo cutáneo. La sensación visceral del oído medio se capta a través del ramo timpánico del nervio glosofaríngeo, el ramo pretremático del IX que se encuentra fuera de su territorio (3.er arco).

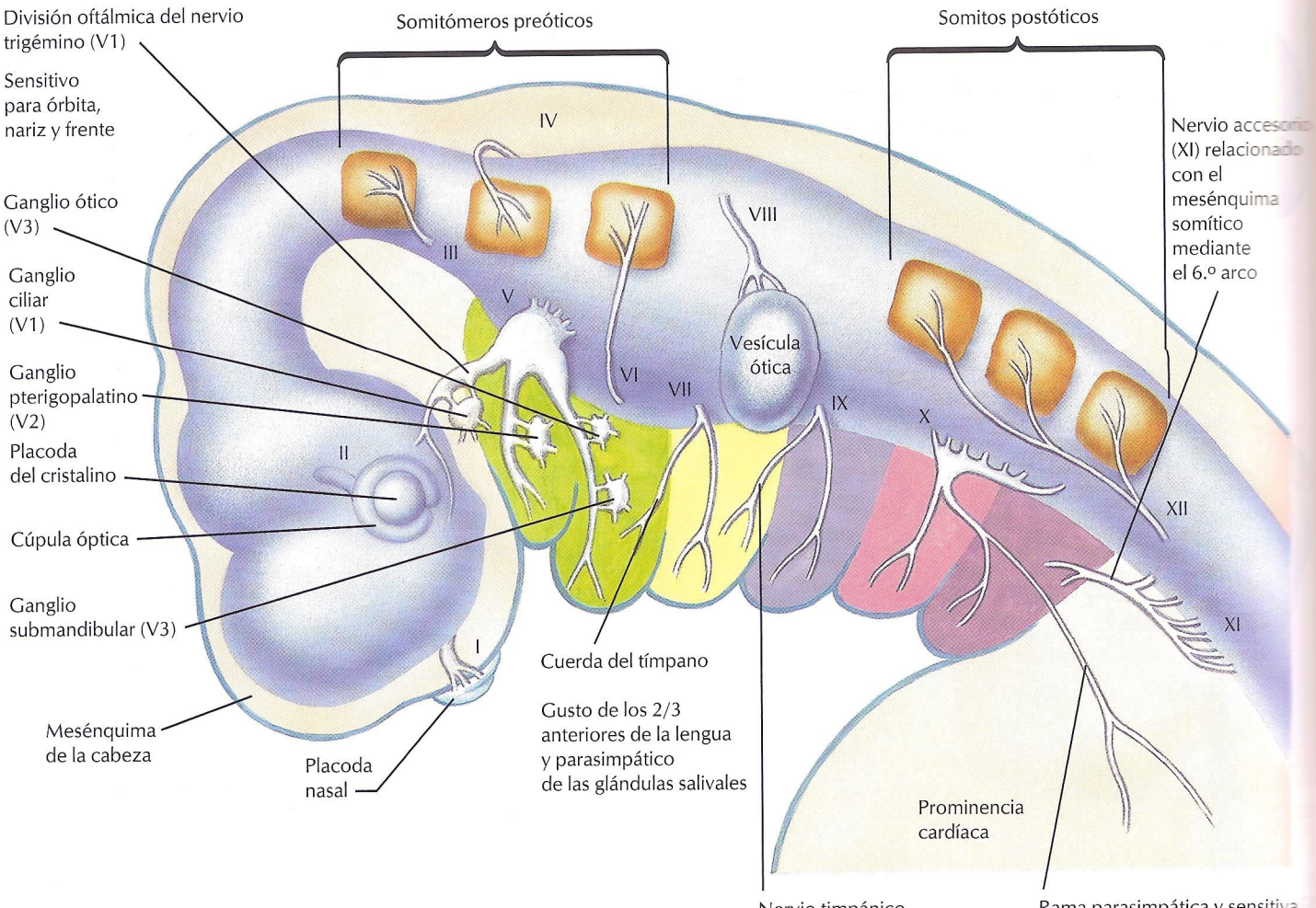

Arcos faríngeos y sus nervios:

- 1.er arco: nervio trigémino (V)
  Porción maxilar del 1.er arco: nervio maxilar (trigémino, V2)
  Porción mandibular del 1.er arco: nervio mandibular (trigémino, V3)
  Ramo pretremático: nervio oftálmico (trigémino, V1)
- 2.º arco: nervio facial (VII)
  Ramo pretremático: cuerda del tímpano
- 3.er arco: nervio glosofaríngeo (IX)
  Ramo pretremático: nervio timpánico
- 4.º arco: nervio vago (X)
- 6.º arco: nervio vago (X)

Primordios de los somitos y sus nervios

Somitómeros preóticos: nervio oculomotor (III)
nervio troclear (IV)
nervio *abducens* (VI)
Somitos postóticos: nervio hipogloso (XII)
Mesénquima somítico: nervio accesorio (XI)

Estructuras ectodérmicas y sus nervios

Placoda nasal: nervio olfativo (I)
Cúpula óptica: nervio óptico (II)
Placoda ótica: nervio vestibulococlear (VIII)

FIGURA 9.22 PRIMORDIOS DE LOS NERVIOS CRANEALES

Los 12 pares de nervios craneales emergen del encéfalo en desarrollo en orden secuencial, con excepción del nervio accesorio (XI). Los nervios se relacionan con placodas del ectodermo de superficie, la cúpula óptica, los somitos de la cabeza o los arcos faríngeos, e inervan todas las estructuras y tejidos que se derivan de ellos. El nervio vago inerva el 4.º y 6.º arcos (el último ramo antes se consideraba la «raíz craneal» del XI). El origen del mesodermo relacionado con el nervio accesorio (antiguamente la «raíz espinal» del XI) es difícil de determinar. Debe ser de origen somítico ya que da lugar a músculo. Se encuentra cerca del 6.º arco faríngeo, pero los músculos trapecio y esternocleidomastoideo no están relacionados con las estructuras laríngeas y faríngeas que se desarrollan a partir del 6.º arco.

COMPONENTES DE SENSIBILIDAD ESPECIAL Y SOMATOMOTORES DE LOS NERVIOS CRANEALES

Nervio	Primordio inervado	Componentes neuronales
Olfatorio (I)	Placoda nasal	Sensibilidad especial (olfato)
Óptico (II)	Cúpula óptica	Sensibilidad especial (vista)
Vestibulococlear (VIII)	Placoda ótica	Sensibilidad especial (audición y equilibrio)
Oculomotor (III)	Somitómero preótico	Somatomotor de los músculos extrínsecos del globo ocular Parasimpático del ganglio ciliar (para los músculos constrictor de la pupila y ciliar)
Troclear (IV)	Somitómero preótico	Somatomotor del músculo oblicuo superior
Abducens (VI)	Somitómero preótico	Somatomotor del músculo recto lateral
Hipogloso (XII)	Somitos postóticos	Somatomotor de los músculos de la lengua
Accesorio (XI)	Mesénquima somítico cerca del 6.º arco	Somatomotor de los músculos esternocleidomastoideo y trapecio

COMPONENTES DE LOS NERVIOS CRANEALES DE LOS ARCOS FARÍNGEOS

Nervio	Arco	Componentes neuronales
Trigémino (V)	1	Sensibilidad general (cara, órbita, cavidades nasal y oral) Branquiomotor (músculos de la masticación; tensor del tímpano; tensor del velo del paladar)
Facial (VII)	2	Branquiomotor (músculos de la expresión facial; estilohioideo; vientre posterior del digástrico; estapedio) Sensibilidad especial (gusto de los dos tercios anteriores de la lengua) Parasimpático de los ganglios pterigopalatino y submandibular (para la glándula lagrimal, mucosa nasal y glándulas salivales)
Glosofaríngeo (IX)	3	Sensibilidad visceral de la faringe Branquiomotor del estilofaríngeo Parasimpático del ganglio ótico (para la glándula parótida) Sensibilidad especial (gusto de la porción posterior de la lengua; cuerpo y seno carotídeos)
Vago (X)	4 y 6	Branquiomotor (faringe y laringe) Sensibilidad visceral (laringe; intestino anterior por debajo de la faringe e intestino medio) Sensibilidad general del conducto auditivo externo Parasimpático (ganglios entéricos del intestino anterior y medio) Sensitivo especial (gusto en la laringofaringe; cuerpo y seno carotídeos)

FIGURA 9.23 COMPONENTES NEURONALES DE LOS NERVIOS CRANEALES

Los nervios de los arcos faríngeos son los nervios de los territorios de la cabeza y el cuello con más de un tipo neuronal. La mayoría tienen: *a)* neuronas branquiomotoras para los músculos esqueléticos derivados del mesénquima del arco; *b) neuronas* sensitivas viscerales para el recubrimiento interno endodérmico de los arcos (faringe y laringe), y *c)* neuronas de sensibilidad general para el ectodermo de superficie o recubrimiento del estomodeo. Los somitos dan origen a los músculos extrínsecos del globo ocular y los músculos de la lengua; las placodas y la cúpula óptica están en relación con órganos sensoriales especiales de la cabeza. Los nervios craneales III, VII, IX y X también emergen del encéfalo con neuronas parasimpáticas presinápticas que están en su mayor parte destinadas a estructuras situadas en territorios lejanos a su nervio de origen.

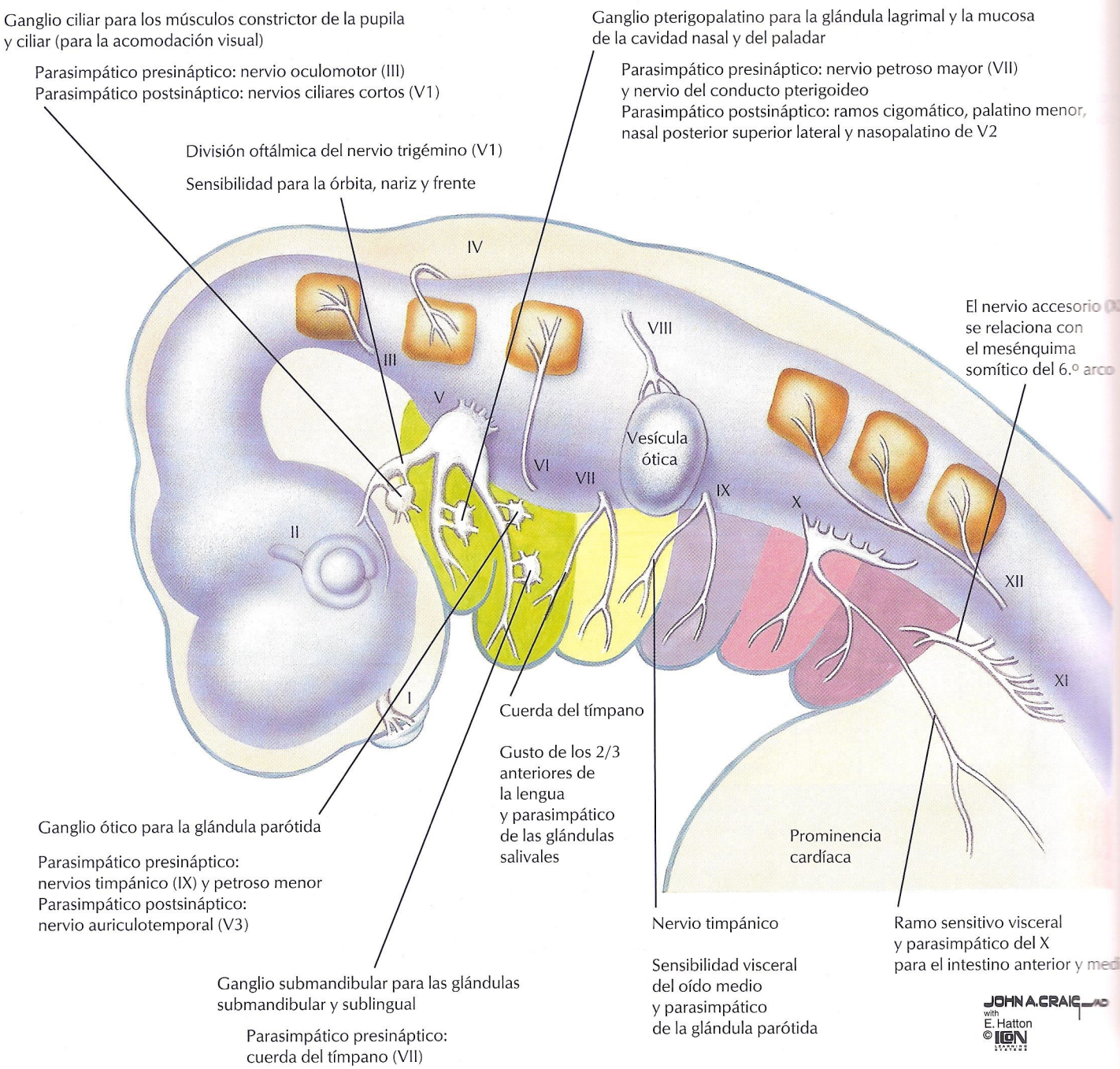

FIGURA 9.24 INERVACIÓN PARASIMPÁTICA Y NERVIOS ESPECIALES

Las **neuronas parasimpáticas presinápticas** emergen del encéfalo con los nervios craneales III, VII, IX y X, pero todas las estructuras de la cabeza que requieren inervación parasimpática están en el territorio del nervio trigémino. El parasimpático del III, VII y IX establece sinapsis en alguno de los cuatro ganglios y después discurre con ramos trigeminales hasta su destino. El **nervio accesorio** (XI) es especial. Sale de la médula espinal alineado con las raíces branquiomotoras de los nervios craneales, entra en el cráneo a través del agujero magno y luego emerge por el agujero yugular para inervar músculos del cuello. **Concepto de nervio pretremático:** los nervios de los tres primeros arcos faríngeos tienen ramos que abandonan su arco de origen para proporcionar inervación sensitiva al territorio inmediatamente precedente a su arco.

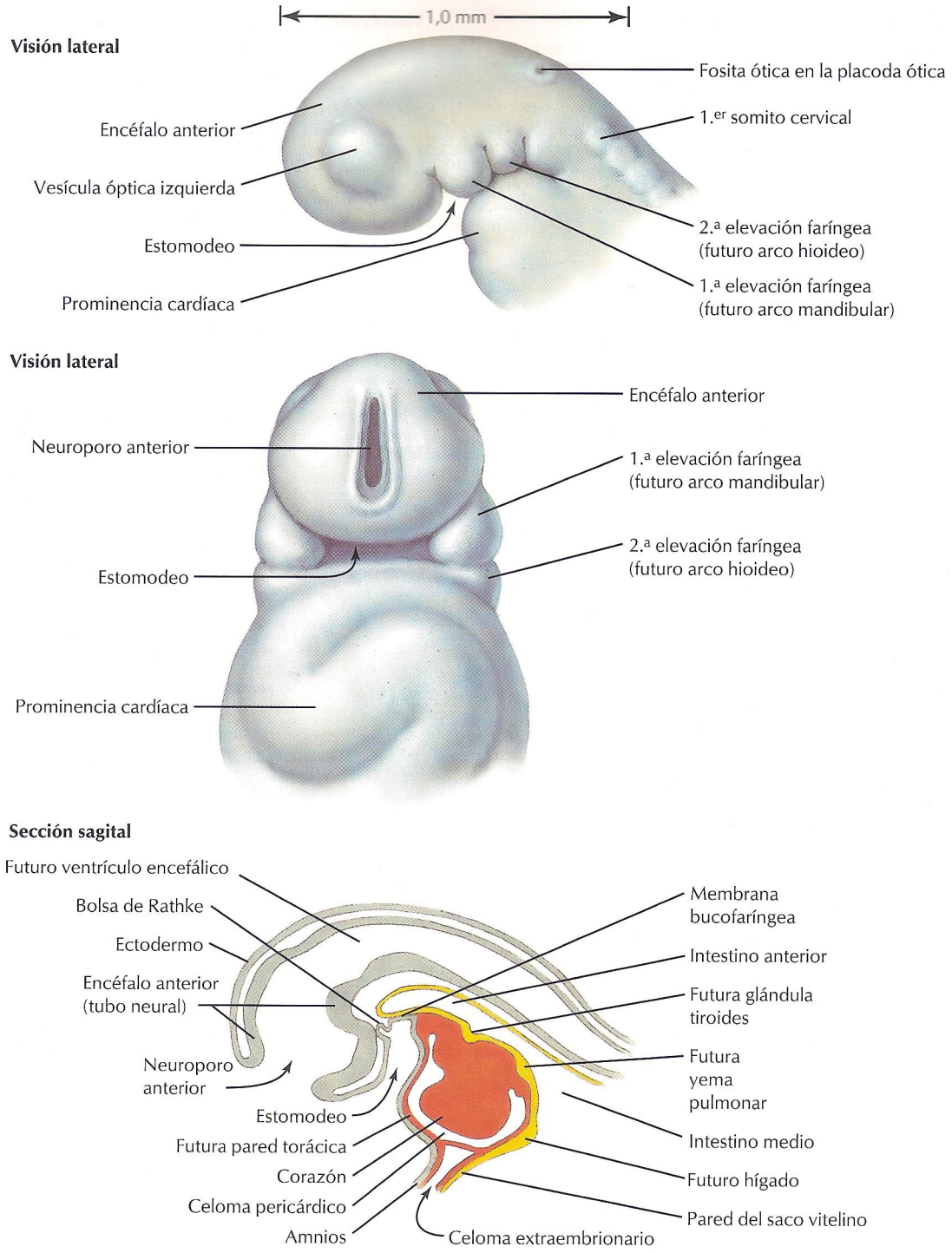

FIGURA 9.25 DESARROLLO DE LA CARA: 3-4 SEMANAS

A las 3-4 semanas, en la cara y la cabeza predomina la aparición de los arcos faríngeos y la invaginación del ectodermo de superficie entre el encéfalo anterior, relativamente grande, y la prominencia cardíaca. Este receso ectodérmico es el estomodeo, la cavidad oral primitiva. La placoda ótica del ectodermo de superficie ha empezado a invaginarse para formar el otocisto. Pronto aparecerán las placodas nasal y del cristalino. La vesícula óptica prominente es el inicio de la formación de la cúpula óptica de ectodermo neural.

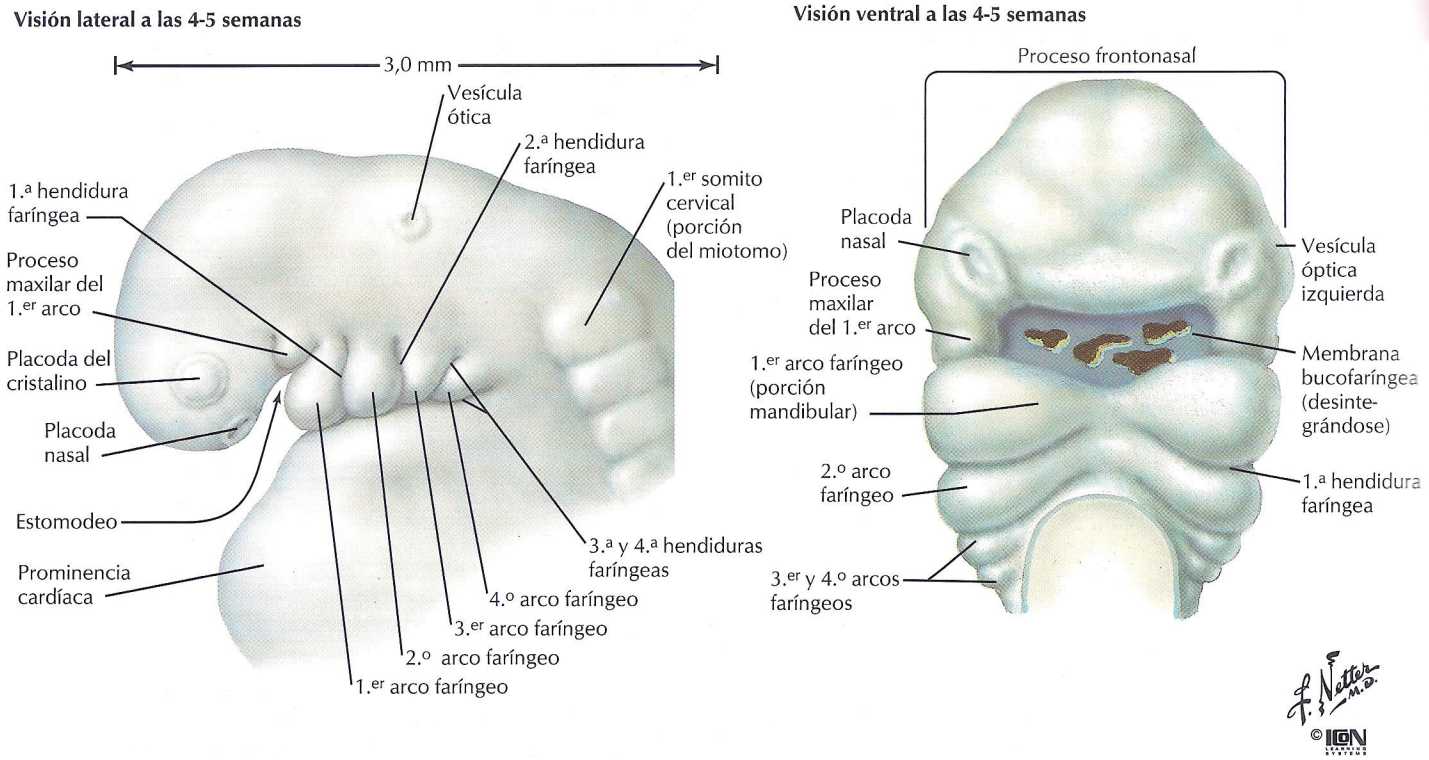

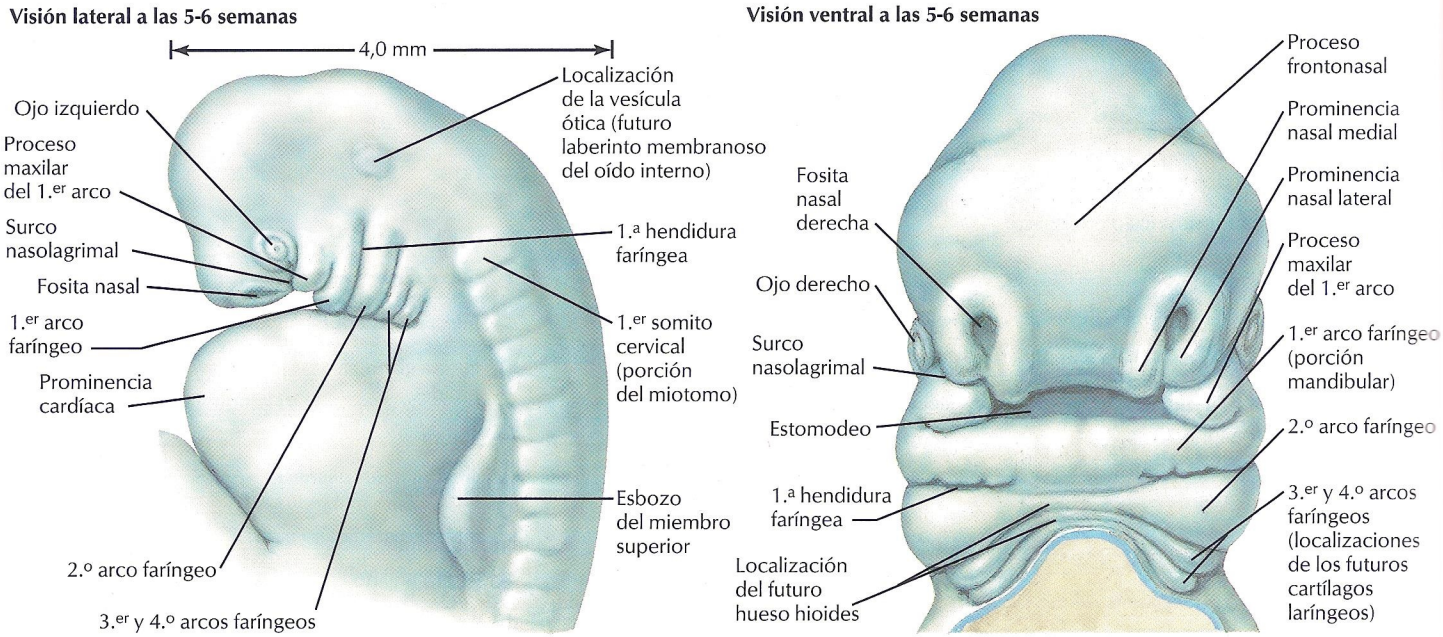

FIGURA 9.26 DESARROLLO DE LA CARA: 4-6 SEMANAS

En la 4.ª semana, el mesénquima alrededor del engrosamiento del encéfalo anterior, craneal al primer arco faríngeo, forma un **proceso frontonasal** que incluye las placodas nasales. A medida que dichas placodas se invaginan, se forman unos engrosamientos de mesénquima, las **prominencias nasales medial y lateral,** a ambos lados de lo que ahora son las **fositas** o **sacos nasales** en el proceso frontonasal. La hendidura entre la prominencia nasal lateral del proceso frontonasal y la porción maxilar del primer arco faríngeo es el **surco nasolagrimal.** Se extiende desde el extremo medial del ojo en desarrollo hasta la futura cavidad nasal y se hace profundo a la superficie para formar el **conducto nasolagrimal** que drena las secreciones de la glándula lagrimal (lágrimas) en el meato nasal inferior de la cavidad nasal.

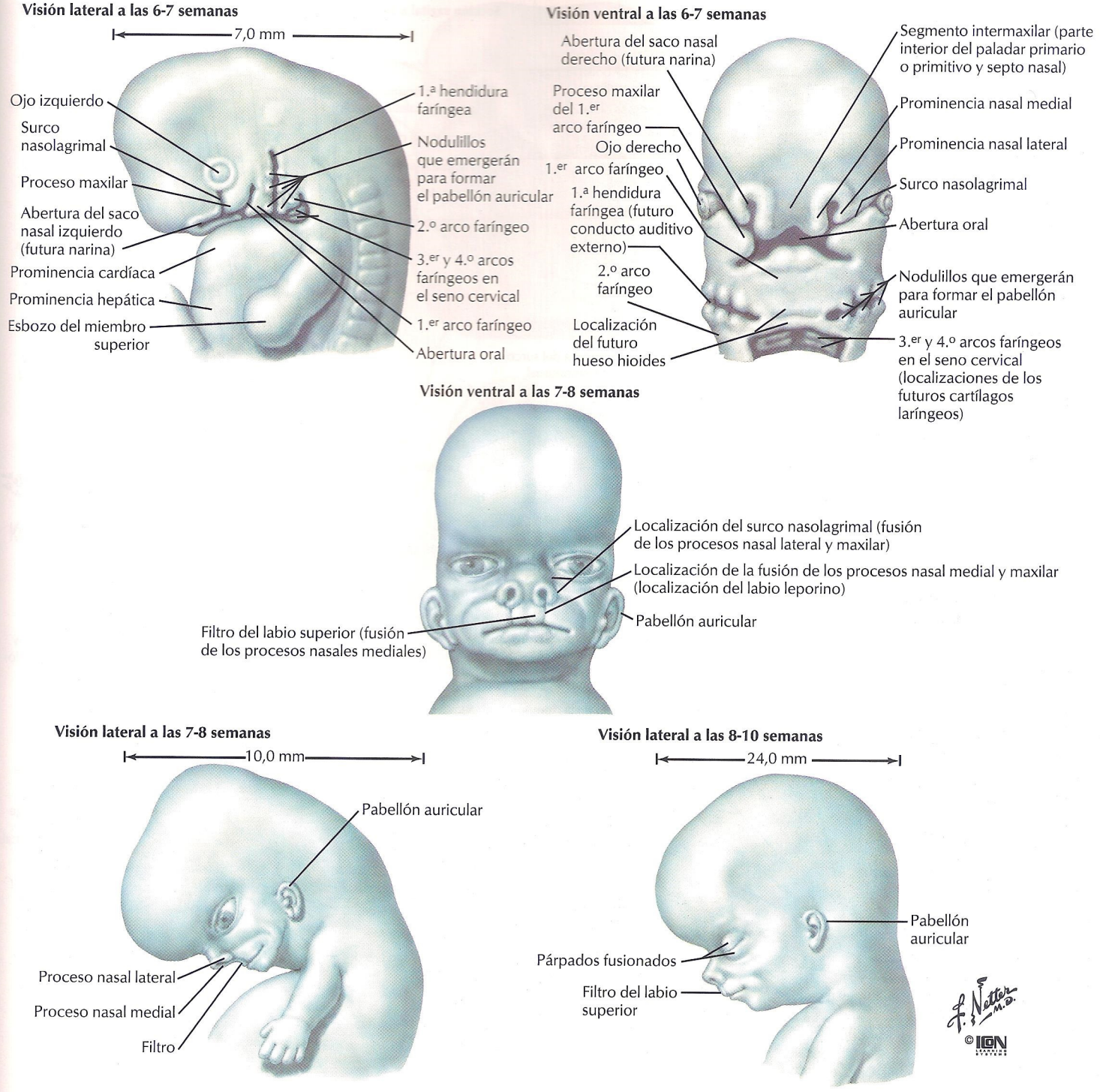

FIGURA 9.27 DESARROLLO DE LA CARA: 6-10 SEMANAS

El **segmento intermaxilar** formado por la fusión de los **procesos nasales mediales** se denomina así por su localización entre los procesos maxilares del 1.er arco faríngeo (con los que se fusiona). Da lugar a la mayor parte de la porción externa de la nariz, el **filtro** del labio superior y el **paladar primario.** La división oftálmica del nervio trigémino (V1), el nervio del proceso frontonasal, proporciona inervación sensitiva general para todas estas estructuras de la línea media, así como para la frente y la órbita. El nervio maxilar (V2) inerva la parte media de la cara, incluyendo la mayor parte del maxilar, la cavidad nasal y el techo de la cavidad oral. El nervio mandibular (V3) inerva la mandíbula y la piel que la cubre, además del suelo de la cavidad oral propiamente dicha y el vestíbulo bucal.

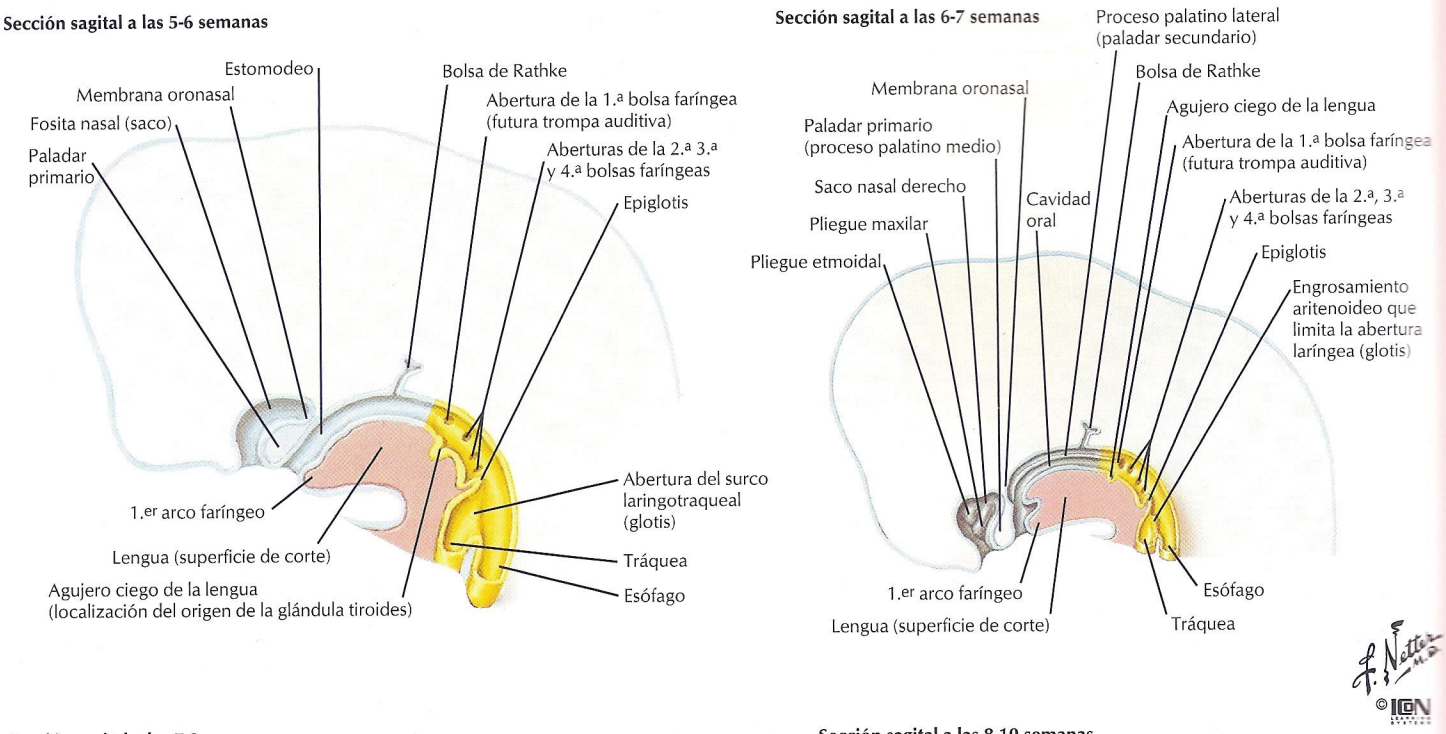

FIGURA 9.28 FORMACIÓN DEL PALADAR

A las 5-6 semanas, los sacos nasales están separados del estomodeo por una delgada **membrana oronasal.** El bloque de tejido que separa los sacos nasales y el estomodeo es el **paladar primario.** Los **procesos palatinos laterales** empiezan a crecer desde la porción maxilar del 1.er arco faríngeo para formar el futuro **paladar secundario,** posterior al paladar primario. La cavidad nasal deriva de los sacos nasales y de la porción posterior del estomodeo por encima de los procesos palatinos laterales. El **tabique nasal** crece inferiormente, en la línea media. Los procesos palatinos laterales se fusionan con el tabique nasal, y el paladar primario se fusiona con el paladar secundario para completar la formación del paladar.

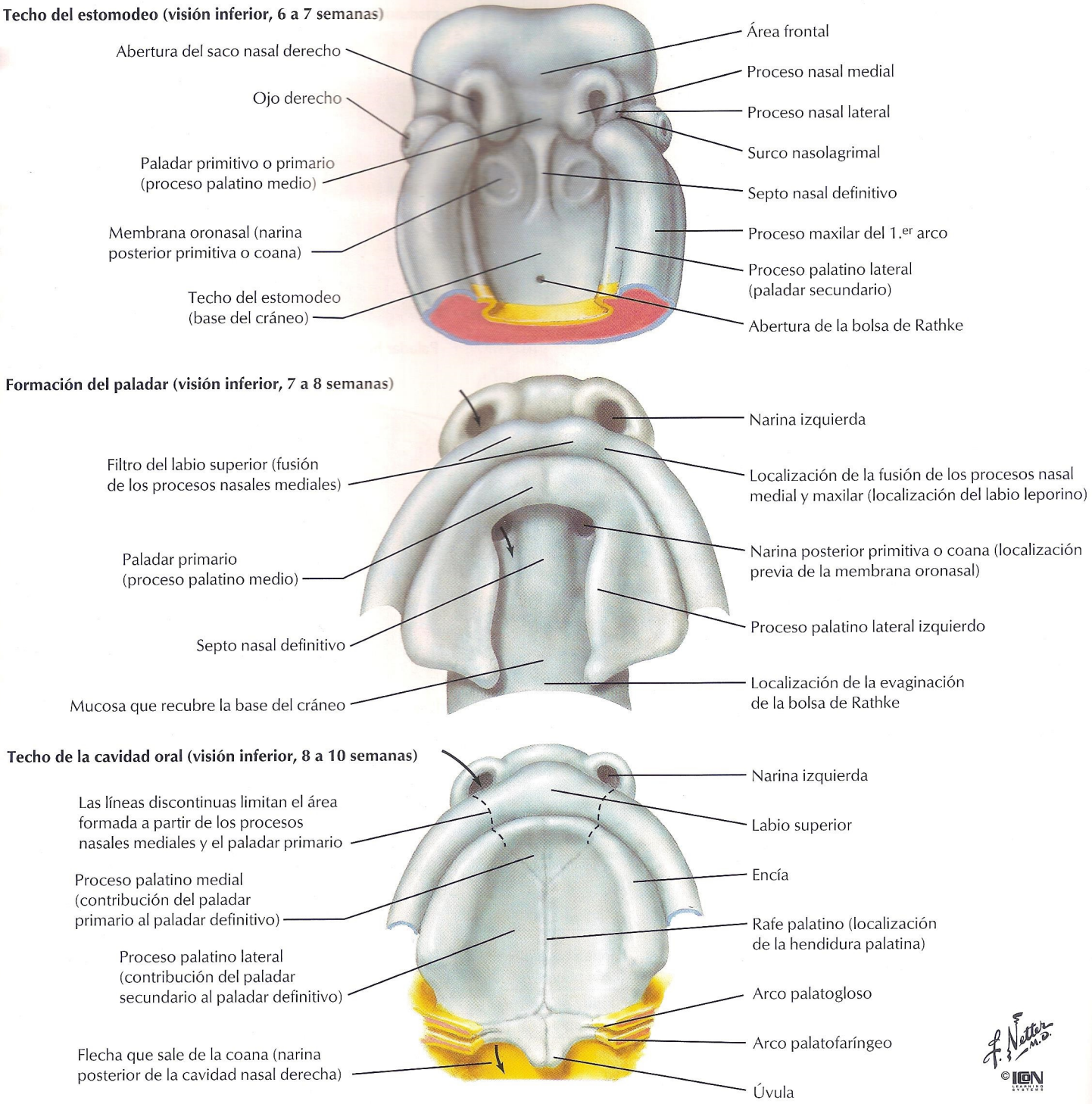

FIGURA 9.29 VISIÓN INFERIOR DE LA FORMACIÓN DEL PALADAR; TECHO DE LA CAVIDAD ORAL

Las membranas oronasales se rompen y los sacos nasales se comunican con el estomodeo. Los procesos nasales mediales del proceso frontonasal se fusionan para formar un segmento intermaxilar que se desarrolla hacia el filtro (porción media) del labio superior y del paladar primario. El paladar primario origina el **centro de osificación premaxilar del maxilar,** que contiene los dientes incisivos maxilares. Los últimos procesos palatinos forman el paladar secundario, que da origen a los huesos palatinos, el paladar blando y el resto del maxilar.



Labio leporino unilateral, parcial

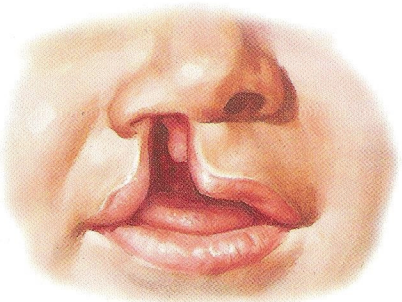

Hendidura unilateral del paladar primario, completa, que afecta al labio y al reborde alveolar

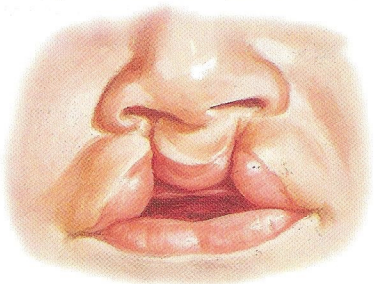

Labio leporino bilateral

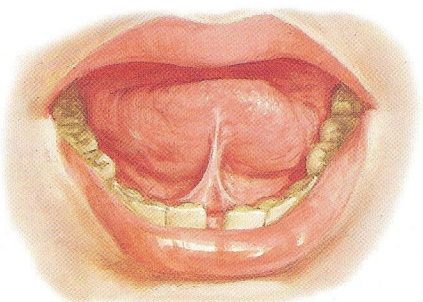

Anquiloglosia, restricción de los movimientos de la lengua debido a un frenillo lingual corto

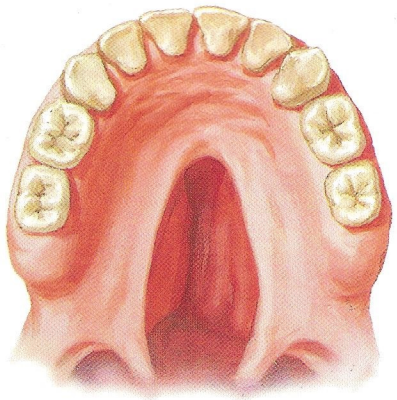

Paladar hendido parcial

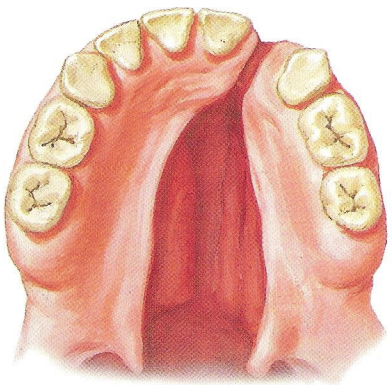

Hendidura completa del paladar secundario y hendidura unilateral del paladar primario

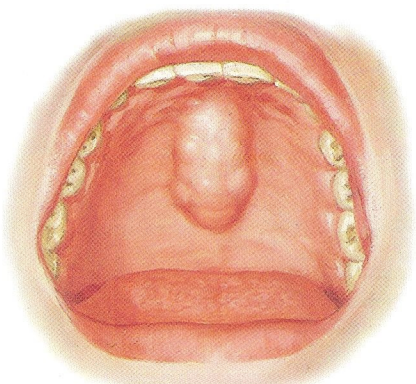

Torus palatino, depósito de hueso en el paladar

F. Netter M.D.
© ION

FIGURA 9.30 ANOMALÍAS CONGÉNITAS DE LA CAVIDAD ORAL

Las hendiduras o fisuras pueden producirse en cualquier punto a lo largo de la localización de la fusión del segmento intermaxilar del proceso frontonasal y los procesos palatinos laterales. Se clasifican en anteriores o posteriores según su relación con el agujero incisivo localizado entre los paladares primario y secundario. Las hendiduras anteriores pueden afectar al labio, al proceso alveolar del maxilar o al paladar primario por entero, y pueden ser uni o bilaterales. Las hendiduras posteriores pueden afectar sólo al paladar blando o al paladar blando junto con la porción posterior del paladar óseo (paladar secundario). Éstas son hendiduras de la línea media; el tabique nasal puede fusionarse con el paladar óseo en un lado o puede no fusionarse en absoluto. Las hendiduras anteriores y posteriores no están relacionadas; su frecuencia de presentación es diferente y también lo es su incidencia en la población.

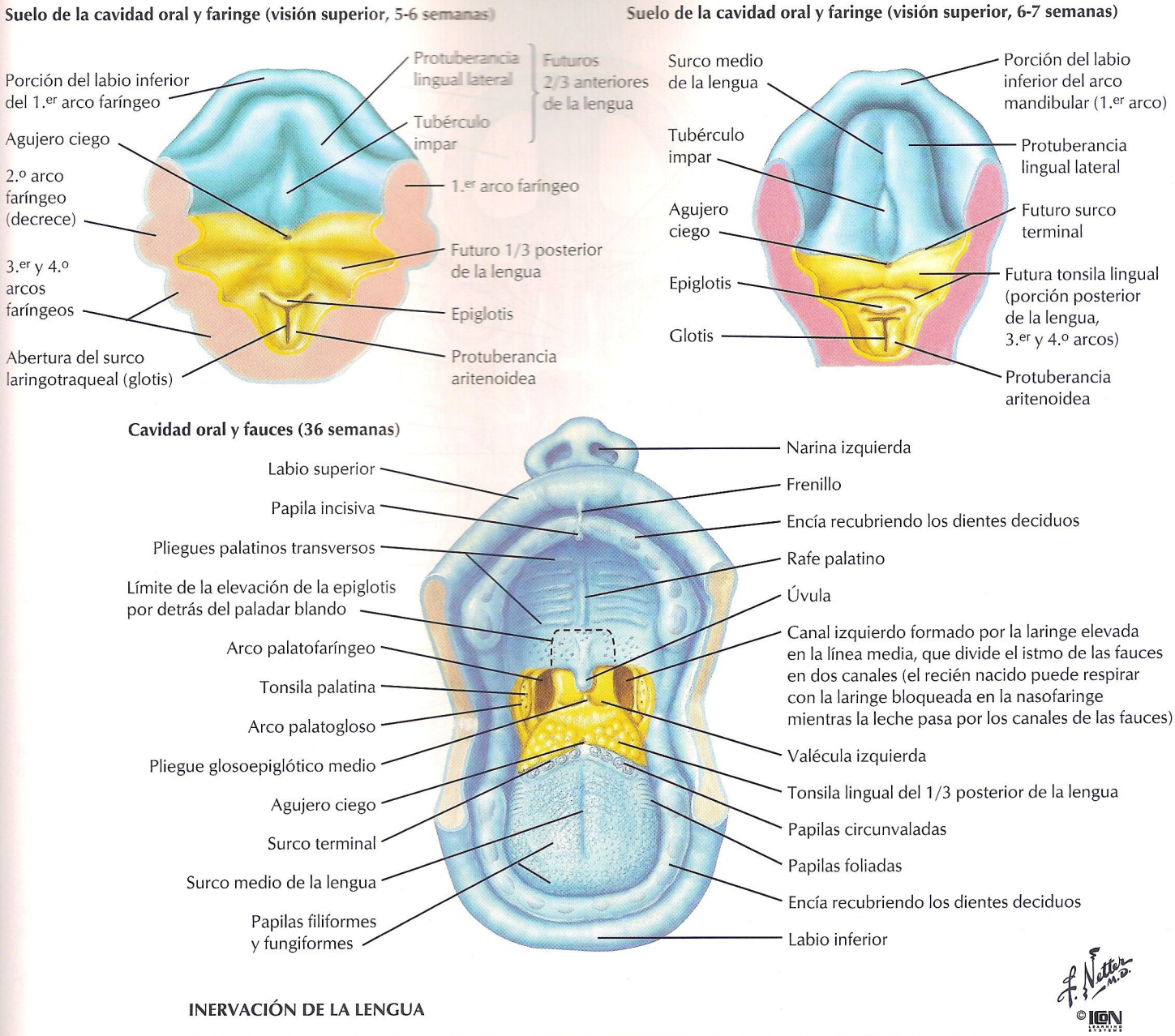
Suelo de la cavidad oral y faringe (visión superior, 5-6 semanas)

Suelo de la cavidad oral y faringe (visión superior, 6-7 semanas)

Cavidad oral y fauces (36 semanas)

INERVACIÓN DE LA LENGUA

2/3 anteriores (cavidad oral)	Sensibilidad general: ramo lingual de V3 Gusto: nervio facial (VII)
1/3 posterior (orofaringe)	Sensibilidad visceral: nervio glosofaríngeo (IX) Gusto: nervio glosofaríngeo (IX)
Raíz (laringofaringe)	Sensibilidad general: nervio vago (X) Gusto: nervio vago (X)
Músculos de la lengua	Somatomotor: nervio hipogloso (XII)

FIGURA 9.31 SUELO DE LA CAVIDAD ORAL

El ectodermo de la cavidad oral recibe una inervación sensitiva general muy amplia; el intestino anterior tiene una sensibilidad visceral menos intensa, disminuyendo el grado de sensibilidad desde la faringe al esófago. Debido a que el recubrimiento del 2.º arco no crece mucho, el nervio facial no contribuye a la sensibilidad general o visceral de la lengua.

Sección frontal (coronal) a las 7-8 semanas

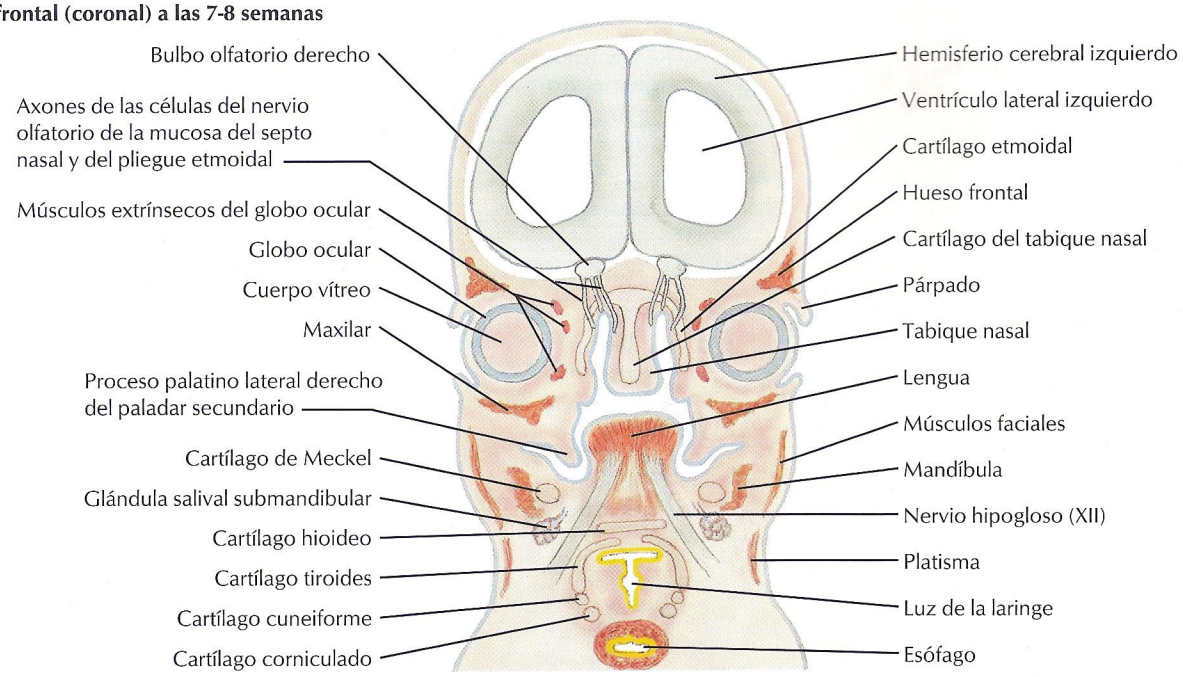

Sección frontal (coronal) a las 8-10 semanas

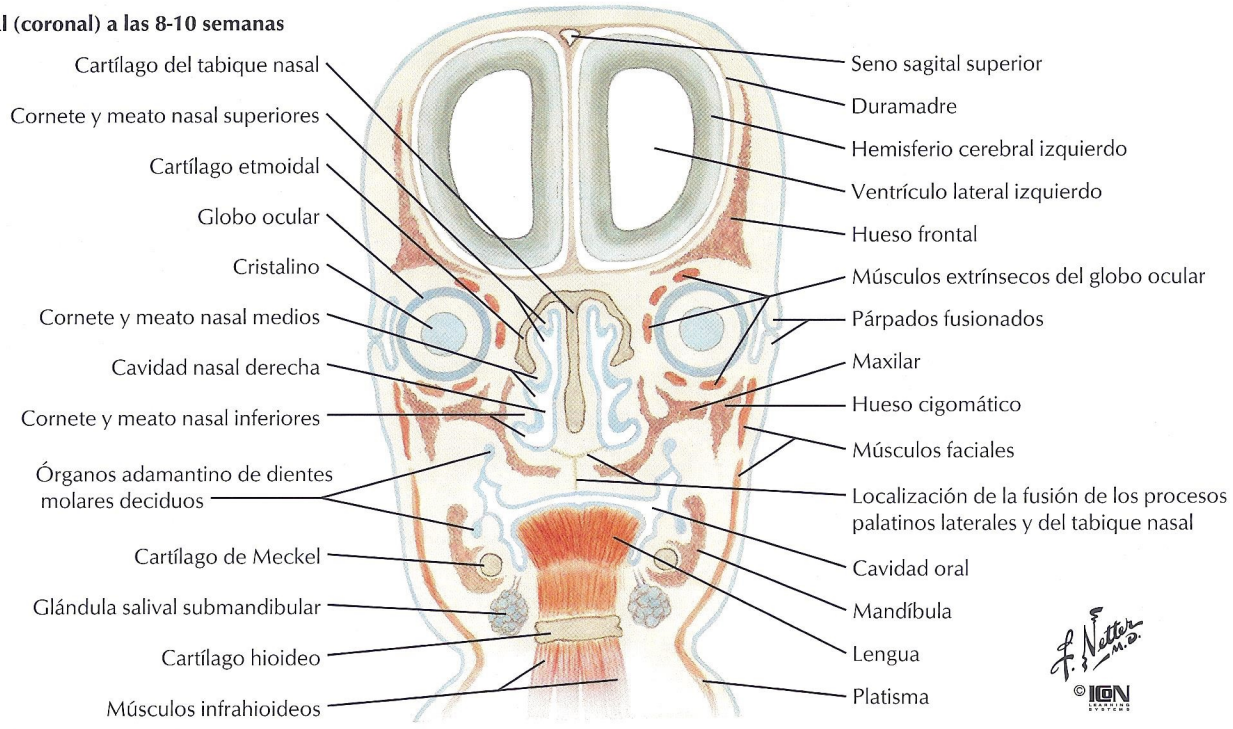

FIGURA 9.32 SECCIONES CORONALES DEL DESARROLLO

Aunque en el adulto el tabique nasal es delgado, en el embrión es grueso y constituye una fuerza impulsora en el crecimiento vertical de la cabeza. Los procesos palatinos laterales (paladar secundario) están angulados inferiormente al inicio de su desarrollo. La lengua debe caer antes de que puedan llegar hasta el tabique nasal. En la cabeza del embrión, los ojos se sitúan lateralmente. Los párpados están fusionados en el feto inicial (8-10 semanas) y se vuelven a abrir hacia la 26.ª semana.

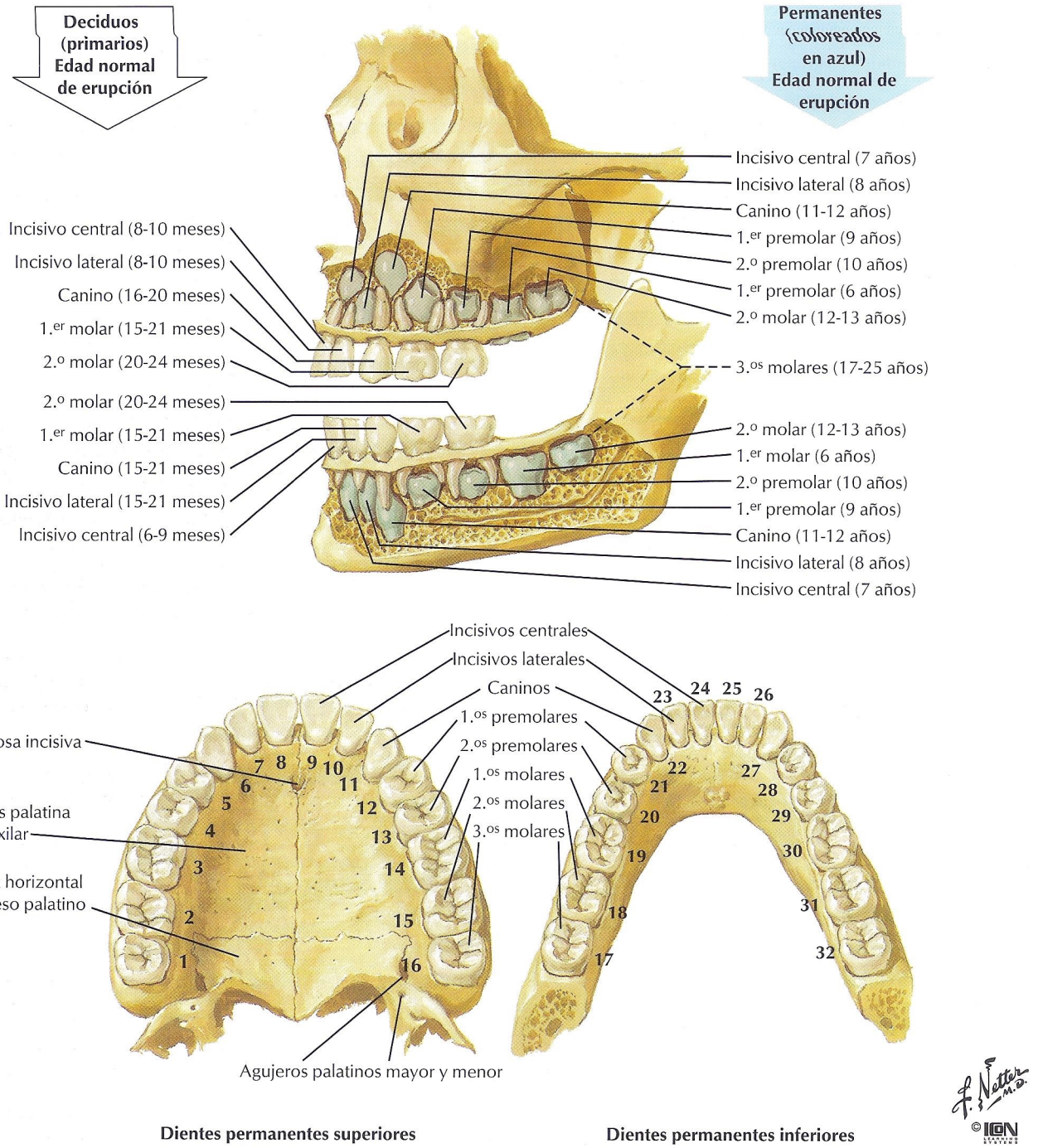

Nota: Los números se refieren al esquema común que usan los odontólogos para identificar los dientes. (Las letras se usan para los dientes deciduos.)

FIGURA 9.34 ERUPCIÓN DENTAL

Las coronas de los dientes están completamente formadas en la mandíbula y el maxilar antes de que erupcionen. Las limitaciones de espacio inhiben el desarrollo de la raíz, que se completa durante la erupción del diente. Debido a que el esmalte es acelular, no es posible el crecimiento de la corona después de la erupción. Los dientes deciduos (primarios o «de leche») deben ser sustituidos por dientes permanentes de mayor tamaño. Los dientes deciduos caen cuando sus raíces se reabsorben como consecuencia del desarrollo y la erupción de las coronas permanentes.

TERMINOLOGÍA

Agujero ciego	Situado en el dorso de la lengua, constituye la localización del divertículo tiroideo endodérmico que desciende hacia su situación definitiva anterior a la tráquea.
Anquiloglosia	(Del griego, «lengua encorvada».) Restricción de la movilidad de la lengua causada por un frenillo lingual corto, un frenillo insertado muy cerca del vértice de la lengua o por la fusión de la lengua con el suelo de la cavidad oral.
Arco branquial	Los arcos faríngeos solían denominarse *arcos branquiales* en referencia a su origen filogenético, como el aparato branquial en los peces. En animales superiores, flanquean la faringe y forman diferentes estructuras.
Arco hioideo	Segundo arco faríngeo.
Asa cervical	Bucle nervioso del plexo cervical situado sobre la vaina carotídea. Es motor para los músculos acintados infrahioideos.
Bolsas faríngeas	Extensiones endodérmicas del intestino anterior entre los arcos faríngeos. Dan origen a la trompa auditiva, cavidad del oído medio, celdas aéreas mastoideas, timo, glándulas paratiroides y células C del tiroides.
Branquiomotor	Clasificación de las neuronas motoras del músculo estriado derivado de los arcos faríngeos. Sólo se diferencian de las neuronas somatomotoras por el primordio del músculo.
Cartílago de Meckel	Cartílago del 1.er arco faríngeo que da lugar al martillo, yunque y ligamento esfenomandibular. No contribuye a la mandíbula, que es mayoritariamente hueso membranoso que se condensa alrededor del cartílago.
Conducto tirogloso	Una elongación del divertículo tiroideo formado a medida que desciende el primordio tiroideo desde el dorso de la lengua hasta la región anterior de la tráquea. Inicialmente tiene una luz que puede persistir como un seno o un quiste en la lengua.
Cuerpo ultimobranquial	Término anticuado y críptico para la última extensión de la 4.ª bolsa faríngea que se diferencia en las células parafoliculares productoras de calcitonina (células C) de la glándula tiroides. También denominado *cuerpo posbranquial*.
Eminencia hipobranquial	Engrosamiento mesenquimatoso en los arcos faríngeos 3.° y 4.° que contribuye a la parte posterior faríngea de la lengua y la epiglotis.
Estomodeo	Invaginación del ectodermo de superficie que forma la cavidad oral primitiva y la parte posterior de la cavidad nasal primitiva.
Hendidura hiomandibular	Primera hendidura faríngea entre la parte mandibular del 1.er arco faríngeo y el 2.° arco faríngeo (o hioideo).
Hendiduras faríngeas	Surcos ectodérmicos entre los arcos faríngeos, en la superficie. Persisten sólo como conducto auditivo externo.
Membrana orofaríngea	Membrana de ectodermo y endodermo en la gástrula que separa el estomodeo (cavidad oral primitiva) del intestino anterior (faringe primitiva). Se desintegra en la 4.ª semana.
Membranas faríngeas	Membrana de ectodermo, mesodermo y endodermo situada donde una hendidura faríngea limita con una bolsa faríngea entre los arcos faríngeos. La primera persiste como membrana timpánica (tímpano).
Nervio accesorio espinal	Tradicionalmente considerado el 11.° nervio craneal, con una raíz craneal accesoria para el nervio vago y una raíz espinal para los músculos trapecio y esternocleidomastoideo. Actualmente se cree que la raíz craneal no tiene conexión con la raíz espinal sino que es parte del nervio vago. La raíz espinal es el nervio accesorio completo y es única; no es un nervio craneal y emerge de la médula espinal en una localización diferente a la de los nervios espinales cervicales.

(Continúa)

TERMINOLOGÍA (CONT.)

Nervio intermedio	Raíz sensorial (gusto) y parasimpática del nervio facial (VII nervio craneal). El término *intermedio* hace referencia a su localización entre la gruesa raíz branquiomotora del VII y el VIII nervio craneal.
Neurocráneo	Huesos que rodean el encéfalo. El fondo del neurocráneo es la base del cráneo en la interfase entre el neurocráneo y el viscerocráneo.
Placoda	Engrosamiento del ectodermo de superficie que se relaciona con nervios sensitivos especiales I, II y VIII. Forman el epitelio y los nervios olfatorios, los cristalinos del ojo y el aparato vestibulococlear para el equilibrio y la audición.
Premaxilar	Parte del maxilar; junto con los dientes incisivos, deriva del paladar primario, que a su vez deriva del proceso frontonasal. En la especie humana, su centro de osificación se fusiona con el resto del maxilar (de los procesos palatinos laterales).
Preótico	Se refiere a los somitómeros por delante de (craneales a) la placoda ótica que dan origen a los músculos extrínsecos del globo ocular. Los somitos (o somitómeros) postóticos para los músculos de la lengua están detrás de (caudales a) la placoda ótica.
Pretremático	(Del latín, «hendidura».) Delante de la hendidura branquial. Los nervios pretremáticos proporcionan inervación sensitiva al arco o área por delante del arco del que se originan. Son la división oftálmica del nervio trigémino (V1), la cuerda del tímpano (VII) y el nervio timpánico (IX).
Seno cervical	Invaginación ectodérmica formada por la aparición de las hendiduras faríngeas 2.ª, 3.ª y 4.ª. Acaba desapareciendo; en el adulto, el ectodermo de los arcos 2.° a 6.° apenas contribuye a la formación de ningún elemento.
Sinostosis	Cierre u osificación de las suturas por sustitución del tejido conectivo fibroso por hueso.
Tubérculo impar	Engrosamiento mesenquimatoso en el suelo del estomodeo que, junto con las protuberancias laterales linguales del 1.er arco faríngeo, forma la base de los dos tercios anteriores de la lengua.

TERMINOLOGÍA NEURONAL

Terminología tradicional	Términos usados en este libro
Aferente somático general (ASG)	Sensitivo general
Eferente somático general (ESG)	Somatomotor
Aferente visceral general (AVG)	Sensitivo visceral
Eferente visceral general (EVG)	Parasimpático
Eferente visceral especial (EVE)	Branquiomotor
Aferente somático especial (ASE) (vista, oído)	Sensitivo especial
Aferente visceral especial (AVE) (gusto, olfato)	Sensitivo especial

RESUMEN DE ANOMALÍAS CONGÉNITAS FRECUENTES Y SUS CAUSAS EMBRIONARIAS

AFECCIÓN	BASE EMBRIOLÓGICA
Abertura del conducto nasolagrimal a la superficie	Fallo de fusión adecuada de la parte media del proceso frontonasal, con la porción maxilar del 1.er arco faríngeo. La hendidura ectodérmica entre estas protuberancias normalmente se invagina para formar el conducto.
Atresia del conducto auditivo externo	Fallo de canalización del tapón celular en el conducto auditivo (se desarrolla a partir de la 1.ª hendidura faríngea). A menudo está en relación con el síndrome del 1.er arco faríngeo, en el que las células de la cresta neural no migran en número suficiente hacia el arco.
Ausencia del segmento hepático de la vena cava inferior	Las venas vitelinas no llegan a formar el segmento hepático de la vena cava inferior. La sangre de la porción caudal de la vena cava inferior llega al corazón a través de la vena ácigos.
Coloboma ocular	Fallo del cierre de la fisura ventral de la cúpula óptica. Puede producir desde un pequeño defecto hasta grandes hendiduras en el iris, cuerpo ciliar y/o retina.
Criptorquidia	Testículos no descendidos, situados en la cavidad abdominal o en el conducto inguinal. Si ninguno de los testículos ha descendido, se produce esterilidad.
Defectos del tabique interatrial (interauricular)	El atrio embrionario único se divide en dos cámaras, una izquierda y otra derecha, por medio de un *septum primum* con un *foramen secundum* y un *septum secundum* con un agujero oval. Normalmente se produce un defecto del tabique cuando uno o ambos orificios *(foramen)* son excesivamente grandes y se superponen demasiado.
Defectos del tabique interventricular	El tabique interventricular (IV) embrionario (que se convierte en el tabique muscular IV) no llega a fusionarse correctamente con las almohadillas endocárdicas y el septo espiroideo (aorticopulmonar). Este defecto de fusión se localiza en la porción membranosa superior del tabique IV. En el tabique muscular IV también pueden aparecer orificios.
Desprendimiento de retina	Las dos capas de la cúpula óptica nunca se fusionan firmemente, por lo que la capa interna (retina visual) puede desprenderse de la capa externa (retina pigmentada).
Divertículo de Meckel	Resto del pedículo del saco vitelino que se extiende a partir del intestino medio (íleon). Su inflamación puede imitar el dolor de apendicitis. El pedículo también puede ser un quiste o una fístula.
Doble arco de la aorta	Persistencia de la parte proximal de la aorta dorsal derecha, que forma un anillo vascular alrededor de la tráquea y el esófago. La aorta y las venas cavas superior e inferior son inicialmente vasos pares que pueden persistir.
Epispadias	Uretra peneana que se abre en la superficie dorsal del pene debido a una localización inadecuada del tubérculo fálico en relación con el seno urogenital.
Escoliosis	Ausencia de un somito o un esclerotomo en un lado del embrión. Sólo se desarrolla media vértebra, lo cual da como resultado la inclinación lateral congénita de la columna vertebral (escoliosis). La escoliosis posnatal está causada por un desequilibrio en el tono de los músculos intrínsecos del dorso de un lado en comparación con los del otro lado.
Espina bífida	Defecto del tubo neural. Puede persistir en la superficie (exposición de la médula espinal) o ser profundo, pero no lo suficiente para que las células del esclerotomo lo rodeen. En todos los casos el arco vertebral se halla ausente o es incompleto por encima de la médula espinal; de ahí el término «espina bífida».

(Continúa)

Afección	Base embriológica
Fístulas faríngeas (branquiales)	Comunicación entre la superficie del cuello y la luz de la faringe (normalmente en la tonsila palatina) o la laringe, donde una membrana faríngea se rompe entre una hendidura faríngea externa y una bolsa faríngea interna.
Fístula vesicorrectal	División incompleta de la cloaca del intestino posterior en el recto y seno urogenital (vejiga, uretra y glándulas relacionadas).
Hendidura palatina del paladar secundario	Fallo de los procesos palatinos laterales de la porción maxilar del 1.er arco faríngeo para fusionarse entre sí y/o con el tabique nasal.
Hernia diafragmática	Muy a menudo, fallo de las membranas pleuroperitoneales en el cierre del centro tendinoso del diafragma para completar la separación de las cavidades celómicas pleural y peritoneal.
Hernia indirecta (congénita)	Un proceso vaginal persistente (extensión «en dedo de guante» del peritoneo parietal a través del conducto inguinal que normalmente se cierra) es un saco herniario potencial. Su cierre parcial puede producir quistes.
Hidrocefalia	Exceso de líquido cefalorraquídeo (LCR) que dilata los ventrículos o se acumula alrededor del encéfalo. Se produce por bloqueo en el interior del sistema ventricular (hidrocefalia obstructiva, p. ej., estenosis del acueducto o atresia de los orificios de Luschka y Magendie) o en el flujo de LCR en el espacio subaracnoideo (hidrocefalia comunicante).
Hipospadias	Uretra peneana que se abre en la superficie ventral del pene. Los pliegues urogenitales (UG) no llegan a cerrar la parte distal del seno UG en la superficie ventral del tubérculo fálico (pene en desarrollo). El endodermo UG normalmente se conecta con una invaginación del ectodermo del extremo del glande del pene para completar el desarrollo de la uretra peneana.
Holoprosencefalia	La consecuencia más grave del síndrome alcohólico fetal es el fallo de clivaje de la línea media del encéfalo anterior embrionario. Las numerosas anomalías pueden incluir un encéfalo anterior pequeño, ventrículo único, ausencia de bulbos y tractos olfatorios (arrinencefalia) y deformaciones faciales (p. ej., ciclopía).
Labio leporino/ hendidura del paladar primario	Fallo de fusión de la parte inferior del proceso frontonasal (segmento intermaxilar con su proceso palatino medio) con la porción maxilar del 1.er arco faríngeo. Puede ser uni o bilateral.
Megacolon	Ausencia de peristaltismo debido al fallo de migración de las células de la cresta neural hacia el colon y de la diferenciación en neuronas del sistema nervioso entérico en la pared de músculo liso del colon.
Oligohidramnios	Escasa cantidad de líquido amniótico, que produce compresión fetal y deformaciones asociadas (p. ej., síndrome de Potter). Puede estar causado por disminución de la producción de líquido debido a agenesia renal.
Onfalocele	Hernia umbilical congénita. Los intestinos procedentes del intestino medio crecen rápidamente y salen de la cavidad abdominal fetal hacia el cordón umbilical como parte normal del desarrollo. Algunas veces no vuelven a entrar en la cavidad abdominal.
Páncreas anular	Cabeza pancreática que rodea el duodeno, cuando la yema pancreática ventral migra de manera inadecuada alrededor de los dos lados del intestino anterior abdominal para fusionarse con la yema pancreática dorsal, y arrastra tejido pancreático a lo largo de su recorrido bífido.
Paratiroides ectópicas	Típicamente, son las glándulas paratiroides inferiores de la 3.ª bolsa faríngea. Descienden con el timo, a veces a lo largo de todo el trayecto hasta el mediastino. Las glándulas paratiroides superiores provienen de la 4.ª bolsa faríngea y no migran muy lejos hasta su localización adulta detrás de la glándula tiroides.

(Continúa)

Afección	Base embriológica
Polihidramnios	Exceso de líquido amniótico que puede ser el resultado de una anencefalia, una atresia esofágica u otras anomalías que impiden la deglución y/o absorción de líquido amniótico en el feto.
Quiste del conducto de Gartner	Resto del primordio del conducto masculino (conducto mesonéfrico o de Wolf) en el ligamento ancho del útero.
Quiste/seno/fístula del uraco	El uraco es el resto del alantoides, la cuarta membrana extraembrionaria que se extiende desde la vejiga urinaria hasta el cordón umbilical. Un quiste se localizará a un nivel inferior al del ombligo. A través de una fístula del uraco, la orina drenará en la superficie del abdomen.
Quistes y senos faríngeos (branquiales)	Persistencia del seno cervical, que es la fusión de las hendiduras faríngeas 2.ª, 3.ª y 4.ª por debajo de la superficie. Los quistes y los senos internos también pueden ser restos de las bolsas faríngeas.
Riñón en herradura	Los riñones metanéfricos izquierdo y derecho, con sus yemas ureterales, se fusionan en la línea media de la pelvis y rodean la arteria mesentérica inferior a medida que ascienden.
Riñón pélvico	Incapacidad de los riñones para ascender desde la pelvis, donde se origina el divertículo metanéfrico en el extremo caudal del conducto mesonéfrico.
Síndrome de distrés respiratorio (SDR)	Ausencia o reducción de surfactante, un detergente producido por las células alveolares (neumocitos) de tipo II, que reduce la tensión superficial para evitar el colapso alveolar. Se produce por prematuridad (antes de los 6 meses) o lesión de las células de tipo II.
Tejido tiroideo ectópico	Localizado en cualquier punto del recorrido del conducto tirogloso, esto es, desde la lengua hasta la tráquea, anterior al hueso hioides y a la laringe. También pueden existir quistes en un conducto persistente. El agujero ciego de la lengua es la localización del divertículo tiroideo.
Tetralogía de Fallot	División desigual del tronco arterioso por el septo espiroideo, que conduce a cuatro defectos principales: *a)* estenosis (estrechamiento) del tronco pulmonar; *b)* defecto del tabique interventricular; *c)* encabalgamiento de la aorta por encima del defecto IV y drenaje de ambos ventrículos, y *d)* hipertrofia de la pared del ventrículo derecho.
Transposición de los grandes vasos	Fracaso del septo espiroideo (aorticopulmonar) para establecer un trayecto espiral al dividir el tronco arterioso en aorta ascendente y tronco pulmonar. La aorta drena el ventrículo derecho y el tronco pulmonar el ventrículo izquierdo. Las circulaciones pulmonar y sistémica son sistemas paralelos, y la sangre oxigenada no llega a los tejidos corporales. Si no existe comunicación entre los dos sistemas (p. ej., defectos septales), se produce la muerte al nacimiento.
Uréteres ectópicos	Los conductos metanéfricos (uréteres) pueden abrirse en diferentes localizaciones en la vejiga y otros órganos. Se originan del extremo caudal del conducto mesonéfrico y a menudo son «arrastrados» con él hacia una posición inferior a la normal (p. ej., uretra), especialmente en el varón.
Útero bicorne	Útero bífido («dos cuernos») que se desarrolla de los conductos paramesonéfricos (müllerianos) izquierdo y derecho además del primordio uterovaginal fusionado. Otras anomalías del útero y/o la vagina son el resultado de un desarrollo inadecuado del primordio uterovaginal y/o de uno o ambos conductos.
Vasos renales múltiples	Variación de un mecanismo anormal del desarrollo de los vasos sanguíneos renales. La mayoría de los órganos (p. ej., gónadas, músculos) arrastran su aporte vascular a medida que migran. Cuando los riñones ascienden desde la pelvis, se desarrollan nuevos vasos y se conectan a ellos en niveles cada vez más altos. Los vasos inferiores normalmente desaparecen, pero pueden persistir como vasos renales múltiples de la aorta y/o vena cava inferior.

Netter

Atlas de embriología humana

Larry R. Cochard

Dirigido a los estudiantes que se inician en el aprendizaje de la embriología, el ATLAS NETTER DE EMBRIOLOGÍA HUMANA es el complemento ideal de cualquier libro de texto de esta especialidad, y constituye una herramienta excelente para preparar los exámenes de posgrado.

Las imágenes han sido tomadas de la Colección de ilustraciones médicas del Dr. Frank H. Netter, que integran la anatomía funcional y clínica, la embriología, la fisiología y la anatomía patológica. Estas ilustraciones se combinan con otras herramientas de aprendizaje a fin de presentar la embriología en un formato claro, lógico y fácil de entender.

Los estudiantes pueden aprender las complejidades del desarrollo embrionario a través de más de 600 ilustraciones médicas, acompañadas de esquemas, tablas y textos concisos que resumen los patrones morfológicos en el embrión y el feto. Las estructuras adultas se presentan allí donde tienen relevancia embriológica, a fin de aclarar las relaciones entre los primordios y sus derivados, y con objeto de situar el desarrollo de cada sistema de órganos en su contexto. También se ha incluido una introducción sobre principios histológicos y una clasificación de defectos congénitos, así como conceptos celulares, moleculares y genéticos básicos como inducción, apoptosis, factores de crecimiento y patrones genéticos y de determinación.

- Ilustraciones de Frank Netter a todo color con esquemas y tablas, con más de 40 nuevas ilustraciones realizadas por los Dres. John A. Craig y Carlos A. G. Machado.
- Pies de lámina que aclaran conceptos clave.
- Glosarios para cada capítulo.
- Apéndice en que se resumen la mayor parte de las anomalías congénitas y su base embriológica.

booksmedicos.org

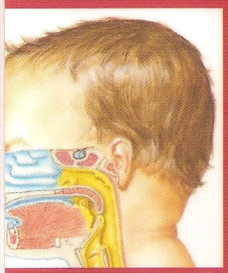
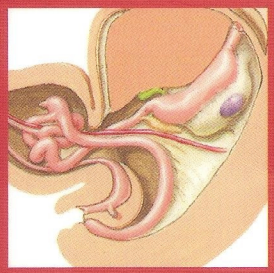
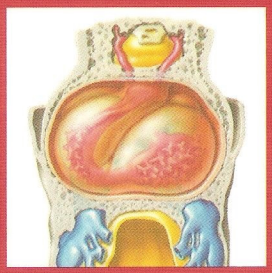

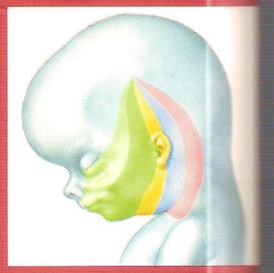

Explicación de todos los procesos importantes en el desarrollo prenatal, tanto normal como anormal, para un estudio más eficaz, gratificante y relevante.

9 788445 814864
ISBN 84-458-1486-9